



2307310502

大同瑞慈健康体检

报 告 册

体检编号	439563	工号	2
姓名	陈来兵		
性别	男	年龄	58岁
单位	大同市城市照明管理所		
部门	大同市城市照明管理所		
联系电话	13835272975		
体检日期	2023-10-30		

尊敬的陈来兵先生您好！

首先，瑞慈健康体检全体员工欢迎您的光临，并对您的信任表示衷心的感谢！

您于 2023-10-30 （体检编号：439563）完成健康检查，本机构的各科医生已根据您的体检项目及结果，汇总成此份健康体检报告，并经总检医生审核。据此提出对您健康状况的综合分析及建议。

瑞慈健康体检倡导“大健康、大康复”，提出“健康是第一财富（Rich）”的人文理念。希望您仔细阅读并妥善地保管此份健康体检报告，并认真关注报告中的提示与建议，若您对报告内容有任何疑问，可直接与瑞慈健康体检客服部联系，进一步咨询。

健康体检咨询电话：**0352-2824444**

客户服务咨询电话：**0352-2830597**

400-6112995

瑞慈健康体检报告由下列内容组成：

第一部分：主检报告

第二部分：分科分项结果

第三部分：检验报告

第四部分：附表

主检报告

检查综述

- 【空腹血糖】 葡萄糖 (GLU) 偏高 (7.50 mmol/L)
- 【血脂四项】 甘油三酯 (TG) 偏高 (1.72 mmol/L)
- 【肝功七项】 白蛋白/球蛋白 (ALB/GLB) 偏高 (3.11)
- 【尿液分析+尿沉渣】 鳞状上皮细胞偏高 (6 /HP) 粘液丝偏高 (14 /HP) 尿蛋白质 (PRO) +-
- 【MR 检查】 1、脑内 MRI 扫描未见异常 2、左侧上颌窦、筛窦炎伴粘膜肥厚，左侧上颌窦粘膜下囊肿
- 【甲状腺彩超】 1. 甲状腺实质回声粗糙 建议查甲功 2. 甲状腺左侧叶结节 TI-RADS II 级 定期复查
- 【颈部血管彩超】 1. 左侧颈总动脉膨大处斑块形成 2. 右侧颈总动脉内中膜局部增厚
- 【全腹彩超】 1. 脂肪肝 (轻度) 2. 左肾结石 3. 前列腺增生伴钙化
- 【动脉硬化检测】 1. 1 级高血压 2. 外周动脉僵硬度增高

医生建议

【葡萄糖 (GLU) 偏高】：

- 正常情况下，人体中糖的分解和合成代谢处于动态平衡，保持相对恒定。血清葡萄糖是指血液中的葡萄糖浓度，是诊断糖尿病最重要检查项目之一。
- 空腹血糖偏高可分为生理性偏高（如餐后、高糖饮食、剧烈运动、情绪激动等均可引起一过性增高，经过休息后血糖值可以恢复正常）和病理性增高（如糖尿病、甲状腺功能亢进、库欣综合征等）。
- 空腹血糖生理性增高经过调整饮食结构、避免剧烈活动、控制情绪等方式后可自行缓解，血糖值可以恢复正常。
- 排除生理性增高因素经复查仍然增高者属于病理性增高，应及时到内分泌科复诊，明确血糖偏高的原因及所患疾病的种类。
- 如果是首次检查发现血糖偏高，应及时到医院内分泌科进行详细的检查及正规的治疗。
- 已确诊的糖尿病患者，如血糖仍较高则说明血糖控制不佳，应及时到医院内分泌科诊治，修正以往的治疗方案及改变一些不良的生活习惯。
- 糖尿病的治疗强调早期治疗、长期治疗、综合治疗和措施个体化，综合防治包括糖尿病教育、饮食治疗、体育锻炼、药物治疗和血糖监测五个方面。

【甘油三酯 (TG) 偏高】：

- 甘油三酯是甘油和脂肪酸所构成的有机化合物，甘油三酯测定是脂类代谢的重要指标之一。
- 甘油三酯增高与冠心病的发生有着重要的相关性，随年龄增大而有上升的趋势，其增高最常见于高脂和过量糖类饮食、肥胖等。
- 甘油三酯主要功能是为机体提供能量，其正常值在 0.7-1.7mmol/L 之间，1.7-2.29mmol/L 为边缘增高，提示应该注意饮食和运动了。
- 甘油三酯大于 2.3mmol/L，就称为高甘油三酯血症。甘油三酯增高虽然不会直接导致血管斑块的形成，但也会间接引起心脑血管疾病风险增加，同时，当甘油三酯大于 5.6mmol/L 时，还会增加急性胰腺炎的风险，所以降低甘油三酯的基础主要是控制饮食，饮食控制不佳可以选择药物治疗。
- 生活方式的干预是控制甘油三酯水平升高的基础，包括减重，增加运动量，限制酒精摄入以及避免食用果糖和高碳水化合物食物。多食蔬菜水果，定期复查。
- 明显增高者在医师的指导下使用降脂药物治疗，首选他汀和贝特类药物。

【白蛋白/球蛋白(ALB/GLB)偏高】：

- (1)蛋白质是反映肝脏合成功能的指标。由肝脏合成的蛋白质约占人体每天合成蛋白质总量的40%以上，血清中的蛋白质全部由肝脏合成，而球蛋白则主要由浆细胞合成。
- (2)肝细胞还能将糖、脂肪转化为氨基酸，作为进一步合成蛋白质的原料，当肝脏发生病变时，血清中蛋白质的质和量均会发生改变。
- (3)总蛋白、白蛋白还是反映肝病预后的指标，随着肝功能损害加重，失代偿期肝脏合成功能下降，肝合成蛋白功能减低，白蛋白(A)下降，球蛋白(G)升高，致使白蛋白/球蛋白(A/G)比值倒置。
- (4)若血清总蛋白低于60g/L或白蛋白减少到25g/L，称为低蛋白血症，易出现腹水，白蛋白/球蛋白比值小于1，见于肝功能损害严重，预后不良(如重度肝炎肝硬化，肝外因素有肾病综合症、大面积烧伤、恶性肿瘤等)。
- (5)若治疗后白蛋白值回升，白蛋白/球蛋白比值也趋于正常，为治疗最有效的标志。
- (6)建议看肝功能化验单，一定要结合病情、病史、查体、彩超、影像学等结果，还有其他相关化验指标，综合考虑。若发现肝功明显增高，应尽快前往消化科诊治。

【鳞状上皮细胞偏高】：

- (1)在生理情况下，机体正常的新陈代谢都会引起鳞状上皮细胞的脱离，这是一种正常的机体现象。如果长时间出现鳞状上皮细胞偏高的现象时，则有可能是尿路感染、泌尿系统结石等因素导致，应及时往泌尿外科进一步诊断治疗。

【粘液丝偏高】：

- (1)尿常规中粘液丝是由尿路中细胞分泌出来的，在有尿路感染时分泌会明显增多，且伴有炎症细胞的出现。
- (2)粘液丝偏高，可分为生理性偏高和病理性偏高两种，生理性偏高一般是由于喝水较少导致的尿液浓缩，一般在喝水后就能达到稀释的效果。
- (3)病理性的粘液丝偏高是由于泌尿系炎症或者是前列腺炎导致的，需要注意观察，多喝水，同时有白细胞等炎症细胞增多时，应及时服用抗感染药物治疗。如果仅有粘液丝的增多而没有白细胞等炎症细胞增多时，尿路有炎症的可能性不大。
- (4)建议平时饮食注意清淡，多喝水，少吃油腻和辛辣的食物，要注意个人清洁卫生，勤洗阴部，注意休息。

【尿蛋白质(PRO)+-】：

- (1)建议专科复查，结合临床诊治。

【左侧上颌窦、筛窦炎伴粘膜肥厚】：

- (1)建议耳鼻喉科诊断治疗。

【左侧上颌窦粘膜下囊肿】：

- (1)建议耳鼻喉科诊断治疗。

【甲状腺左侧叶结节】：

- (1)甲状腺结节是一种常见的甲状腺疾病，很多甲状腺疾病可表现为结节，如可由甲状腺退行性变、炎症、自身免疫性及新生物等多种病变所致。甲状腺结节在各个年龄段的男女人群中均可见到，但中年女性中较多。
- (2)甲状腺结节分良性和恶性两大类，良性的占绝大多数，恶性者不足1%，判断甲状腺结节的良恶主要依靠病史、体格检查、放射性核素扫描、穿刺细胞学检查。
- (3)建议往外科就诊，进一步检查，明确诊断，结合临床诊治并定期复查。

【甲状腺实质回声粗糙】：

- (1)建议内分泌科诊断治疗。

【右侧颈总动脉内中膜局部增厚】：

- (1)颈动脉内中膜增厚是一个超声诊断，它属于血管性疾病(动脉硬化)的早期表现，提示长期发展下去动脉硬化会形成斑块和狭窄闭塞病变。

(2)建议改变饮食结构，适量增加运动量，减缓动脉硬化发展的速度。如果有血脂高、胆固醇高、高血压、高血糖，就要进行相应的控制和预防，通过药物的干预，避免从内中膜增厚发展成斑块，进一步形成血管狭窄和闭塞的病变。

【左侧颈总动脉膨大处斑块形成】：

(1)建议心血管内科诊断治疗。

【脂肪肝】：

(1)脂肪肝是指肝脏被脂肪浸润，为一种多病因引起的获得性疾病。

(2)脂肪肝是以肝细胞脂肪变性和脂肪蓄积为病理特征，最常见易患因素有超重或肥胖、进食油腻食物、高脂血症（尤其甘油三酯升高）、营养失调（营养过量或不足）、饮酒、高脂血症、少运动、糖耐量异常、减肥造成体重急剧下降、营养不良、中毒和药物等。

(3)当肝内脂类（主要为甘油三酯）含量超过肝重的5%时为脂肪肝。脂肪肝是一个常见的临床现象，不是一个独立性的疾病。

(4)值得注意的是，过多的脂肪在肝组织、肝细胞内浸润，引起肝细胞肿大，严重可致肝硬化。脂肪肝是可逆性的，合理饮食、运动及治疗后可恢复。

(5)合理控制饮食，控制总摄入量，低盐、低脂和低糖类饮食，少吃动物内脏，多吃蔬菜水果；

(6)控制危险因素，如控制体重、改善胰岛素抵抗、调整血脂紊乱，戒酒、戒烟，坚持长期有氧运动，加强体育锻炼；

(7)定期复查腹部彩超、血脂、肝功能。

【肾结石】：

(1)肾结石是泌尿外科的常见病、多发病，为上尿路结石，男性多于女性。其影响因素较多，如年龄、性别、职业、饮食结构、水分摄入、代谢和遗传等。临床表现是与活动有关的血尿和疼痛，其程度与结石部位、大小、活动与否及有无并发症等因素有关。

(2)平时多饮水，尤其是睡前要多饮水，以增加尿量，降低尿中矿物质的浓度。每日至少2500-3000ML，夏天增至4000-5000ML，保持每天尿量至少2000ML。避免饮高硬度水，可饮用磁化水。注意观察每次排出之尿液，检查有无结石排出。

(3)调节饮食，限制含钙和草酸类物质高的食物，如高动物蛋白、高糖、高脂肪；多食含纤维素高的食物；动物内脏含嘌呤类物质较多，尿酸结石患者应当避免。尽量不服用或少服用与结石有关的药物，如维C、阿司匹林、磺胺类药物等。

(4)适当运动对尿路结石患者有好处，长时间不活动，可增加尿中晶体成分的沉淀机会而形成结石。运动可根据自己的兴趣而定，如跳越运动、爬楼梯、跳绳、体操以及用手掌达腰背部等，均有利于结石上下移动，甚至排出。

(5)必要时往泌尿外科进一步诊治，定期彩超复查。重视自身健康，提高自测能力并定期进行健康体检，动态观察其变化

【前列腺增生伴钙化】：

(1)前列腺增生又称前列腺肥大，增生的腺体位于膀胱颈部，会使尿路梗阻，引起尿频和排尿困难，严重影响患者的生活质量，是中老年男性的常见疾病。建议往泌尿科咨询，结合临床诊治。

(2)1、前列腺钙化斑大多数是由于前列腺炎症之后，前列腺内部组织局部出现了纤维化、钙质沉积而引起的。多数患者都是在体检时通过彩超检查时发现的，一般情况没有不适症状不需治疗。2、部分患者如有不适症状，建议前往泌尿科诊断治疗。

【1级高血压】：

(1)高血压是指收缩期和（或）舒张期动脉血压高于正常，并连续三次不同日测量，血压都高于正常标准，可确定患高血压病。

(2)高血压的发病与遗传、精神过度紧张、肥胖、吸烟、酗酒、嗜盐等因素有关。血压持久增高，可导致心、脑、肾等脏器的损害。

(3)原发性高血压由于目前原因不明（部分与遗传有关），须终身服药降压。高血压主要危害心、脑血管和肾脏。一旦确诊“高血压”就要终生服药。

(4)平时应低盐（每天 5~10g）、低脂饮食（少吃动物脂肪与内脏）；忌烟限酒。遵照医嘱坚持服药，定期测量血压，宜控制在 140/90mmHg 以下，若合并有糖尿病和肾病，要把血压控制在 130/80mmHg 以下。
(5)血压到正常水平时，说明此时选用的降压药和治疗方案基本合适，但并不意味着高血压已被“治愈”，应坚持治疗。若盲目自行停药或间断服药，常会使血压波动很大，而加重心、脑、肾和血管的损害。
(6)建议您密切关注血压，保持心情舒畅，劳逸结合，适量运动，控制体重，避免过度劳累、情绪激动等。改进生活方式，适当低盐、低脂、低胆固醇饮食，戒烟酒。必要时心血管专科诊治。

【外周动脉僵硬度增高】：

(1)动脉硬化是全身性粥样硬化在肢体局部表现，是全身性动脉内膜及其中膜呈退行性、增生性改变，使血管壁变硬缩小，失去弹性，从而继发血栓形成致使远端血流量进行性减少或中断。
(2)要均衡饮食，要防止其他疾病引起的动脉粥样硬化，如糖尿病、肥胖、高血压。少吃含油脂和胆固醇多的食品，减少盐的摄入，多吃富含高密度脂蛋白的鱼类、海鲜。戒烟限酒，控制体重，保持良好的心态。通过适量的运动，可以明显改善动脉粥样硬化。必要时内科咨询及诊治。

汇总医生： 丁昊炜

主检日期： 2023-10-31

主检医生：

分科结果

身高、体重、血压

项目名称	检查结果	项目名称	检查结果
身高	172cm	体重	73kg
血压	137/75mmHg		

***小结：**

未见异常

操作员：高妙

检查日期：2023-10-30

检查医生：张彬艳

内科

项目名称	检查结果	项目名称	检查结果
心率	72次/min	心律	齐
心脏杂音	无	心界	正常
肺部	正常	呼吸音	呼吸音清
啰音	未闻及	叩诊	叩诊呈清音
腹部触诊	腹部平软	发育	正常
肝胆	肋下未触及	脾脏	肋下未触及
双肾	无叩击痛	肠鸣音	正常
营养	良好	神经系统	正常
生理反射	生理反射存在	病理反射	病理反射未引出
颅神经	正常	运动功能	正常
深浅感觉	正常	其它	无异常发现
既往史	无		

***小结：**

未见异常

操作员：杨淑兰

检查日期：2023-10-30

检查医生：杨淑兰

外科（男）

项目名称	检查结果	项目名称	检查结果
皮肤	正常	甲状腺	无肿大
脊椎	无畸形	浅表淋巴结	无肿大
肛门	拒检	前列腺	未检
泌尿外生殖器	正常	四肢关节	未见异常
腹股沟	未见异常	足背动脉	正常
紫绀	无	色素沉着	无
脱毛	无	脱色	无
浮肿	无	皮下结节	无
头颅	正常	颈部	正常
乳腺	正常	脊柱	正常
直肠	未检	皮肤黄疸	无
四肢	活动正常	其他	无

***小结：**

未见异常

操作员：谷岱清

检查日期：2023-10-30

检查医生：谷岱清

检验报告

尿液分析+尿沉渣

项目名称	检查结果	单位	参考值	提示
白细胞尿	6	个/ul	0--13	
上皮细胞(EC)	6	/HP	0--28	
管型(CAST)	0	个/ul	0--1	
霉菌(尿)	0	/HP	0--0	
结晶	0	/HP	0--10	
透明度(CLA)	清亮			
胆红素(BIL)	-		阴性	
隐血(ERY)	-		阴性	
小圆上皮细胞(SRC)	0	个/ul	0--0	
维生素C	-		阴性	
异常红细胞	0	个/ul	0--3	
红细胞(正常)	1	个/ul	0--6	
鳞状上皮细胞	6	个/ul	0--0	↑
粘液丝	14	个/ul	0--0	↑
颜色(Colour)	淡黄色			
尿葡萄糖(GLU)	-		阴性	
酮体(KET)	-		阴性	
比重(SG)	1.020		1.003--1.030	
酸碱度(PH)	6.5		4.5--8.0	
尿蛋白质(PRO)	+-		阴性	
尿胆原(URO)	-		阴性	
亚硝酸盐(NIT)	-		阴性	
红细胞(尿)(RBC)	1	个/ul	0--6	
尿白细胞(LEU)	-		阴性	

*小结:

鳞状上皮细胞偏高(6 /HP) 粘液丝偏高(14 /HP) 尿蛋白质(PRO)+-

操作员：李佳敏 检查日期:2023-10-30 检查医生:陈建国

肝功七项

项目名称	检查结果	单位	参考值	提示
总蛋白(T PROT)	65.0	g/L	65--85	
白蛋白(ALB)	45.70	g/L	40--55	
球蛋白(GLB)	19.30	g/L	15--35	
白蛋白/球蛋白(ALB/GLB)	3.11		1.0--2.5	↑
总胆红素(TBIL)	22.90	umol/L	0--26	
丙氨酸氨基转移酶(ALT)	32.00	U/L	9--50	
门冬氨酸氨基转移酶(AST)	23.00	U/L	15--40	

*小结:

白蛋白/球蛋白(ALB/GLB)偏高(3.11)

操作员：赵伟 检查日期:2023-10-30 检查医生:陈建国

血常规（五分类）

项目名称	检查结果	单位	参考值	提示
白细胞(WBC)	6.43	10 ⁹ /L	3.5--9.5	
淋巴细胞绝对值(LY#)	2.35	10 ⁹ /L	1.1--3.2	
淋巴细胞百分比(LY%)	36.6	%	20--50	
中性粒细胞绝对值(GR#)	3.68	10 ⁹ /L	1.8--6.3	
中性粒细胞百分比(GR%)	57.2	%	40--75	
嗜碱性粒细胞绝对值(BA#)	0.01	10 ⁹ /L	0--0.06	
嗜碱性粒细胞百分比(BA%)	0.2	%	0--1.0	
嗜酸性粒细胞绝对值(EO#)	0.04	10 ⁹ /L	0.02--0.52	
嗜酸性粒细胞百分比(EO%)	0.6	%	0.4--8.0	

血小板(PLT)	231	10 ⁹ /L	125--350	
血小板分布宽度(PDW)	16.1	%	15--17	
平均血小板体积(MPV)	9.8	fl	6.0--14.0	
血小板压积(PCT)	0.227	%	0.11--0.28	
红细胞(RBC)	4.50	10 ¹² /L	4.3--5.8	
血红蛋白	148	g/L	130--175	
红细胞压积(HCT)	43.6	%	40--50	
红细胞平均体积(MCV)	96.9	fl	82--100	
平均血红蛋白含量(MCH)	33.0	pg	27--34	
平均血红蛋白浓度(MCHC)	341	g/L	316--354	
单核细胞绝对值(MO#)	0.35	10 ⁹ /L	0.1--0.60	
单核细胞百分比(MO%)	5.4	%	3--10	
红细胞分布宽度标准差(RDW-SD)	44.1	fl	35--56	
红细胞分布宽度变异系数(RDW-CV)	12.0	%	10.6--16.6	
大血小板比率	24.6	%	11--45	
大血小板数目	57	10 ⁹ /L	30--90	
未成熟粒细胞数目	0.01	10 ⁹ /L	0--999	
未成熟粒细胞百分比	0.1	%	0--100	
有核红细胞数目	0.000	10 ⁹ /L	0--9999	
有核红细胞百分比	0.00	/100WBC	0--9999	

***小结:**

未见异常

操作员：祁佳佳 检查日期:2023-10-30 检查医生:陈建国

肾功三项

项目名称	检查结果	单位	参考值	提示
肌酐(CREA)	67.00	umol/L	57--97	

尿酸(UA)	280.00	umol/L	200--420	
尿素测定 (Urea)	6.40	mmol/L	3.1--8.0	

***小结:**

未见异常

操作员：赵伟 检查日期:2023-10-30 检查医生:陈建国

空腹血糖

项目名称	检查结果	单位	参考值	提示
葡萄糖(GLU)	7.50	mmol/L	3.89--6.1	↑

***小结:**

葡萄糖(GLU)偏高(7.50 mmol/L)

操作员：赵伟 检查日期:2023-10-30 检查医生:陈建国

血脂四项

项目名称	检查结果	单位	参考值	提示
动脉硬化指数	2.78		1.31--3.19	
总胆固醇(CHOL)	5.02	mmol/L	2.59--5.2	
甘油三脂(TG)	1.72	mmol/L	0.7--1.7	↑
低密度脂蛋白(LDL)	3.31	mmol/L	0--4.13	
高密度脂蛋白(HDL)	1.19	mmol/L	0.77--1.55	

***小结:**

甘油三脂(TG)偏高(1.72 mmol/L)

操作员：赵伟 检查日期:2023-10-30 检查医生:陈建国

大同瑞慈康复医院 12导联心电图报告

陈来兵 男 58岁

体检号:439563

病床号:

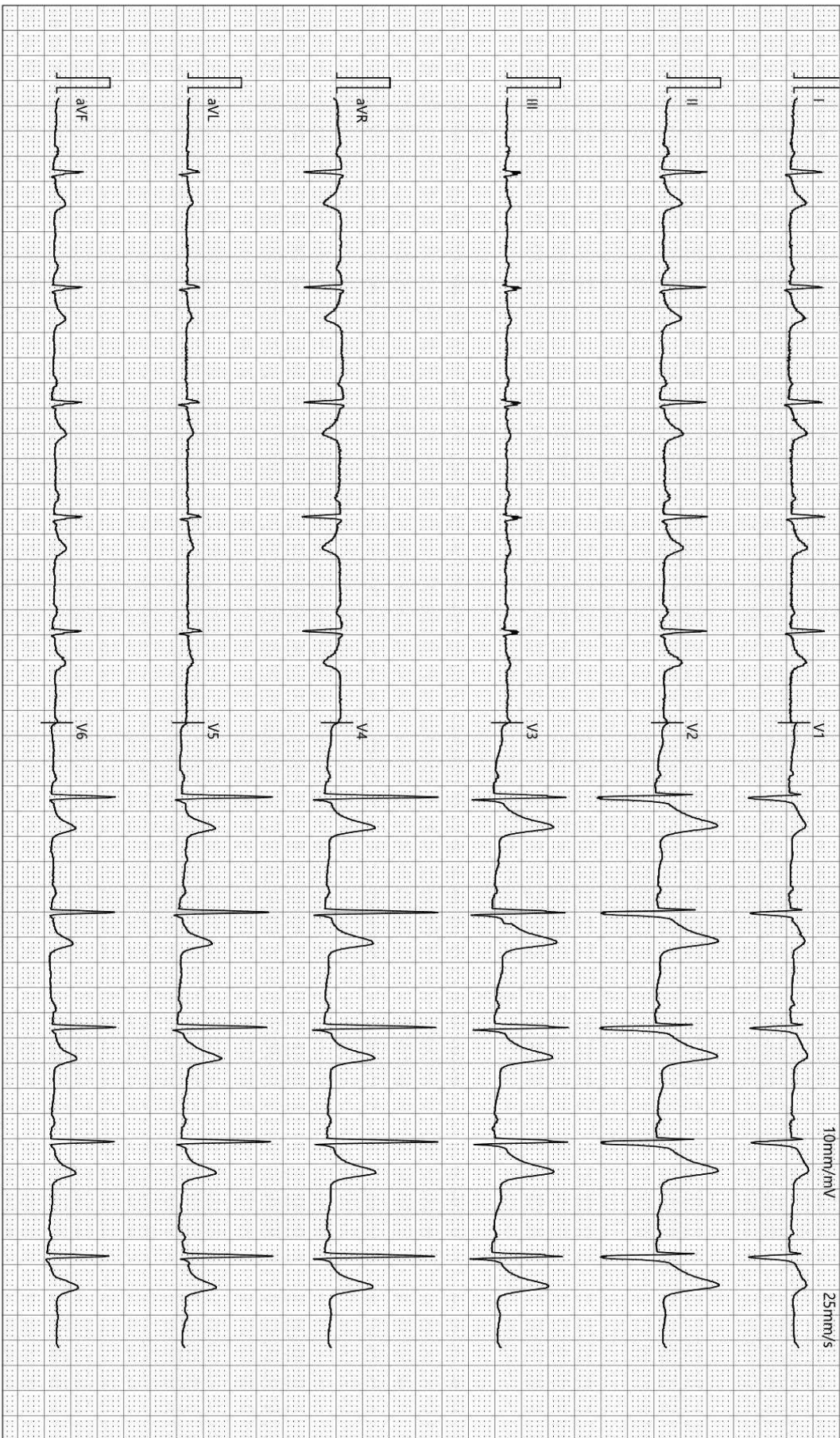
诊断结果:

- 1.窦性心律
- 2.正常心电图

诊断医生:

张生 陶志娟

HR : 66bpm [60~100bpm]
 P : 114 f ms [0~110ms]
 PR : 192ms [120~200ms]
 QRS : 80ms [60~100ms]
 QT/QTc : 363/383ms [320~440/0~450ms]
 P/QRS/T : 54/52/47deg [0~75/-30~90/0~75deg]
 RV5/AV1 : 1.698/0.775mV [0.0~2.5/0.0~2.0mV]



检查时间:2023-10-30 08:59:44

诊断时间:2023-10-30 09:05:51

SEMIP V1.90

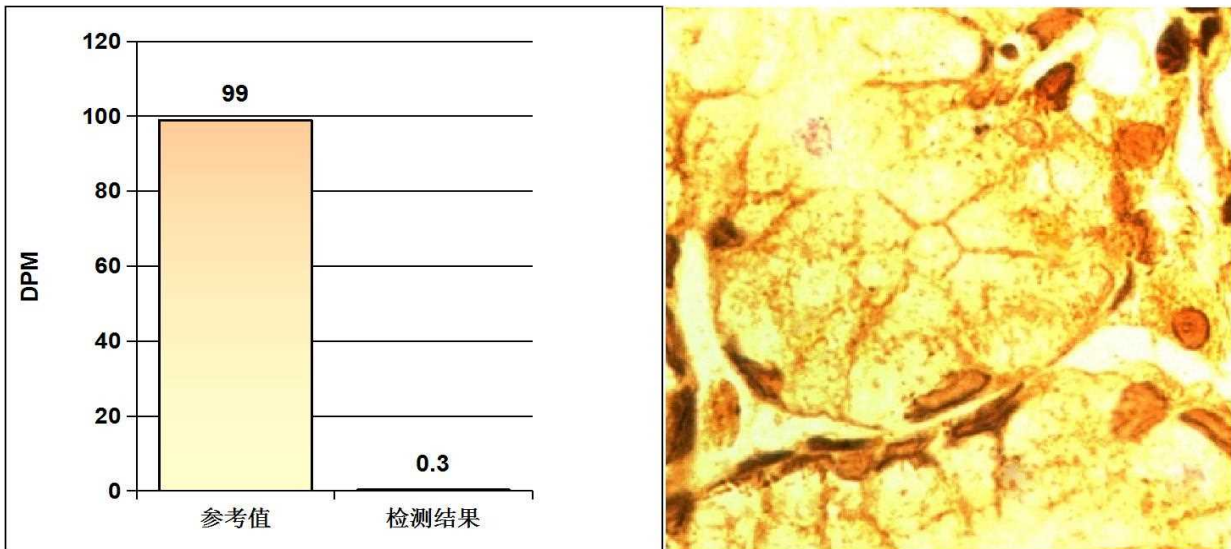
仅供临床参考

大同瑞慈康复医院

¹⁴C呼气试验检验报告

姓名	陈来兵	年龄	58	性别	男
住院号	0	日期	2023/10/30 9:38:18	电话	0
送检医生	曹居杰	样品编号	7527	编号	2307310502

¹⁴C呼气试验



阳性参考值 (Disintegrations Per Minute(DPM)):

DPM值:	dpm > 2499	阳性++++
	1499 < dpm ≤ 2499	阳性+++
	499 < dpm ≤ 1499	阳性++
	149 < dpm ≤ 499	阳性+
	dpm ≤ 99	阴性
	99 < dpm ≤ 149	不确定

检测结果: **dpm= 0** **阴性**

医生建议: 注意保持健康及规律饮食

温馨提示: 您本次检测的结果为阴性

检测医生: 曹居杰

双源 CT 诊断图文报告

流水号: 2307310502

影像号: CT20231030010

姓名: 陈来兵

年龄: 58 岁

性别: 男

检查设备: 西门子量子双源 CT

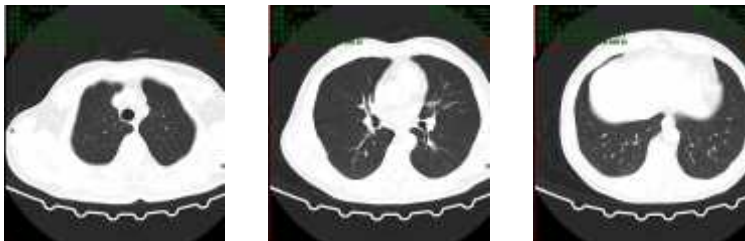
体检号: 439563

申请医院: 本院

体检科室: 体检科

检查部位: 肺部双源 CT

经典图像:



影像所见:

胸廓对称, 骨性肋骨完整, 胸壁软组织结构良好, 两肺支气管血管纹理走行分布良好, 支气管束结构清晰, 双肺通气良好。肺门结构未见异常。纵隔无偏移, 段以上支气管通畅。心影及大血管形态结构正常, 纵隔内未见肿大淋巴结。胸膜未见异常。

影像诊断:

胸部未见明显异常

报告医师: 剧艳军

检查日期: 2023-10-30

审核医师: 剧艳军

报告日期: 2023-10-30

MRI 诊断图文报告

流水号: 2307310502

影像号: MR20231030005

姓名: 陈来兵

年龄: 58 岁

性别: 男

检查设备: 西门子 1.5T 磁共振

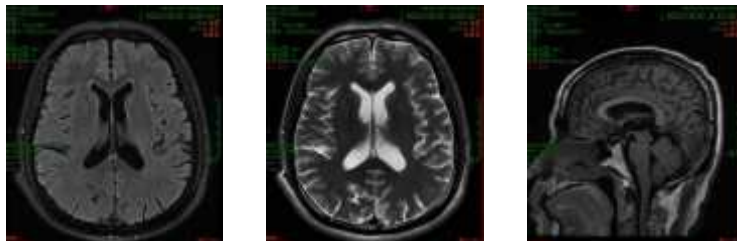体检号: 439563

申请医院: 本院

体检科室: 体检科

检查部位: MR 检查

经典图像:



影像所见:

双侧大脑半球对称, 皮髓质分界清, 未见异常信号。脑干、双侧小脑半球未见异常信号及占位征象。脑室、脑池无扩大, 脑沟、脑裂无增宽。中线结构居中。左侧上颌窦、筛窦沿窦壁见环状等 T1 长 T2 信号。左侧上颌窦粘膜下见一直径约 1.1cm 同样信号。

影像诊断:

- 1、脑内 MRI 扫描未见异常
- 2、左侧上颌窦、筛窦炎伴粘膜肥厚, 左侧上颌窦粘膜下囊肿

报告医师: 李贵 1

检查日期: 2023-10-30

审核医师: 叶道斌

报告日期: 2023-10-30

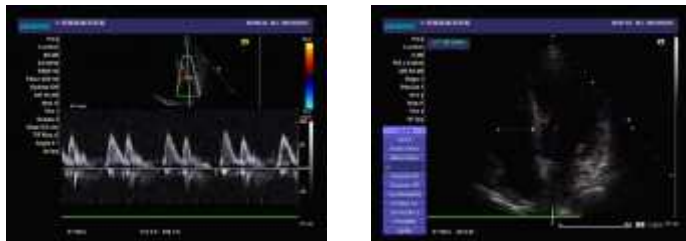
超声诊断图文报告

流水号: 2307310502

影像号: 1433607

姓名: 陈来兵 年龄: 58岁 性别: 男 检查设备: Vivid E95
体检号: 439563 申请医院: 本院 体检科室: 体检科 检查部位: 心脏彩超

经典图像:



影像所见:

超声测量 (单位: mm)

升主动脉内径 32 (32±3mm) 左房内径 35 (35mm) 室间隔 10 (8-11mm)
左室内径 48 (47±4mm) 左室后壁 10 (8-11mm) EF68% (50-80%)
右室内径 28 (36±4mm) 右房内径 33 (36±4mm) FS34% (28-41%)
主肺动脉内径 20 (23±3mm)

升主动脉内径正常, 心脏各腔室大小正常, 室间隔厚度正常, 左室壁未见明显节段性运动异常各瓣膜及启闭功能未见明显异常, 舒张期二尖瓣口血流频谱 E/A>1, 心包腔未见积液。

影像诊断:

心脏结构及功能未见明显异常

报告医师: 李菊蓉

检查日期: 2023-10-30

审核医师: 李菊蓉

报告日期: 2023-10-30

超声诊断图文报告

流水号: 2307310502

影像号: 1433620

姓名: 陈来兵

年龄: 58 岁

性别: 男

检查设备: Vivid E95

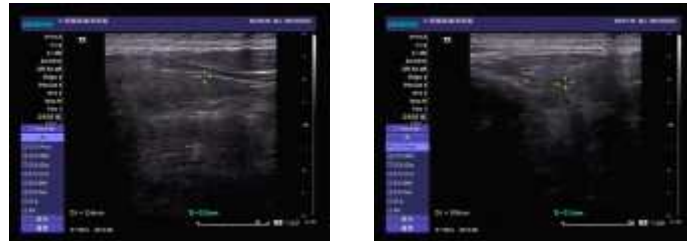体检号: 439563

申请医院: 本院

体检科室: 体检科

检查部位: 甲状腺彩超

经典图像:



影像所见:

甲状腺双侧叶形态正常, 包膜完整, 于左侧叶探及两个囊性结节, 大小分别约 0.24*0.22cm, 0.3*0.2cm, 形态规则, 边界清, 余实质回声粗糙, CDFI: 未见异常血流信号。

双侧颈部未见明显肿大淋巴结。

影像诊断:

1. 甲状腺实质回声粗糙 建议查甲功
2. 甲状腺左侧叶结节 TI-RADS II 级 定期复查

报告医师: 李菊蓉

检查日期: 2023-10-30

审核医师: 李菊蓉

报告日期: 2023-10-30

超声诊断图文报告

流水号: 2307310502

影像号: 1433623

姓名: 陈来兵

年龄: 58 岁

性别: 男

检查设备: Vivid E95

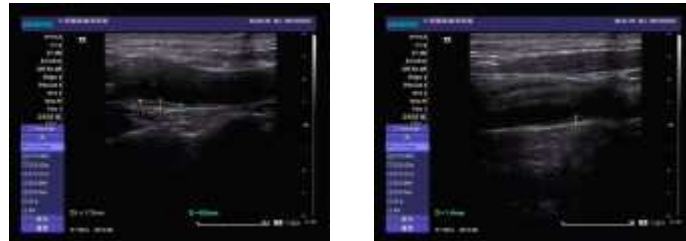体检号: 439563

申请医院: 本院

体检科室: 体检科

检查部位: 颈部血管彩超

经典图像:



影像所见:

左侧颈总动脉膨大处后壁探及低回声斑, 大小约 1.7*8.9mm, 右侧颈总动脉内中膜局部增厚, 厚约 1.4mm。右锁骨下动脉起始处、双侧颈内、颈外动脉起始段内中膜不增厚, 内壁欠光滑, 管壁未见明确强回声斑。CDFI: 血流充盈好。PW: 频谱形态正常。

双侧椎动脉走行正常, 椎动脉内径正常, 管壁不厚, 管腔内为无回声, CDFI: 血流充盈好。PW: 频谱正常。

	内径 mm	流速 cm/s	RI
左侧椎动脉	3.2	47.7	0.66
右侧椎动脉	3.1	48.2	0.65

影像诊断:

1. 左侧颈总动脉膨大处斑块形成
2. 右侧颈总动脉内中膜局部增厚

报告医师: 李菊蓉

检查日期: 2023-10-30

审核医师: 李菊蓉

报告日期: 2023-10-30

超声诊断图文报告

流水号: 2307310502

影像号: 1433627

姓名: 陈来兵

年龄: 58 岁

性别: 男

检查设备: Vivid E95

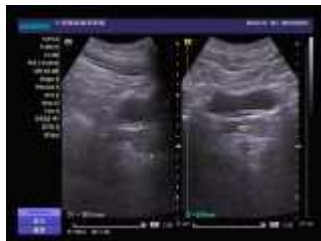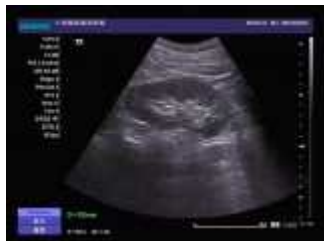体检号: 439563

申请医院: 本院

体检科室: 体检科

检查部位: 全腹彩超

经典图像:



影像所见:

肝脏大小形态正常, 包膜光滑完整, 实质回声细腻增强, 肝内管道系统走行欠清晰, 门静脉及肝内胆管不扩张。

胆囊大小形态正常, 壁不厚、光滑, 囊内透声好, 肝外胆管不扩张。

胰腺大小形态正常, 实质回声均匀, 主胰管不扩张。

脾脏大小形态正常, 实质回声均匀, 脾门静脉不宽。

双肾大小形态正常, 皮髓质分界清晰, 左肾内探及强回声斑, 直径约 0.3cm, 后伴声影, 双肾集合系统未见分离, 双侧输尿管未见扩张。

膀胱充盈尚可, 壁光滑, 内清晰。

前列腺形态饱满, 大小约 3.1*4.8*3.6cm, 实质回声欠均匀, 内探及强回声斑, 直径约 0.9cm。

影像诊断:

1. 脂肪肝 (轻度)
2. 左肾结石
3. 前列腺增生伴钙化

报告医师: 李菊蓉

检查日期: 2023-10-30

审核医师: 李菊蓉

报告日期: 2023-10-30