



2307270753

大同瑞慈健康体检

报 告 册

体检编号	439251	工号	240
姓名	王亮		
性别	男	年龄	63岁
单位	平城区公安局		
部门	平城区公安局		
联系电话	13383422880		
体检日期	2023-11-30		

尊敬的王亮先生您好！

首先，瑞慈健康体检全体员工欢迎您的光临，并对您的信任表示衷心的感谢！

您于 2023-11-30 （体检编号：439251）完成健康检查，本机构的各科医生已根据您的体检项目及结果，汇总成此份健康体检报告，并经总检医生审核。据此提出对您健康状况的综合分析及建议。

瑞慈健康体检倡导“大健康、大康复”，提出“健康是第一财富（Rich）”的人文理念。希望您仔细阅读并妥善地保管此份健康体检报告，并认真关注报告中的提示与建议，若您对报告内容有任何疑问，可直接与瑞慈健康体检客服部联系，进一步咨询。

健康体检咨询电话：**0352-2824444**

客户服务咨询电话：**0352-2830597**

400-6112995

瑞慈健康体检报告由下列内容组成：

第一部分：主检报告

第二部分：分科分项结果

第三部分：检验报告

第四部分：附表

主检报告

检查综述

- 【身高、体重、血压】 (1) 血压 165/87：本次测量收缩期血压偏高
- 【肺部双源 CT】 右肺中下叶多发结节硬化灶。
- 【心脏彩超】 二尖瓣、三尖瓣少量返流 左心室舒张功能减低

医生建议

【本次测量收缩期血压偏高】：

- (1) 所谓单纯收缩期高血压，顾名思义是指一个人的舒张压（即低压）不高，仅仅是收缩压（即高压）超过正常范围。
- (2) 单纯收缩期高血压标准为收缩压在 140mmHg 以上，舒张压为 90mmHg 以下。如果收缩压在 140-149mmHg，又称单纯收缩期临界高血压。由于单纯收缩期高血压大部分发生在 60 岁以上的老年人，故又称老年单纯收缩期高血压。
- (3) 当病人患动脉硬化、甲状腺功能亢进、主动脉关闭不全、体循环动静脉瘘、动脉导管未闭及原因不明的高动力循环状态时，也常伴有收缩期高血压，但这些不包括在单纯收缩期高血压范围内。
- (4) 劳逸结合，保持良好身心状态。避免各种诱因：如情绪低落、紧张等。改进生活方式，适当低盐、低脂、低胆固醇饮食，戒烟酒。必要时心血管专科诊治，定期复诊。
- (5) 平时应低盐（每天 5~10g）、低脂饮食（少吃动物脂肪与内脏）；忌烟限酒。遵照医嘱坚持服药，定期测量血压，宜控制在 140/90mmHg 以下，若合并有糖尿病和肾病，要把血压控制在 130/80mmHg 以下。
- (6) 血压到正常水平时，说明此时选用的降压药和治疗方案基本合适，但并不意味着高血压已被“治愈”，应坚持治疗。若盲目自行停药或间断服药，常会使血压波动很大，而加重心、脑、肾和血管的损害。

【右肺中下叶多发结节硬化灶】：

- (1) 建议呼吸科诊断治疗

【二尖瓣、三尖瓣少量返流】：

- (1) 由于二尖瓣瓣膜轻微的改变而产生二尖瓣相对关闭不全。在很多人中，没有临床症状，只有在做心脏彩超时发现。一般不需要治疗，建议定期复查，必要时心内科结合临床考虑。
- (2) 由于三尖瓣瓣膜轻微的改变而产生三尖瓣相对关闭不全。在很多人中，没有临床症状，只有在做心脏彩超时发现。一般不需要治疗，建议定期复查，必要时心内科结合临床考虑。

【左心室舒张功能减低】：

- (1) 左心室舒张功能是指心肌弹性减低，心脏泵血功能减退。其引起原因，一是随着年龄的增长，心肌组织进行性变。其二是由于冠心病、高血压等慢性心肌病变。一般来说没有原发病变及年龄偏大的人员又无症状，不需要特殊处理，建议心内科结合临床考虑。

汇总医生： 丁昊炜

主检日期： 2023-12-01

主检医生：

分科结果

身高、体重、血压

项目名称	检查结果	项目名称	检查结果
身高	170cm	体重	61kg
血压	165/87mmHg		

***小结：**

(1) 血压 165/87：本次测量收缩期血压偏高

操作员：张悦 检查日期:2023-11-30 检查医生：名燕凌

检验报告

双源 CT 诊断图文报告

流水号: 2307270753

影像号: CT20231130201

姓名: 王亮

年龄: 63 岁

性别: 男

检查设备: 西门子量子双源 CT

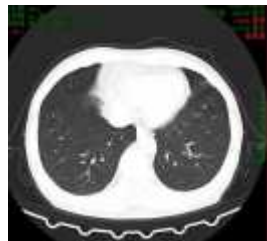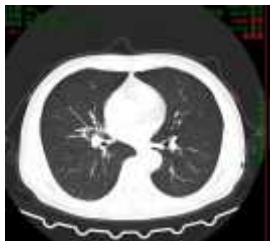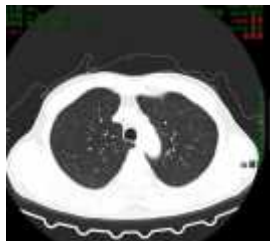体检号: 439251

申请医院: 本院

体检科室: 体检科

检查部位: 肺部双源 CT

经典图像:



影像所见:

胸廓对称, 骨性肋骨完整, 胸壁软组织结构良好, 两肺支气管血管纹理走行分布良好, 支气管束结构清晰, 双肺通气良好, 右肺中下叶。肺门结构未见异常。纵隔无偏移, 段以上支气管通畅。心影及大血管形态结构正常, 纵隔内未见肿大淋巴结。胸膜未见异常。

影像诊断:

右肺中下叶多发结节硬化灶。

报告医师: 剧艳军

检查日期: 2023-11-30

审核医师: 剧艳军

报告日期: 2023-11-30

超声诊断图文报告

流水号: 2307270753

影像号: 1468072

姓名: 王亮

年龄: 63 岁

性别: 男

检查设备: Vivid E95

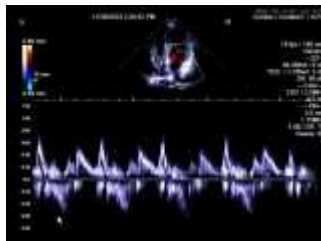
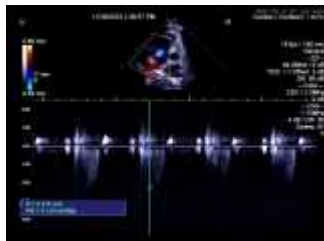
体检号: 439251

申请医院: 本院

体检科室: 体检科

检查部位: 心脏彩超

经典图像:



影像所见:

超声测量 (单位: mm)

升主动脉内径 31 (32±3mm)

左房内径 33 (35mm)

室间隔 9 (8-11mm)

左室内径 44 (47±4mm)

左室后壁 9 (8-11mm)

EF60% (50-80%)

右室内径 33 (36±4mm)

右房内径 35 (36±4mm)

FS32% (28-41%)

主肺动脉内径 21 (23±3mm)

升主动脉内径正常, 心脏各腔室大小正常, 室间隔厚度正常, 左室壁未见明显节段性运动异常, 二尖瓣回声正常, 收缩期房侧可见少量返流信号, 三尖瓣回声正常, 收缩期房侧可见少量返流信号 $V=2.3\text{m/s}$, $P_g=21.4\text{mmHg}$, 估测肺动脉压 26mmHg , 余瓣膜及启闭功能未见明显异常, 舒张期二尖瓣口血流频谱 $E/A<1$, 心包腔未见积液。

影像诊断:

二尖瓣、三尖瓣少量返流

左心室舒张功能减低

报告医师: 李菊蓉

检查日期: 2023-11-30

审核医师: 李菊蓉

报告日期: 2023-11-30