



2307270617

大同瑞慈健康体检

报 告 册

体检编号	439155	工号	104
姓名	张斌林		
性别	男	年龄	40岁
单位	平城区公安局		
部门	平城区公安局		
联系电话	18035268448		
体检日期	2023-12-05		

尊敬的张斌林先生您好！

首先，瑞慈健康体检全体员工欢迎您的光临，并对您的信任表示衷心的感谢！

您于 2023-12-05 （体检编号：439155）完成健康检查，本机构的各科医生已根据您的体检项目及结果，汇总成此份健康体检报告，并经总检医生审核。据此提出对您健康状况的综合分析及建议。

瑞慈健康体检倡导“大健康、大康复”，提出“健康是第一财富（Rich）”的人文理念。希望您仔细阅读并妥善地保管此份健康体检报告，并认真关注报告中的提示与建议，若您对报告内容有任何疑问，可直接与瑞慈健康体检客服部联系，进一步咨询。

健康体检咨询电话：**0352-2824444**

客户服务咨询电话：**0352-2830597**

400-6112995

瑞慈健康体检报告由下列内容组成：

第一部分：主检报告

第二部分：分科分项结果

第三部分：检验报告

第四部分：附表

主检报告

检查综述

- 1、【血常规（五分类）】 血小板压积(PCT)偏高(0.310 %)
- 2、【心电图】 1. 窦性心律 2. T波改变(II, III, aVF, V4-V6)

医生建议

【血小板压积(PCT)偏高】：

(1)血小板压积是指外周血中血小板的容积占血液容积的百分比。血小板压积偏高，如果在血小板数目正常的情况下，可不考虑。如果血小板数目明显增高，建议往血液科进一步复查，以明确诊断。

【T波改变】：

(1)可见于心肌劳损，电解质紊乱及神经调节异常，如疲劳，精神紧张等，往心血管内科咨询，进一步查找病因及治疗。

汇总医生： 丁昊炜

主检日期： 2023-12-06

主检医生：

分科结果

身高、体重、血压

项目名称	检查结果	项目名称	检查结果
身高	165cm	体重	63kg
血压	125/77mmHg		

***小结：**

未见异常

操作员：杨柳庆

检查日期:2023-12-05

检查医生：张彬艳

检验报告

尿液分析+尿沉渣

项目名称	检查结果	单位	参考值	提示
白细胞尿	0	个/ul	0--13	
上皮细胞(EC)	0	/HP	0--28	
管型(CAST)	0	个/ul	0--1	
霉菌(尿)	0	/HP	0--0	
结晶	0	/HP	0--10	
透明度(CLA)	清亮			
胆红素(BIL)	-		阴性	
隐血(ERY)	-		阴性	
小圆上皮细胞(SRC)	0	个/ul	0--0	
维生素C	-		阴性	
异常红细胞	0	个/ul	0--3	
红细胞(正常)	0	个/ul	0--6	
鳞状上皮细胞	0	个/ul	0--0	
粘液丝	0	个/ul	0--0	
颜色(Colour)	淡黄色			
尿葡萄糖(GLU)	-		阴性	
酮体(KET)	-		阴性	
比重(SG)	1.020		1.003--1.030	
酸碱度(PH)	6.5		4.5--8.0	
尿蛋白质(PRO)	-		阴性	
尿胆原(URO)	-		阴性	
亚硝酸盐(NIT)	-		阴性	
红细胞(尿)(RBC)	0	个/ul	0--6	
尿白细胞(LEU)	-		阴性	

*小结:

未见异常

操作员：赵伟 检查日期：2023-12-05 检查医生：陈建国

血常规（五分类）

项目名称	检查结果	单位	参考值	提示
白细胞(WBC)	5.57	10 ⁹ /L	3.5--9.5	
淋巴细胞绝对值(LY#)	1.86	10 ⁹ /L	1.1--3.2	
淋巴细胞百分比(LY%)	33.4	%	20--50	
中性粒细胞绝对值(GR#)	3.12	10 ⁹ /L	1.8--6.3	
中性粒细胞百分比(GR%)	56.0	%	40--75	
嗜碱性粒细胞绝对值(BA#)	0.05	10 ⁹ /L	0--0.06	
嗜碱性粒细胞百分比(BA%)	0.9	%	0--1.0	
嗜酸性粒细胞绝对值(EO#)	0.11	10 ⁹ /L	0.02--0.52	
嗜酸性粒细胞百分比(EO%)	2.1	%	0.4--8.0	
血小板(PLT)	305	10 ⁹ /L	125--350	
血小板分布宽度(PDW)	15.8	%	15--17	
平均血小板体积(MPV)	10.2	fl	6.0--14.0	
血小板压积(PCT)	0.310	%	0.11--0.28	↑
红细胞(RBC)	4.77	10 ¹² /L	4.3--5.8	
血红蛋白	146	g/L	130--175	
红细胞压积(HCT)	42.5	%	40--50	
红细胞平均体积(MCV)	89.1	fl	82--100	
平均血红蛋白含量(MCH)	30.5	pg	27--34	
平均血红蛋白浓度(MCHC)	342	g/L	316--354	
单核细胞绝对值(MO#)	0.43	10 ⁹ /L	0.1--0.60	
单核细胞百分比(MO%)	7.6	%	3--10	
红细胞分布宽度标准差	41.1	fl	35--56	

(RDW-SD)				
红细胞分布宽度变异系数 (RDW-CV)	12.1	%	10.6--16.6	
大血小板比率	26.3	%	11--45	
大血小板数目	80	10 ⁹ /L	30--90	
未成熟粒细胞数目	0.01	10 ⁹ /L	0--999	
未成熟粒细胞百分比	0.2	%	0--100	
有核红细胞数目	0.000	10 ⁹ /L	0--9999	
有核红细胞百分比	0.00	/100WBC	0--9999	

***小结:**

血小板压积(PCT)偏高(0.310 %)

操作员：梁可欣 检查日期:2023-12-05 检查医生:陈建国

生化全项 1

项目名称	检查结果	单位	参考值	提示
碳酸氢根(HCO3)	23.20	mmol/L	22--29	
总蛋白(T PROT)	72.6	g/L	65--85	
白蛋白(ALB)	49.20	g/L	40--55	
球蛋白(GLB)	23.40	g/L	15--35	
白蛋白/球蛋白(ALB/GLB)	2.10		1.0--2.5	
碱性磷酸酶(ALP)	86.0	U/L	45--125	
肌酐(CREA)	61.00	umol/L	57--97	
尿酸(UA)	382.00	umol/L	200--420	
钾(K)	3.87	mmol/L	3.5--5.5	
钠(Na)	142.1	mmol/L	136--145	
氯(Cl)	102.1	mmol/L	96--108	
钙(Ca)	2.26	mmol/L	2.11--2.52	
乳酸脱氢酶(LDH)	128.00	U/L	120--250	

淀粉酶(AMY)	35.00	IU/L	35--135	
葡萄糖(GLU)	5.75	mmol/L	3.89--6.1	
总胆红素(TBIL)	13.60	umol/L	0--26	
直接胆红素(DBIL)	4.1	umol/L	0--8.0	
间接胆红素(IBIL)	9.50	umol/L	0--17.39	
丙氨酸氨基转移酶(ALT)	32.00	U/L	9--50	
门冬氨酸氨基转移酶(AST)	18.00	U/L	15--40	
尿素测定 (Urea)	4.60	mmol/L	3.1--8.0	
肌酸激酶(CK)	108.00	U/L	50--310	
α -羟丁酸脱氢酶	105.00	U/L	72--182	
C 反应蛋白	0.20	mg/dl	0--3	
动脉硬化指数	2.69		1.31--3.19	
谷草比谷丙	0.56		0.4--2.5	
总胆固醇(CHOL)	3.82	mmol/L	2.59--5.2	
甘油三脂(TG)	1.20	mmol/L	0.7--1.7	
低密度脂蛋白(LDL)	2.37	mmol/L	0--4.13	
高密度脂蛋白(HDL)	0.88	mmol/L	0.77--1.55	

***小结:**

未见异常

操作员: 王小雪 检查日期:2023-12-05 检查医生:陈建国

大同瑞慈康复医院 12导联心电图报告

张斌林 男 40岁 体检号:439155

病床号:

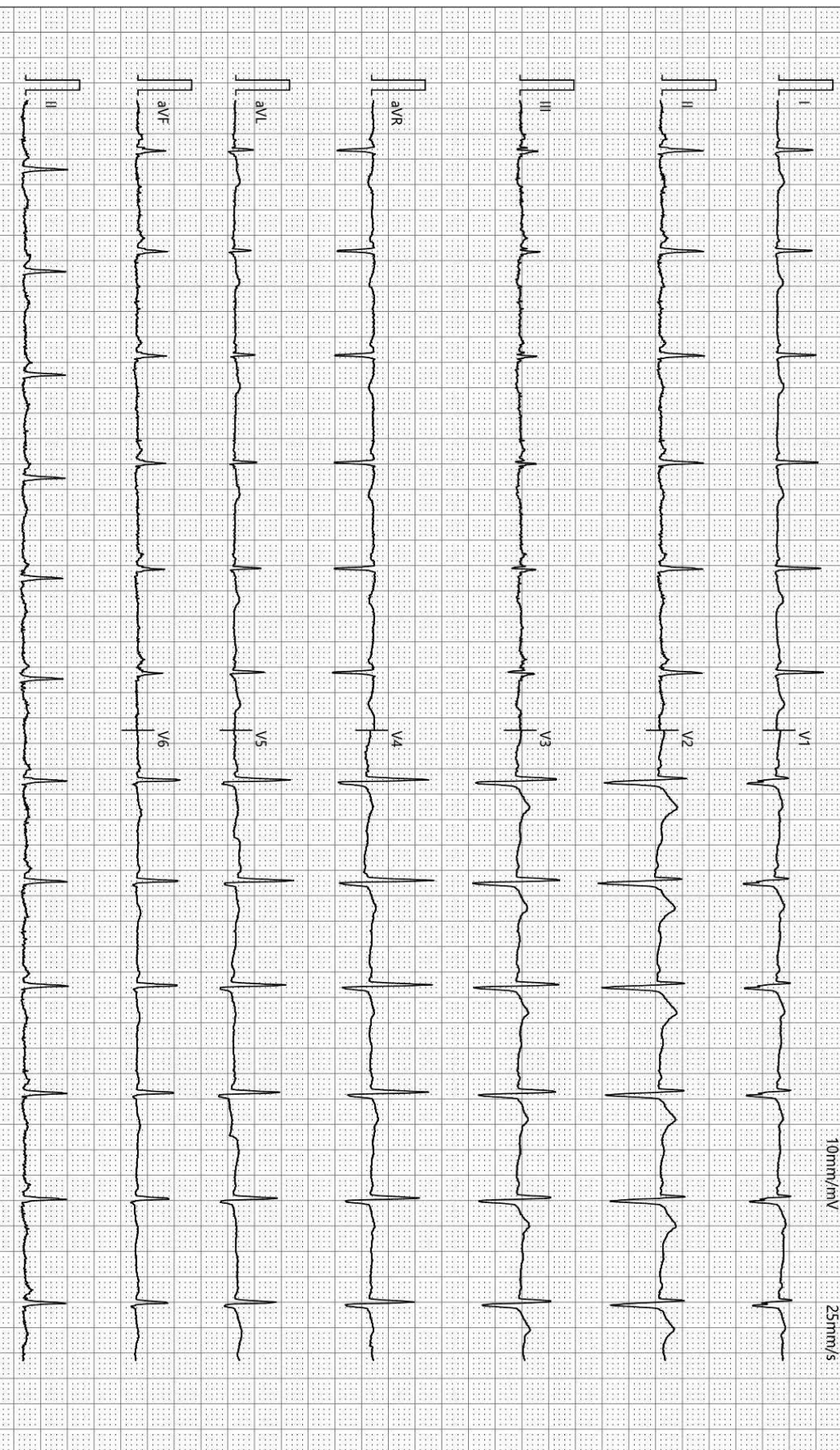
诊断结果:

- 1.窦性心律
- 2.T波改变(II,III,aVF,V4-V6)

诊断医生:

张斌林 陶文婷

HR : 73bpm [60~100bpm]
P : 96ms [0~110ms]
PR : 131ms [120~200ms]
QRS : 90ms [60~100ms]
QT/QTc : 367/406ms [320~440/0~450ms]
P/QRS/T : 65/41/-4 ↓ deg. [0~75/-30~90/0~75deg]
RV5/SV1 : 0.87/0/0.535mV [0.0~2.5/0.0~2.0mV]



检查时间:2023-12-05 09:50:10

诊断时间:2023-12-05 10:00:57

SEMIP V1 90

仅供临床参考

超声诊断图文报告

流水号: 2307270617

影像号: 1473774

姓名: 张斌林

年龄: 40 岁

性别: 男

检查设备: Vivid E95

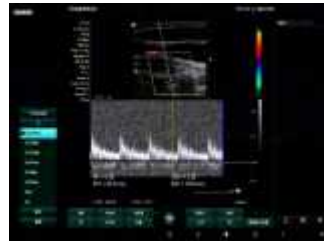
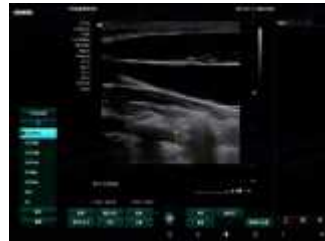体检号: 439155

申请医院: 本院

体检科室: 体检科

检查部位: 颈部血管彩超

经典图像:



影像所见:

右锁骨下动脉起始处、双侧颈总动脉、颈内、颈外动脉起始段内中膜不增厚，内壁欠光滑，管壁未见明确强回声斑。CDFI: 血流充盈好。PW: 频谱形态正常。

双侧椎动脉走行正常，椎动脉内径正常，管壁不厚，管腔内为无回声，CDFI: 血流充盈好。PW: 频谱正常。

	内径 mm	流速 cm/s	RI
左侧椎动脉	3.3	45.0	0.65
右侧椎动脉	3.7	45.3	0.63

影像诊断:

双侧颈动脉、椎动脉未见明显异常

报告医师: 侯爱兰

检查日期: 2023-12-05

审核医师: 侯爱兰

报告日期: 2023-12-05