



2307270609

# 大同瑞慈健康体检

## 报 告 册

体检编号	439148	工号	96
姓名	李发茂		
性别	男	年龄	74岁
单位	平城区公安局		
部门	平城区公安局		
联系电话	13903529958		
体检日期	2023-11-16		

尊敬的 李发茂先生 您好！

首先,瑞慈健康体检全体员工欢迎您的光临,并对您的信任表示衷心的感谢！

您于 2023-11-16 (体检编号: 439148) 完成健康检查,本机构的各科医生已根据您的体检项目及结果,汇总成此份健康体检报告,并经总检医生审核。据此提出对您健康状况的综合分析及建议。

瑞慈健康体检倡导“大健康、大康复”,提出“健康是第一财富 (Rich)”的人文理念。希望您仔细阅读并妥善地保管此份健康体检报告,并认真关注报告中的提示与建议,若您对报告内容有任何疑问,可直接与瑞慈健康体检客服部联系,进一步咨询。

健康体检咨询电话: **0352-2824444**

客户服务咨询电话: **0352-2830597**

**400-6112995**

瑞慈健康体检报告由下列内容组成:

第一部分:主检报告

第二部分:分科分项结果

第三部分:检验报告

第四部分:附表

## 主检报告

## 检查综述

- 【身高、体重、血压】 (1) 体重指数 27.06：超重
- 【空腹血糖】 葡萄糖(GLU)偏高(7.98 mmol/L)
- 【血脂四项】 动脉硬化指数偏高(3.58) 甘油三脂(TG)偏高(2.22 mmol/L)
- 【尿液分析+尿沉渣】 白细胞尿偏高(290 个/u1) 亚硝酸盐(NIT)1+ 尿白细胞(LEU)2+
- 【心电图】 1. 窦性心律 2. 心电轴右偏 3. 完全性右束支阻滞 4. 房性期前收缩 5. ST-T 改变结合临床
- 【全腹彩超】 1. 右肾囊肿 2. 前列腺肥大伴多发钙化斑

## 医生建议

## 【超重】：

(1) 体重指数是判断体重超标或偏低的主要指标。体重是反映和衡量一个人健康状况的重要标志之一，过胖和过瘦都不利于健康，身高体重不协调也不会给人以美感。体重的变化，还会直接反映身体长期的热量平衡状态。

(2) 当需要比较及分析一个人的体重对于不同身高的人所带来的健康影响时，体重指数是一个中立而可靠的指标。其主要适用于需要体重测试、体型肥胖和全身检查的人群。

(3) 体重指数(BMI)是世界卫生组织推荐的国际统一使用的肥胖分型标准，也是目前国际上常用的衡量人体胖瘦程度以及是否健康的一个标准，其计算方式为： $BMI = \text{体重(千克)} / \text{身高(米} \times \text{米)}$ 。成人的标准值是BMI18.5-23.9之间。低于18.5为体重指数偏低；高于23.9则为体重指数偏高。

(4) 一般表现为体重超重或肥胖，超重及肥胖会出现一系列代谢性疾病，如高血压、高血糖、高血脂、高尿酸血症等，所以体重指数偏高者一定要注意控制体重。

(5) 合理控制饮食，食品多样化，食物纤维可适量增加，饮食规律，避免暴饮暴食，低盐、低脂饮食为主，减少高热量食物的摄入。

(6) 加强体育锻炼，每天最少保持30分钟的中等强度运动。鼓励每天至少快步走6000步比较健康。肥胖患者不适合较剧烈的运动，会加重膝关节的负担，可以选择游泳、划船等对膝关节负荷较小的运动。

(7) 定期检查血糖、血脂、肝功、肝脏B超等，积极治疗基础性疾病。

(8) 减少热量摄取及增加热量消耗。强调以健康行为、饮食、运动为主的综合治疗。

## 【葡萄糖(GLU)偏高】：

(1) 正常情况下，人体中糖的分解和合成代谢处于动态平衡，保持相对恒定。血清葡萄糖是指血液中的葡萄糖浓度，是诊断糖尿病最重要检查项目之一。

(2) 空腹血糖偏高可分为生理性偏高(如餐后、高糖饮食、剧烈运动、情绪激动等均可引起一过性增高，经过休息后血糖值可以恢复正常)和病理性增高(如糖尿病、甲状腺功能亢进、库欣综合征等)。

(3) 空腹血糖生理性增高经过调整饮食结构、避免剧烈活动、控制情绪等方式后可自行缓解，血糖值可以恢复正常。

(4) 排除生理性增高因素经复查仍然增高者属于病理性增高，应及时到内分泌科复诊，明确血糖偏高的原因及所患疾病的种类。

(5) 如果是首次检查发现血糖偏高，应及时到医院内分泌科进行详细的检查及正规的治疗。

(6) 已确诊的糖尿病患者，如血糖仍较高则说明血糖控制不佳，应及时到医院内分泌科诊治，修正以往的治疗方案及改变一些不良的生活习惯。

(7) 糖尿病的治疗强调早期治疗、长期治疗、综合治疗和措施个体化，综合防治包括糖尿病教育、饮食治疗、体育锻炼、药物治疗和血糖监测五个方面。

**【动脉硬化指数偏高】：**

(1)动脉硬化指数偏高，提示动脉硬化的风险性会更高，也就是心脑血管疾病的发病率会相对较高。建议控制血脂、血糖，少吃油腻食物，多吃蔬菜水果，加强锻炼，减轻体重。

**【甘油三酯(TG)偏高】：**

- (1)甘油三酯是甘油和脂肪酸所构成的有机化合物，甘油三酯测定是脂类代谢的重要指标之一。
- (2)甘油三酯增高与冠心病的发生有着重要的相关性，随年龄增大而有上升的趋势，其增高最常见于高脂和过量糖类饮食、肥胖等。
- (3)甘油三酯主要功能是为机体提供能量，其正常值在 0.7-1.7mmol/L 之间，1.7-2.29mmol/L 为边缘增高，提示应该注意饮食和运动了。
- (4)甘油三酯大于 2.3mmol/L，就称为高甘油三酯血症。甘油三酯增高虽然不会直接导致血管斑块的形成，但也会间接引起心脑血管疾病风险增加，同时，当甘油三酯大于 5.6mmol/L 时，还会增加急性胰腺炎的风险，所以降低甘油三酯的基础主要是控制饮食，饮食控制不佳可以选择药物治疗。
- (5)生活方式的干预是控制甘油三酯水平升高的基础，包括减重，增加运动量，限制酒精摄入以及避免食用果糖和高碳水化合物食物。多食蔬菜水果，定期复查。
- (6)明显增高者在医师的指导下使用降脂药物治疗，首选他汀和贝特类药物。

**【亚硝酸盐(NIT)1+】：**

(1)建议泌尿外科诊断治疗。

**【尿白细胞(LEU)2+】：**

(1)建议泌尿外科诊断治疗。

**【白细胞尿偏高】：**

(1)白细胞尿偏高，一般提示为泌尿系感染，白细胞数目跟感染的程度相关，细菌感染的程度越重，白细胞数目增加的越高。建议往泌尿外科诊断治疗。

**【完全性右束支阻滞】：**

(1)建议心血管内科诊断治疗。

**【心电图右偏】：**

- (1)生理情况下可见于瘦长体型者。病理情况下可见于各种原因引起的右室肥厚、右束支、左后分支传导阻滞、肺气肿。
- (2)无症状者无需特殊治疗，可定期复查心电图。有症状（心悸、心慌、胸闷）者，请往心内科结合临床治疗。定期复查。

**【ST-T 改变】：**

- (1)ST-T 改变主要是反映心肌缺血现象，具有 ST 段抬高和下移两种表现，多见于慢性冠状动脉供血不足、心绞痛、心肌炎、心肌劳损等，但有时也见于神经植物功能紊乱、精神紧张、电解质紊乱、内分泌疾病等。
- (2)临床上把心肌缺血疾病的 ST-T 改变称为特异性 ST-T 改变，把超出正常范围而又不具备特异性 ST-T 改变归结为非特异性 ST-T 改变。建议定期复查、动态观察，并心内科结合临床考虑，必要时心脏彩超、冠脉 CTA 检查。

**【房性期前收缩】：**

(1)建议心血管内科诊断治疗。

**【前列腺肥大伴多发钙化斑】：**

(1)前列腺增生又称前列腺肥大，增生的腺体位于膀胱颈部，会使尿路梗阻，引起尿频和排尿困难，严重影响患者的生活质量，是中老年男性的常见疾病。建议往泌尿科咨询，结合临床诊治。

(2)前列腺钙化斑大多数是由于前列腺炎症之后，前列腺内部组织局部出现了纤维化、钙质沉积而引起的。多数患者都是在体检时通过彩超检查时发现的，一般情况没有不适症状不需治疗。部分患者如有不适症状，建议前往泌尿科诊断治疗。

**【右肾囊肿】：**

(1)肾囊肿是肾脏内出现大小不等的与外界不相通的囊性肿块的总称。肾囊肿属于良性肿瘤，在肾囊性疾病中以单纯性肾囊肿最为常见。其发生原因尚可能与先天性肾小球、肾小管结构异常和后天性损伤感染有关。

(2)单纯性肾囊肿大多数无症状，常在体检彩超时被发现。一般直径大于 5cm 或者合并感染、破裂、出血时才引起症状，主要表现为腰腹部或背部胀痛，当出现并发症时疼痛加重。

(3)肾囊肿直径小于 4cm，无肾盂肾盏明显受压，无感染、恶变、高血压及症状不明显者，只需密切随访观察，定期彩超检查。

(4)肾囊肿多数是先天性的，对人体健康没有多大影响，不会癌变，可以工作，可以运动，生活上没什么要特别注意的地方。其发病率可随便年龄增长而增高，50 岁以上的人有 50%可以发现这种囊肿，借助彩超、CT 可确诊。

(5)首次发现，建议作 MRI 或 CT 检查，以排除肾内其它占位性病变。

(6)过大的囊肿，对肾脏本身或周围的器官有压迫症状的，或有炎症的，往外科治疗。定期复查。

汇总医生： 丁昊炜

主检日期： 2023-11-17

主检医生：

## 分科结果

### 身高、体重、血压

项目名称	检查结果	项目名称	检查结果
身高	173cm	体重	81kg
血压	131/78mmHg		

**\*小结：**

(1) 体重指数 27.06：超重

操作员：杨柳庆 检查日期:2023-11-16 检查医生：名燕凌

## 检验报告

## 尿液分析+尿沉渣

项目名称	检查结果	单位	参考值	提示
白细胞尿	290	个/ul	0--13	↑
上皮细胞(EC)	0	/HP	0--28	
管型(CAST)	0	个/ul	0--1	
霉菌(尿)	0	/HP	0--0	
结晶	0	/HP	0--10	
透明度(CLA)	清亮			
胆红素(BIL)	-		阴性	
隐血(ERY)	-		阴性	
小圆上皮细胞(SRC)	0	个/ul	0--0	
维生素C	-		阴性	
异常红细胞	0	个/ul	0--3	
红细胞(正常)	2	个/ul	0--6	
鳞状上皮细胞	0	个/ul	0--0	
粘液丝	0	个/ul	0--0	
颜色(Colour)	淡黄色			
尿葡萄糖(GLU)	-		阴性	
酮体(KET)	-		阴性	
比重(SG)	1.025		1.003--1.030	
酸碱度(PH)	6.5		4.5--8.0	
尿蛋白质(PRO)	-		阴性	
尿胆原(URO)	-		阴性	
亚硝酸盐(NIT)	1+		阴性	
红细胞(尿)(RBC)	2	个/ul	0--6	
尿白细胞(LEU)	2+		阴性	

\*小结:

白细胞尿偏高(290 个/ul) 亚硝酸盐(NIT)1+ 尿白细胞(LEU)2+

操作员：祁佳佳 检查日期:2023-11-16 检查医生:陈建国

### 空腹血糖

项目名称	检查结果	单位	参考值	提示
葡萄糖(GLU)	7.98	mmol/L	3.89--6.1	↑

**\*小结:**

葡萄糖(GLU)偏高(7.98 mmol/L)

操作员：王文静 检查日期:2023-11-16 检查医生:陈建国

### 血脂四项

项目名称	检查结果	单位	参考值	提示
动脉硬化指数	3.58		1.31--3.19	↑
总胆固醇(CHOL)	4.99	mmol/L	2.59--5.2	
甘油三脂(TG)	2.22	mmol/L	0.7--1.7	↑
低密度脂蛋白(LDL)	3.08	mmol/L	0--4.13	
高密度脂蛋白(HDL)	0.86	mmol/L	0.77--1.55	

**\*小结:**

动脉硬化指数偏高(3.58) 甘油三脂(TG)偏高(2.22 mmol/L)

操作员：王文静 检查日期:2023-11-16 检查医生:陈建国

### 肝功能两项

项目名称	检查结果	单位	参考值	提示
丙氨酸氨基转移酶(ALT)	12.00	U/L	9--50	
门冬氨酸氨基转移酶(AST)	15.00	U/L	15--40	

**\*小结:**

未见异常

操作员：王文静 检查日期:2023-11-16 检查医生:陈建国



# 大同瑞慈康复医院 12导联心电图报告

李发茂 男 74岁 体检号:439148

病床号:

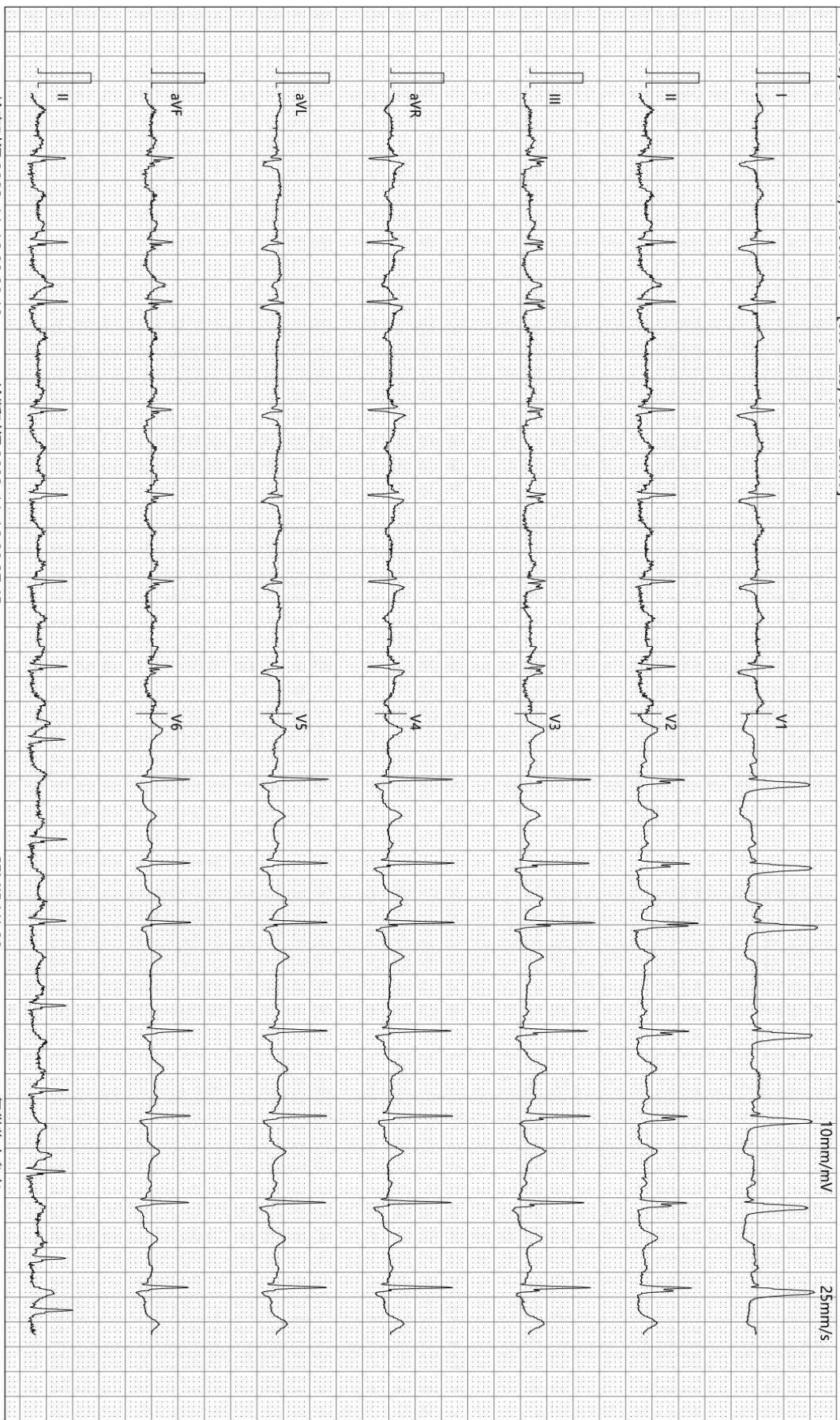
诊断结果:

HR : 88bpm [60~100bpm]  
 P : 121 ↑ ms [0~110ms]  
 PR : 146ms [120~200ms]  
 QRS : 138 ↑ ms [60~100ms]  
 QT/QTc : 394/477ms [320~440/0~450ms]  
 P/QRS/T : 72/105 ↑ /-11 ↓ deg [0~75/-30~90/0~75deg]  
 RV5/SV1 : 1.001/0.000mV [0.0~2.5/0.0~2.0mV]

- 1. 窦性心律
- 2. 心电图右偏
- 3. 完全性右束支阻滞
- 4. 房性期前收缩
- 5. ST-T改变结合临床

诊断医生:

*张之生*



检查时间:2023-11-16 08:28:10

诊断时间:2023-11-16 08:37:45

SEMIP V1.90

仅供临床参考

## DR 诊断图文报告

流水号: 2307270609

影像号: DX20231116003

姓名: 李发茂

年龄: 74 岁

性别: 男

检查设备: 西门子数字 X 线摄影

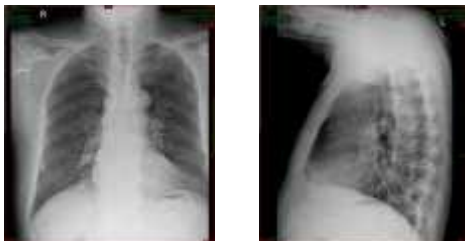体检号: 439148

申请医院: 本院

体检科室: 体检科

检查部位: 胸部照相

经典图像:



影像所见:

胸廓对称。气管居中，纵隔无移位。双肺野清晰。肺纹理增重。肺门影未见增大。心脏大小、形态正常。双膈面光滑，肋膈角锐利。

影像诊断:

胸部平片未见异常。

报告医师: 李贵

检查日期: 2023-11-16

审核医师: 李贵

报告日期: 2023-11-16

## 超声诊断图文报告

流水号: 2307270609

影像号: 1450540

姓名: 李发茂

年龄: 74 岁

性别: 男

检查设备: Vivid E95

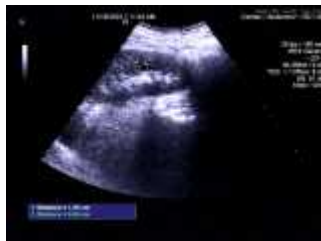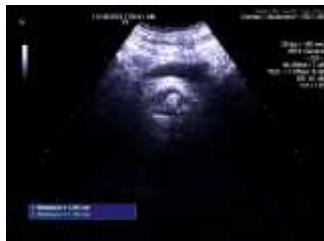体检号: 439148

申请医院: 本院

体检科室: 体检科

检查部位: 全腹彩超

### 经典图像:



### 影像所见:

肝脏大小形态正常, 包膜光滑完整, 实质回声均匀, 肝内管道系统走行清晰, 门静脉及肝内胆管不扩张。

胆囊大小形态正常, 壁不厚、光滑, 囊内透声好, 肝外胆管不扩张。

胰腺大小形态正常, 实质回声均匀, 主胰管不扩张。

脾脏大小形态正常, 实质回声均匀, 脾门静脉不宽。

双肾大小形态正常, 皮髓质分界清晰, 右肾中下极探及囊性结构, 大小约 1.4\*0.9cm, 双肾集合系统未见分离, 双侧输尿管未见扩张。

膀胱充盈尚可, 壁光滑, 内清晰。

前列腺形态饱满, 大小约 4.2\*2.5\*3.2cm, 实质回声欠均匀, 内可见数个强回声斑, 大者约 1.6\*1.1cm。

### 影像诊断:

1. 右肾囊肿
2. 前列腺肥大伴多发钙化斑

报告医师: 李菊蓉

检查日期: 2023-11-16

审核医师: 李菊蓉

报告日期: 2023-11-16