



2307270595

大同瑞慈健康体检

报 告 册

体检编号	439136	工号	82
姓名	孙守智		
性别	男	年龄	73岁
单位	平城区公安局		
部门	平城区公安局		
联系电话	15835202174		
体检日期	2023-12-06		

尊敬的 孙守智先生 您好！

首先，瑞慈健康体检全体员工欢迎您的光临，并对您的信任表示衷心的感谢！

您于 2023-12-06 （体检编号：439136）完成健康检查，本机构的各科医生已根据您的体检项目及结果，汇总成此份健康体检报告，并经总检医生审核。据此提出对您健康状况的综合分析及建议。

瑞慈健康体检倡导“大健康、大康复”，提出“健康是第一财富（Rich）”的人文理念。希望您仔细阅读并妥善地保管此份健康体检报告，并认真关注报告中的提示与建议，若您对报告内容有任何疑问，可直接与瑞慈健康体检客服部联系，进一步咨询。

健康体检咨询电话：**0352-2824444**

客户服务咨询电话：**0352-2830597**

400-6112995

瑞慈健康体检报告由下列内容组成：

第一部分：主检报告

第二部分：分科分项结果

第三部分：检验报告

第四部分：附表

主检报告

检查综述

- 【血脂四项】 甘油三脂(TG)偏低(0.67 mmol/L)
- 【心电图】 1、窦性心律 2、左心室高电压 3、ST段下移
- 【心脏彩超】 1.二尖瓣、三尖瓣少量返流 2.左室舒张功能减低
- 【腹部彩超】 双肾囊肿(左肾多发)

医生建议

【甘油三脂(TG)偏低】：

- (1)可适当增加脂类食品的摄入。
- (2)也可见于甲亢、肾上腺皮质功能低下、肝功能障碍者，往内科咨询，进一步诊治。
- (3)高蛋白，高维生素饮食，适当增加奶、豆类制品、鱼类、新鲜水果和蔬菜。
- (4)适当增加户外活动和日光照射，避免过度劳累，保持良好睡眠。
- (5)定期复查，如检验结果异常，应在医师指导下治疗。

【左心室高电压】：

- (1)多见于高血压心脏病，二尖瓣狭窄、肺动脉狭窄、房间隔缺损以及心肌病等。建议查心脏彩超，心血管内科专科治疗。

【ST段下移】：

- (1)建议心血管内科诊断治疗。

【左室舒张功能减低】：

- (1)左心室舒张功能是指心肌弹性减低，心脏泵血功能减退。其引起原因，一是随着年龄的增长，心肌组织退行性变。其二是由于冠心病、高血压等慢性心肌病变。一般来说没有原发病变及年龄偏大的人员又无症状，不需要特殊处理，建议心内科结合临床考虑。

【二尖瓣、三尖瓣少量返流】：

- (1)由于二尖瓣瓣膜轻微的改变而产生二尖瓣相对关闭不全。在很多人中，没有临床症状，只有在做心脏彩超时发现。一般不需要治疗，建议定期复查，必要时心内科结合临床考虑。
- (2)由于三尖瓣瓣膜轻微的改变而产生三尖瓣相对关闭不全。在很多人中，没有临床症状，只有在做心脏彩超时发现。一般不需要治疗，建议定期复查，必要时心内科结合临床考虑。

【双肾囊肿】：

- (1)建议泌尿科诊断治疗

汇总医生： 丁昊炜

主检日期： 2023-12-08

主检医生：

分科结果

检验报告

空腹血糖

项目名称	检查结果	单位	参考值	提示
葡萄糖(GLU)	5.17	mmol/L	3.89--6.1	

***小结:**

未见异常

操作员：王小雪 检查日期:2023-12-06 检查医生:陈建国

血脂四项

项目名称	检查结果	单位	参考值	提示
动脉硬化指数	2.22		1.31--3.19	
总胆固醇(CHOL)	4.94	mmol/L	2.59--5.2	
甘油三脂(TG)	0.67	mmol/L	0.7--1.7	↓
低密度脂蛋白(LDL)	3.27	mmol/L	0--4.13	
高密度脂蛋白(HDL)	1.47	mmol/L	0.77--1.55	

***小结:**

甘油三脂(TG)偏低(0.67 mmol/L)

操作员：王小雪 检查日期:2023-12-06 检查医生:陈建国

肝功能三项

项目名称	检查结果	单位	参考值	提示
γ-谷氨酰转肽酶(GGT)	17.0	U/L	10--60	
丙氨酸氨基转移酶(ALT)	23.00	U/L	9--50	
门冬氨酸氨基转移酶(AST)	26.00	U/L	15--40	
谷草比谷丙	1.13		0.4--2.5	

***小结:**

未见异常

操作员：王小雪 检查日期:2023-12-06 检查医生:陈建国

超声诊断图文报告

流水号: 2307270595

影像号: 1475573

姓名: 孙守智

年龄: 73 岁

性别: 男

检查设备: Vivid E95

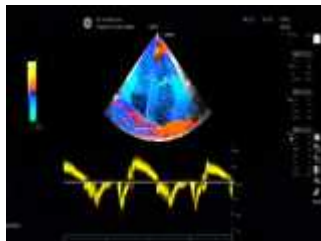
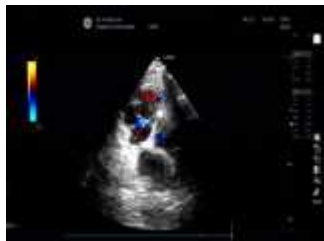体检号: 439136

申请医院: 本院

体检科室: 体检科

检查部位: 心脏彩超

经典图像:



影像所见:

超声测量 (单位: mm)

升主动脉内径 25 (32±3mm)

左房内径 30 (35mm)

室间隔 10 (8-11mm)

左室内径 39 (47±4mm)

左室后壁 9 (8-11mm)

EF66% (50-80%)

右室内径 25 (36±4mm)

右房内径 28 (36±4mm)

FS36% (28-41%)

主肺动脉内径 20 (23±3mm)

升主动脉内径正常, 心脏各腔室大小正常, 室间隔厚度正常, 左室壁未见明显节段性运动异常, 二尖瓣、三尖瓣回声正常, 收缩期房侧可见少量返流信号, 余瓣膜及启闭功能未见明显异常, 舒张期二尖瓣口血流频谱 E/A<1, 心包腔未见积液。

影像诊断:

1. 二尖瓣、三尖瓣少量返流
2. 左室舒张功能减低

报告医师: 陈玉荣

检查日期: 2023-12-06

审核医师: 陈玉荣

报告日期: 2023-12-06

超声诊断图文报告

流水号: 2307270595

影像号: 1475590

姓名: 孙守智

年龄: 73岁

性别: 男

检查设备: Vivid E95

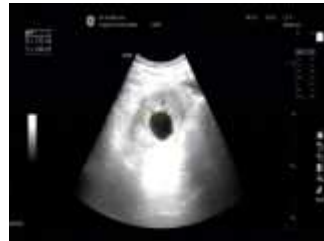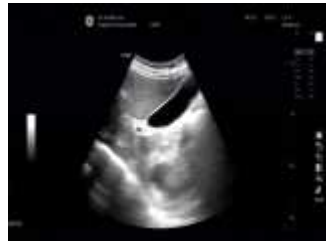体检号: 439136

申请医院: 本院

体检科室: 体检科

检查部位: 腹部彩超

经典图像:



影像所见:

肝脏大小形态正常, 包膜光滑完整, 实质回声均匀, 肝内管道系统走行清晰, 门静脉及肝内胆管不扩张。

胆囊大小形态正常, 壁不厚、光滑, 囊内透声好, 肝外胆管不扩张。

胰腺大小形态正常, 实质回声均匀, 主胰管不扩张。

脾脏大小形态正常, 实质回声均匀, 脾门静脉不宽。

双肾大小形态正常, 皮髓质分界清晰, 右肾内探及囊性回声, 大小约 2.8*2.3cm, 边界清, 左肾内探及数个囊性回声, 大者约 3.5*2.9cm, 均边界清, 双肾集合系统未见分离, 双侧输尿管未见扩张。

影像诊断:

双肾囊肿 (左肾多发)

报告医师: 陈玉荣

检查日期: 2023-12-06

审核医师: 陈玉荣

报告日期: 2023-12-06