



2307270560

大同瑞慈健康体检

报 告 册

体检编号	439106	工号	47
姓名	王菊兰		
性别	女	年龄	67岁
单位	平城区公安局		
部门	平城区公安局		
联系电话	13008091445		
体检日期	2023-12-06		

尊敬的王菊兰女士您好！

首先，瑞慈健康体检全体员工欢迎您的光临，并对您的信任表示衷心的感谢！

您于 2023-12-06 （体检编号：439106）完成健康检查，本机构的各科医生已根据您的体检项目及结果，汇总成此份健康体检报告，并经总检医生审核。据此提出对您健康状况的综合分析及建议。

瑞慈健康体检倡导“大健康、大康复”，提出“健康是第一财富（Rich）”的人文理念。希望您仔细阅读并妥善地保管此份健康体检报告，并认真关注报告中的提示与建议，若您对报告内容有任何疑问，可直接与瑞慈健康体检客服部联系，进一步咨询。

健康体检咨询电话：**0352-2824444**

客户服务咨询电话：**0352-2830597**

400-6112995

瑞慈健康体检报告由下列内容组成：

第一部分：主检报告

第二部分：分科分项结果

第三部分：检验报告

第四部分：附表

主检报告

检查综述

- 1、【心脏彩超】 1. 左室壁运动弥漫性减弱 2. 左室收缩舒张功能减低 3. 心包少量积液
2、【全腹彩超】 1. 胆囊结石 2. 子宫肌瘤

医生建议

【心包少量积液】：

- (1) 建议心血管内科诊断治疗。

【子宫肌瘤】：

- (1) 子宫肌瘤又称子宫平滑肌瘤，是女性生殖器最常见的一种良性肿瘤，多见于 30—50 岁妇女，以 40—50 岁最为多见。
(2) 子宫肌瘤根据肌瘤与子宫壁的关系分 3 类：肌壁间肌瘤、浆膜下肌瘤和粘膜下肌瘤。
(3) 子宫肌瘤多无症状，少数表现为阴道出血，腹部触及肿物以及压迫症状等。如发生蒂扭转或其他情况时可引起疼痛。以多发性子宫肌瘤为常见。
(4) 治疗必须根据患者年龄、生育要求、症状、肌瘤大小等情况全面考虑，肌瘤小且无症状，尤其近绝经年龄者，雌激素水平低落，肌瘤可自然萎缩或消失，通常不需治疗，每 3—6 个月随访一次；若肌瘤较大或症状明显继发贫血者，常需手术切除。

【胆囊结石】：

- (1) 胆囊结石主要为胆固醇性结石或以胆固醇为主的混合性结石，胆囊结石主要见于成年人，女性常见，尤以经产妇和服用避孕药者常见。
(2) 胆囊结石一般认为与胆汁淤积、胆道细菌和寄生虫感染、胆固醇代谢失调以及胆囊的运动功能失调有关。
(3) 临床表现取决于胆石的动态、所在部位和并发症，大多数与慢性胆囊炎同时存在。主要多发于成年女性，由以中年肥胖妇女为多见。平时大多无症状，部分表现为消化不良、中上腹或右上腹饱胀感，有时胃灼热、嗝气，在饱餐或高脂饮食后更为明显。
(4) 胆囊结石患者应少吃肥肉和胆固醇含量高的食物，如蛋黄、鱼卵、蟹黄、动物内脏等食品，不吃油炸食品。
(5) 如有右上腹隐痛不适，应素食，右侧卧位，服用 654-2、阿托品等解痉药物，消炎利胆片、金胆片、胆通等可任选一种口服。
(6) 如发生上腹剧痛，应到医院治疗，不要自己随便应用止痛药。出现黄疸时，应立即就医检查，查明黄疸原因，作相应处理，切勿拖延。
(7) 除药物治疗外，有的需震波治疗、有的可作腹腔镜手术、有的则需剖腹手术，应按医生的指导选择合适的治疗方法。定期彩超复查。

【左室壁运动弥漫性减弱】：

- (1) 建议心内科诊断治疗

【左室收缩舒张功能减低】：

- (1) 建议心内科诊断治疗

汇总医生： 樊兴国

主检日期： 2023-12-07

主检医生：

分科结果

检验报告

超声诊断图文报告

流水号: 2307270560

影像号: 1475762

姓名: 王菊兰

年龄: 67 岁

性别: 女

检查设备: Vivid E95

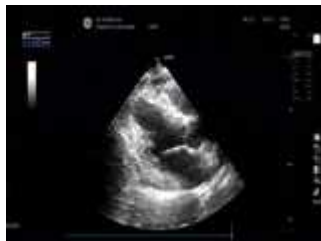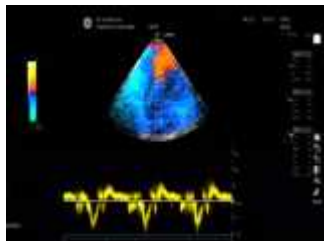
体检号: 439106

申请医院: 本院

体检科室: 体检科

检查部位: 心脏彩超

经典图像:



影像所见:

超声测量 (单位: mm)

升主动脉内径 24 (32±3mm)

左房内径 33 (35mm)

室间隔 11 (8-11mm)

左室内径 46 (47±4mm)

左室后壁 11 (8-11mm)

EF42% (50-80%)

右室内径 25 (36±4mm)

右房内径 28 (36±4mm)

FS20% (28-41%)

主肺动脉内径 20 (23±3mm)

升主动脉内径正常, 心脏各腔室大小正常, 室间隔厚度正常, 左室壁运动弥漫性减弱, 各瓣膜及启闭功能未见明显异常, 舒张期二尖瓣口血流频谱 E/A<1, 心包腔可见少量积液, 距右室前壁约 0.6cm。

影像诊断:

1. 左室壁运动弥漫性减弱
2. 左室收缩舒张功能减低
3. 心包少量积液

报告医师: 陈玉荣

检查日期: 2023-12-06

审核医师: 陈玉荣

报告日期: 2023-12-06

超声诊断图文报告

流水号: 2307270560

影像号: 1475774

姓名: 王菊兰

年龄: 67 岁

性别: 女

检查设备: Vivid E95

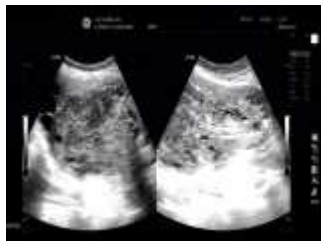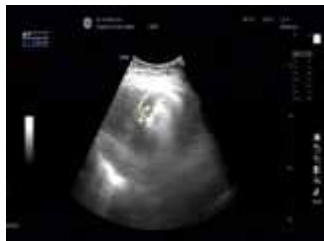体检号: 439106

申请医院: 本院

体检科室: 体检科

检查部位: 全腹彩超

经典图像:



影像所见:

肝脏大小形态正常, 包膜光滑完整, 实质回声均匀, 肝内管道系统走行清晰, 门静脉及肝内胆管不扩张。

餐后胆囊, 胆汁充盈差, 囊内探及数个强回声团, 大者直径约 1.0cm, 后伴声影, 肝外胆管不扩张。

胰腺大小形态正常, 实质回声均匀, 主胰管不扩张。

脾脏大小形态正常, 实质回声均匀, 脾门静脉不宽。

双肾大小形态正常, 皮髓质分界清晰, 集合系统未见分离, 双侧输尿管未见扩张。

膀胱充盈佳, 未见明显异常。

绝经后子宫, 形态饱满, 体积增大, 上界至右侧肋缘下, 下界至耻骨联合以上, 肌壁回声不均匀, 内可见巨大实性肿物, 大小约 25*17*10cm, 边界尚清, 内可见多发不规则液性区, 内膜线显示不清, 宫颈厚约 1.9cm, 双侧附件区未见异常。

影像诊断:

1. 胆囊结石
2. 子宫肌瘤

报告医师: 陈玉荣

检查日期: 2023-12-06

审核医师: 陈玉荣

报告日期: 2023-12-06