2307270540

# 大同瑞慈健康体检

# 报

# 告

# 册

| | | | |
|---|---|---|---|
| 体检编号 | 439094 | 工号 | 27 |
| 姓　　名 | 王志刚 | | |
| 性　　别 | 男 | 年龄 | 70 岁 |
| 单　　位 | 平城区公安局 | | |
| 部　　门 | 平城区公安局 | | |
| 联系电话 | 13934743202 | | |
| 体检日期 | 2023-12-04 | | |

大同瑞慈康复医院
0352-2824444

尊敬的 王志刚先生 您好!

首先,瑞慈健康体检全体员工欢迎您的光临,并对您的信任表示衷心的感谢 !

您于 2023-12-04 ( 体检编号: 439094 ) 完成健康检查,本机构的各科医生已根据您的体检项目及结果,汇总成此份健康体检报告,并经总检医生审核。据此提出对您健康状况的综合分析及建议。

瑞慈健康体检倡导"大健康、大康复",提出"健康是第一财富 (Rich)" 的人 文理念。希望您仔细阅读并妥善地保管此份健康体检报告,并认真关注报告中的 提示与建议,若您对报告内容有任何疑问,可直接与瑞慈健康体检客服部联系,进 一步咨询。

健康体检咨询电话: 0352-2824444

客户服务咨询电话: 0352-2830597
400-6112995

瑞慈健康体检报告由下列内容组成:

第一部分:主检报告

第二部分:分科分项结果

第三部分:检验报告

第四部分:附表

# 主检报告

## 检查综述

1、【生化全项 1】 总胆红素(TBIL)偏高(27.60 umol/L) 间接胆红素(IBIL)偏高(25.10 umol/L) 动脉硬化指数偏高(4.21) 总胆固醇(CHOL)偏高(7.77 mmol/L) 甘油三脂(TG)偏高(3.83 mmol/L) 低密度脂蛋白(LDL)偏高(4.88 mmol/L)

2、【颈部血管彩超】 右锁骨下动脉起始处、左侧颈总动脉膨大处粥样斑块形成

## 医生建议

【间接胆红素(IBIL)偏高】:
(1)间接胆红素（IBIL）是未被肝细胞摄取、未与葡萄糖结合的胆红素为结合胆红素，也就是间接胆红素。
(2)间接胆红素升高，是因为血液中的红细胞被大量破坏，大量的间接胆红素被释放入血，同时血液中的间接胆红素含量远远超出了肝细胞对胆红素的摄取、代谢和排泄能力。
(3)因此间接胆红素升高，往往提示溶血性黄疸，最有可能就是溶血性贫血，或者是由于输血血型不合及其他恶性疾病导致的溶血。
(4)总胆红素、间接胆红素、直接胆红素这三项是反映胆红素代谢的指标，而胆红素长期以来是作为溶血及肝胆疾病的重要异常指标。胆红素检查主要用于黄疸检查，反映肝脏疾病和胆道梗阻，如肝细胞发生炎症坏死等损害时会引起黄疸，胆道疾病及溶血性疾病也可引起黄疸。
(5)总胆红素、间接胆红素、直接胆红素均升高：见于肝细胞性黄疸，如急慢性肝炎、肝硬化、肝坏死等。
(6)总胆红素及间接胆红素升高：见于溶血性黄疸，如溶血性贫血，溶血性输血反应，新生儿溶血病。
(7)总胆红素及直接胆红素升高：见于梗阻性黄疸，如胆石症、胆管炎、肝癌胰头癌等，其升高程度与病情呈正相关，且癌性梗阻高于良性梗阻。
(8)总之，看肝功能化验单，要结合病情、病史、查体和其它相关的化验单、影像检查，排除生理性升高的因素（如有无感冒、酗酒、过于劳累、熬夜等情况），全面综合考虑。

【总胆固醇(CHOL)偏高】:
(1)总胆固醇是脂质的主要成分之一，其数量受年龄、家族、性别、饮食、遗传等多种因素影响。总胆固醇对人体生长发育以及新陈代谢有重要的作用，正常值是 2.59-5.20mmol/L。
(2)总胆固醇升高后，会增加类脂物质的堆积，会产生更多的血管斑块，进而增加心脑血管疾病的风险。大于 5.21-5.69mmol/L 是胆固醇的临界偏高，即使是一个完全健康的人，只要总胆固醇＞7.2mmol/L 或低密度脂蛋白＞4.9mmol/L，未来发生心脑血管的风险就明显增高，应该马上治疗。
(3)总胆固醇升高根据病因可分为两大类：一是原发性，是由于遗传因素缺陷所致，另一种是继发性，可引起其升高的疾病主要有糖尿病、高血压、甲减、肝肾疾病等。
(4)降低总胆固醇的治疗中，原发性偏高应积极应用降脂药，曾经选择他汀类药物，胆固醇任不能达标的，可联合用药（如依折麦布等）。
(5)如果总胆固醇偏高，且患者有糖尿病、高血压、甲减、肝肾疾病或者已经发生心脑血管疾病的人更应积极用药，控制降低疾病风险。
(6)戒烟，增强运动，采用低脂、低糖饮食，少食富含脂肪、胆固醇及饱和脂肪酸的食物，多进食蔬菜、水果、豆制品、粗粮、鱼和高纤维食品。
(7)必要时在医师指导下使用降脂药物治疗，并前往内分泌科复诊。

【动脉硬化指数偏高】:

(1)动脉硬化指数偏高，提示动脉硬化的风险性会更高，也就是心脑血管疾病的发病率会相对较高。建议控制血脂、血糖，少吃油腻食物，多吃蔬菜水果，加强锻炼，减轻体重。

【甘油三脂(TG)偏高】：
(1)甘油三酯是甘油和脂肪酸所构成的有机化合物，甘油三酯测定是脂类代谢的重要指标之一。
(2)甘油三酯增高与冠心病的发生有着重要的相关性，随年龄增大而有上升的趋势，其增高最常见于高脂和过量糖类饮食、肥胖等。
(3)甘油三酯主要功能是为机体提供能量，其正常值在 0.7-1.7mmol/L 之间，1.7-2.29mmol/L 为边缘增高，提示应该注意饮食和运动了。
(4)甘油三酯大于 2.3mmol/L，就称为高甘油三酯血症。甘油三酯增高虽然不会直接导致血管斑块的形成，但也会间接引起心脑血管疾病风险增加，同时，当甘油三酯大于 5.6mmol/L 时，还会增加急性胰腺炎的风险，所以降低甘油三酯的基础主要是控制饮食，饮食控制不佳可以选择药物治疗。
(5)生活方式的干预是控制甘油三酯水平升高的基础，包括减重，增加运动量，限制酒精摄入以及避免食用果糖和高碳水化合物食物。多食蔬菜水果，定期复查。
(6)明显增高者在医师的指导下使用降脂药物治疗，首选他汀和贝特类药物。

【低密度脂蛋白(LDL)偏高】：
(1)在血脂检查中，我们最该关注的是低密度脂蛋白，这是因为这些指标与心脑血管疾病的关系最为密切，正常值为 0-4.13mol/L。
(2)低密度脂蛋白有三个标准：普通人应≤3.4mol/L，没有任何高危因素的人，其低密度脂蛋白最好控制在 3.4mol/L 以下。
(3)高危人群应≤2.6mol/L，有高血压、糖尿病、家族史、肥胖，或低度脂蛋白≥4.9mol/L，这些人的低密度脂蛋白最好降低至 2.6mol/L 以下。
(4)极高危人群应≤1.8mol/L，有冠心病、心肌梗塞、心绞痛、脑梗死、冠状动脉植入支架术后、心脏搭桥术后、严重的颈动脉斑块等缺血性心脑血管疾病的人，这些人低密度脂蛋白最好控制到 1.8mol/L 以下。
(5)建议低脂、低糖饮食，戒烟酒，多食蔬菜。定期复查血脂，明显增高者，在医师指导下使用降脂药物治疗，在积极治疗原发疾病的基础上降低低密度脂蛋白。

【总胆红素(TBIL)偏高】：
(1)总胆红素（TBIL）能准确反映黄疸的程度。人体的红细胞有一定的寿命，大约是 120 天。
(2)当红细胞被破坏死亡后，其中的血红蛋白会被我们人体的肝、脾、骨髓内单核吞噬细胞吞噬破坏分解，在组织酶的作用下，成为血红素和球蛋白，而血红素再进一步被催化还原成胆红素，80-85%的胆红素来源于此，另外还有 20%的胆红素来源于血红蛋白以外的肌红蛋白等在肝脏中产生。
(3)未被肝细胞摄取且未与葡萄糖结合的胆红素称之为非结合胆红素，即间接胆红素（IBIL）。间接胆红素被运载到肝脏，被肝细胞摄取，与葡萄糖醛酸结合，则形成结合胆红素（DBIL），即直接胆红素。在这个过程中有一部分会吸收入血，但其水平会维持动态平衡。
(4)总胆红素、间接胆红素、直接胆红素这三项是反映胆红素代谢的指标，而胆红素长期以来是作为溶血及肝胆疾病的重要异常指标。胆红素检查主要用于黄疸检查，反映肝脏疾病和胆道梗阻，如肝细胞发生炎症坏死等损害时会引起黄疸，胆道疾病及溶血性疾病也可引起黄疸。
(5)大多健康体检中发现的胆红素轻度升高并不能反映肝脏有损伤，如果直接胆红素升高的程度不高，一般可能是生理性的原因引起的，如感冒、酗酒、过于劳累、熬夜等情况，只要注意休息、戒酒，过段时间复查肝功，一般会自行恢复。
(6)生活方面，多吃新鲜果蔬以补充人体所需的维生素，提高人体免疫力，多吃富含蛋白质的食物，如牛肉、鱼、蛋奶，这些都有助于修复受损的肝细胞，促进肝细胞的再生。如果胆红素升高很多，则需要完善相关检查，往消化内科诊断治疗。

【左侧颈总动脉膨大处粥样斑块形成】：
(1)颈动脉斑块是动脉硬化后，血管里面的垃圾沉淀在血管壁形成。斑块又分为硬斑和软斑两种。硬斑比较稳定，不容易脱落，软斑不稳定，容易破裂脱落，从而形成血管栓塞。
(2)建议：1.减低胆固醇水平。2.减低高血糖、高血压等高危因素，将血压、血糖控制在理想水平。3.积极进行生活干预，控制饮食，改善饮食结构，适量增加运动，戒烟限酒。4.必要时药物治疗。

**汇总医生：** 樊兴国

**主检日期：** 2023-12-05

**主检医生：**

# 分科结果

## 身高、体重、血压

| 项目名称 | 检查结果 | 项目名称 | 检查结果 |
|---|---|---|---|
| 身高 | 161cm | 体重 | 61kg |
| 血压 | 122/71mmHg | | |

***小结：**

未见异常

操作员：赵婉如　　检查日期:2023-12-04　　检查医生：名燕凌

# 检验报告

## 生化全项 1

| 项目名称 | 检查结果 | 单位 | 参考值 | 提示 |
|---|---|---|---|---|
| 碳酸氢根(HCO3) | 22.50 | mmol/L | 22--29 | |
| 总蛋白(T PROT) | 70.8 | g/L | 65--85 | |
| 白蛋白(ALB) | 45.20 | g/L | 40--55 | |
| 球蛋白(GLB) | 25.60 | g/L | 15--35 | |
| 白蛋白/球蛋白(ALB/GLB) | 1.77 | | 1.0--2.5 | |
| 碱性磷酸酶(ALP) | 69.0 | U/L | 45--125 | |
| 肌酐(CREA) | 76.00 | umol/L | 57--111 | |
| 尿酸(UA) | 334.00 | umol/L | 200--420 | |
| 钾(K) | 4.50 | mmol/L | 3.5--5.5 | |
| 钠(Na) | 140.8 | mmol/L | 136--145 | |
| 氯(Cl) | 100.6 | mmol/L | 96--108 | |
| 钙(Ca) | 2.40 | mmol/L | 2.11--2.52 | |
| 乳酸脱氢酶(LDH) | 164.00 | U/L | 120--250 | |
| 淀粉酶(AMY) | 88.00 | IU/L | 35--135 | |
| 葡萄糖(GLU) | 5.16 | mmol/L | 3.89--6.1 | |
| 总胆红素(TBIL) | 27.60 | umol/L | 0--26 | ↑ |
| 直接胆红素(DBIL) | 2.5 | umol/L | 0--8.0 | |
| 间接胆红素(IBIL) | 25.10 | umol/L | 0--17.39 | ↑ |
| 丙氨酸氨基转移酶(ALT) | 15.00 | U/L | 9--50 | |
| 门冬氨酸氨基转移酶(AST) | 19.00 | U/L | 15--40 | |
| 尿素测定（Urea） | 4.10 | mmol/L | 3.6--9.5 | |
| 肌酸激酶(CK) | 80.00 | U/L | 50--310 | |
| α-羟丁酸脱氢酶 | 140.00 | U/L | 72--182 | |
| C 反应蛋白 | 0.90 | mg/dl | 0--3 | |
| 动脉硬化指数 | 4.21 | | 1.31--3.19 | ↑ |

| | | | | |
|---|---|---|---|---|
| 谷草比谷丙 | 1.27 | | 0.4--2.5 | |
| 总胆固醇(CHOL) | 7.77 | mmol/L | 2.59--5.2 | ↑ |
| 甘油三脂(TG) | 3.83 | mmol/L | 0.7--1.7 | ↑ |
| 低密度脂蛋白(LDL) | 4.88 | mmol/L | 0--4.13 | ↑ |
| 高密度脂蛋白(HDL) | 1.16 | mmol/L | 0.77--1.55 | |

***小结：**

总胆红素(TBIL)偏高(27.60 umol/L)　间接胆红素(IBIL)偏高(25.10 umol/L)　动脉硬化指数偏高(4.21)　总胆固醇(CHOL)偏高(7.77 mmol/L)　甘油三脂(TG)偏高(3.83 mmol/L)　低密度脂蛋白(LDL)偏高(4.88 mmol/L)

操作员：王小雪　检查日期:2023-12-04　　检查医生:陈建国

# 大同瑞慈医院

## 眼底检查报告单

检查号: 202312040001　　检查日期: 2023-12-4

姓名: 王志刚T　　性别: 男　　年龄: 70 岁

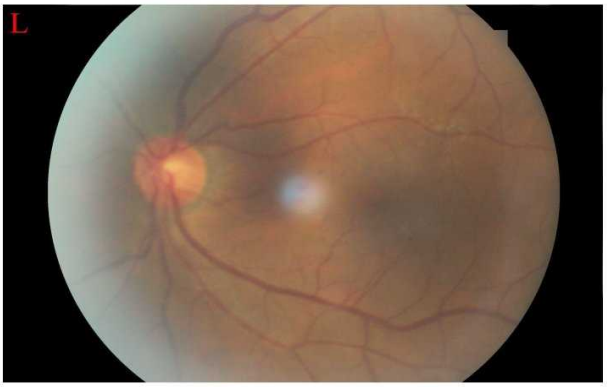


**描 述:** 视盘边界清，色泽正常，生理凹陷不扩大，
动静脉走行比例正常，黄斑区清晰，双眼网膜未见出血、未见渗出。

**诊 断:** 未见异常

检查医生: 田野青

本报告仅供临床参考

医学影像

# 超声诊断图文报告

**流水号：2307270540** **影像号：1472031**

| | | | |
|---|---|---|---|
| 姓名：王志刚 | 年龄：70 岁 | 性别：男 | 检查设备：Vivid E95 |
| 体检号：439094 | 申请医院：本院 | 体检科室：体检科 | 检查部位：颈部血管彩超 |

**经典图像：**

**影像所见：**

右锁骨下动脉起始处探及强回声斑，大小约 6.2*2.5mm，左侧颈总动脉膨大处探及强回声斑，大小约 3.4*1.2mm，右侧颈总动脉、双侧颈内、颈外动脉起始段内中膜不增厚，内壁欠光滑，管壁未见明确强回声斑。CDFI：血流充盈好。PW：频谱形态正常。

双侧椎动脉走行正常，椎动脉内径正常，管壁不厚，管腔内为无回声，CDFI：血流充盈好。PW：频谱正常。

| | 内径 mm | 流速 cm/s | RI |
|---|---|---|---|
| 左侧椎动脉 | 4.0 | 37.9 | 0.54 |
| 右侧椎动脉 | 3.1 | 38.4 | 0.62 |

**影像诊断：**

右锁骨下动脉起始处、左侧颈总动脉膨大处粥样斑块形成

报告医师：李菊蓉 检查日期：2023-12-04

审核医师：李菊蓉 报告日期：2023-12-04

大同市医学影像研究中心

注：本报告仅供临床医生参考！

地址：大同市魏都大道 79 号。若有疑问，请致电：0352---2830580