



2307270525

大同瑞慈健康体检

报 告 册

体检编号	439081	工号	12
姓名	陈克荣		
性别	男	年龄	70岁
单位	平城区公安局		
部门	平城区公安局		
联系电话	15010721876		
体检日期	2023-11-15		

尊敬的陈克荣先生您好！

首先,瑞慈健康体检全体员工欢迎您的光临,并对您的信任表示衷心的感谢！

您于 2023-11-15 (体检编号: 439081) 完成健康检查,本机构的各科医生已根据您的体检项目及结果,汇总成此份健康体检报告,并经总检医生审核。据此提出对您健康状况的综合分析及建议。

瑞慈健康体检倡导“大健康、大康复”,提出“健康是第一财富 (Rich)”的人文理念。希望您仔细阅读并妥善地保管此份健康体检报告,并认真关注报告中的提示与建议,若您对报告内容有任何疑问,可直接与瑞慈健康体检客服部联系,进一步咨询。

健康体检咨询电话: **0352-2824444**

客户服务咨询电话: **0352-2830597**

400-6112995

瑞慈健康体检报告由下列内容组成:

第一部分:主检报告

第二部分:分科分项结果

第三部分:检验报告

第四部分:附表

主检报告

检查综述

- 1、【身高、体重、血压】（1）体重指数 28.41：超重
- 2、【眼科】（1）视力下降
- 3、【颈部血管彩超】 1. 双侧颈总动脉膨大处前、后壁内中膜局部增厚 2. 右侧颈总动脉膨大处多发斑块形成

医生建议

【超重】：

(1) 体重指数是判断体重超标或偏低的主要指标。体重是反映和衡量一个人健康状况的重要标志之一，过胖和过瘦都不利于健康，身高体重不协调也不会给人以美感。体重的变化，还会直接反映身体长期的热量平衡状态。

(2) 当需要比较及分析一个人的体重对于不同身高的人所带来的健康影响时，体重指数是一个中立而可靠的指标。其主要适用于需要体重测试、体型肥胖和全身检查的人群。

(3) 体重指数（BMI）是世界卫生组织推荐的国际统一使用的肥胖分型标准，也是目前国际上常用的衡量人体胖瘦程度以及是否健康的一个标准，其计算方式为： $BMI = \text{体重（千克）} / \text{身高（米} \times \text{米）}$ 。成人的标准值是 BMI 18.5-23.9 之间。低于 18.5 为体重指数偏低；高于 23.9 则为体重指数偏高。

(4) 一般表现为体重超重或肥胖，超重及肥胖会出现一系列代谢性疾病，如高血压、高血糖、高血脂、高尿酸血症等，所以体重指数偏高者一定要注意控制体重。

(5) 合理控制饮食，食品多样化，食物纤维可适量增加，饮食规律，避免暴饮暴食，低盐、低脂饮食为主，减少高热量食物的摄入。

(6) 加强体育锻炼，每天最少保持 30 分钟的中等强度运动。鼓励每天至少快步走 6000 步比较健康。肥胖患者不适合较剧烈的运动，会加重膝关节的负担，可以选择游泳、划船等对膝关节负荷较小的运动。

(7) 定期检查血糖、血脂、肝功、肝脏 B 超等，积极治疗基础性疾病。

(8) 减少热量摄取及增加热量消耗。强调以健康行为、饮食、运动为主的综合治疗。

【视力下降】：

(1) 视力下降是由角膜白斑或角膜炎、晶状体混浊、眼底疾病、屈光不正等原因引起，建议眼科诊断治疗。

【右侧颈总动脉膨大处多发斑块形成】：

(1) 颈动脉斑块是动脉硬化后，血管里面的垃圾沉淀在血管壁形成。斑块又分为硬斑和软斑两种。硬斑比较稳定，不容易脱落，软斑不稳定，容易破裂脱落，从而形成血管栓塞。

(2) 建议：1. 减低胆固醇水平。2. 减低高血糖、高血压等高危因素，将血压、血糖控制在理想水平。3. 积极进行生活干预，控制饮食，改善饮食结构，适量增加运动，戒烟限酒。4. 必要时药物治疗。

【双侧颈总动脉膨大处前、后壁内中膜局部增厚】：

(1) 建议心血管内科诊断治疗。

汇总医生： 丁昊炜

主检日期： 2023-11-16

主检医生：

分科结果

身高、体重、血压

项目名称	检查结果	项目名称	检查结果
身高	176cm	体重	88kg
血压	125/75mmHg		

***小结：**

(1) 体重指数 28.41：超重

操作员：赵婉如

检查日期:2023-11-15

检查医生：名燕凌

眼科

项目名称	检查结果	项目名称	检查结果
视力(左)	1.0	视力(右)	0.1
辨色力	正常	眼睑	正常
结膜	正常	泪器	正常
角膜	正常	虹膜	正常
瞳孔	正常	晶状体	正常
玻璃体	正常	眼底	未见异常

***小结：**

(1) 视力下降

操作员：田野青

检查日期:2023-11-15

检查医生：田野青

眼压检查

项目名称	检查结果	项目名称	检查结果
右眼眼压	14.5mmHg	左眼眼压	14.8mmHg

***小结：**

未见异常

操作员：田野青

检查日期:2023-11-15

检查医生：田野青

检验报告

血常规（五分类）

项目名称	检查结果	单位	参考值	提示
白细胞(WBC)	5.45	10 ⁹ /L	3.5--9.5	
淋巴细胞绝对值(LY#)	1.50	10 ⁹ /L	1.1--3.2	
淋巴细胞百分比(LY%)	27.6	%	20--50	
中性粒细胞绝对值(GR#)	3.27	10 ⁹ /L	1.8--6.3	
中性粒细胞百分比(GR%)	59.8	%	40--75	
嗜碱性粒细胞绝对值(BA#)	0.02	10 ⁹ /L	0--0.06	
嗜碱性粒细胞百分比(BA%)	0.4	%	0--1.0	
嗜酸性粒细胞绝对值(EO#)	0.21	10 ⁹ /L	0.02--0.52	
嗜酸性粒细胞百分比(EO%)	3.9	%	0.4--8.0	
血小板(PLT)	147	10 ⁹ /L	125--350	
血小板分布宽度(PDW)	15.9	%	15--17	
平均血小板体积(MPV)	12.0	fl	6.0--14.0	
血小板压积(PCT)	0.176	%	0.11--0.28	
红细胞(RBC)	4.92	10 ¹² /L	4.3--5.8	
血红蛋白	153	g/L	130--175	
红细胞压积(HCT)	46.0	%	40--50	
红细胞平均体积(MCV)	93.5	fl	82--100	
平均血红蛋白含量(MCH)	31.1	pg	27--34	
平均血红蛋白浓度(MCHC)	332	g/L	316--354	
单核细胞绝对值(MO#)	0.45	10 ⁹ /L	0.1--0.60	
单核细胞百分比(MO%)	8.3	%	3--10	
红细胞分布宽度标准差(RDW-SD)	46.4	fl	35--56	
红细胞分布宽度变异系数	13.0	%	10.6--16.6	

(RDW-CV)				
大血小板比率	38.5	%	11--45	
大血小板数目	56	10 ⁹ /L	30--90	
未成熟粒细胞数目	0.02	10 ⁹ /L	0--999	
未成熟粒细胞百分比	0.3	%	0--100	
有核红细胞数目	0.000	10 ⁹ /L	0--9999	
有核红细胞百分比	0.00	/100WBC	0--9999	

***小结:**

未见异常

操作员：余雅倩 检查日期:2023-11-15 检查医生:陈建国

血型检测

项目名称	检查结果	单位	参考值	提示
ABO 血型	O 型			
RH 血型	阳性			

***小结:**

未见异常

操作员：余雅倩 检查日期:2023-11-15 检查医生:陈建国

生化全项 1

项目名称	检查结果	单位	参考值	提示
碳酸氢根(HCO ₃)	22.30	mmol/L	22--29	
总蛋白(T PROT)	69.6	g/L	65--85	
白蛋白(ALB)	43.00	g/L	40--55	
球蛋白(GLB)	26.60	g/L	15--35	
白蛋白/球蛋白(ALB/GLB)	1.62		1.0--2.5	
碱性磷酸酶(ALP)	118.0	U/L	45--125	
肌酐(CREA)	81.00	umol/L	57--111	

尿酸(UA)	326.00	umol/L	200--420
钾(K)	4.27	mmol/L	3.5--5.5
钠(Na)	143.4	mmol/L	136--145
氯(Cl)	104.2	mmol/L	96--108
钙(Ca)	2.36	mmol/L	2.11--2.52
乳酸脱氢酶(LDH)	198.00	U/L	120--250
淀粉酶(AMY)	75.00	IU/L	35--135
葡萄糖(GLU)	5.60	mmol/L	3.89--6.1
总胆红素(TBIL)	16.50	umol/L	0--26
直接胆红素(DBIL)	4.6	umol/L	0--8.0
间接胆红素(IBIL)	11.90	umol/L	0--17.39
丙氨酸氨基转移酶(ALT)	24.00	U/L	9--50
门冬氨酸氨基转移酶(AST)	20.00	U/L	15--40
尿素测定 (Urea)	9.40	mmol/L	3.6--9.5
肌酸激酶(CK)	75.00	U/L	50--310
α-羟丁酸脱氢酶	181.00	U/L	72--182
C 反应蛋白	1.10	mg/dl	0--3
动脉硬化指数	2.51		1.31--3.19
谷草比谷丙	0.83		0.4--2.5
总胆固醇(CHOL)	4.38	mmol/L	2.59--5.2
甘油三脂(TG)	0.70	mmol/L	0.7--1.7
低密度脂蛋白(LDL)	2.81	mmol/L	0--4.13
高密度脂蛋白(HDL)	1.12	mmol/L	0.77--1.55

***小结:**

未见异常

操作员：刘慧芳 检查日期:2023-11-15 检查医生:陈建国

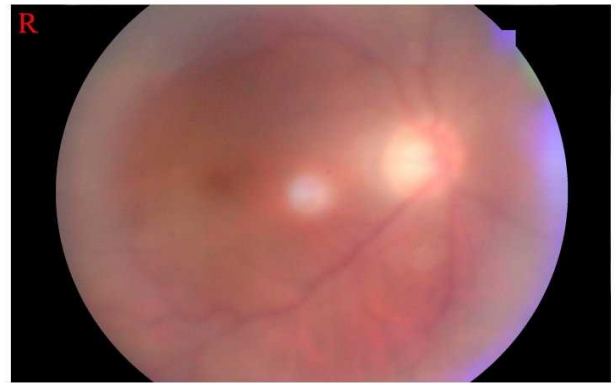
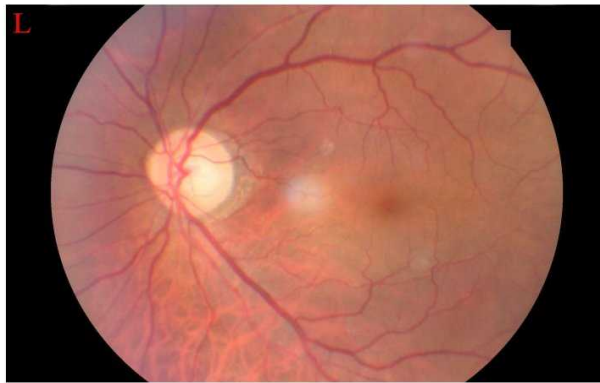检查号: 202311150001

检查日期: 2023-11-15

姓名: 陈克荣

性别: 男

年龄: 70 岁



描述: 视盘边界清, 色泽正常, 生理凹陷不扩大, 动静脉走行比例正常, 黄斑区清晰, 双眼网膜未见出血、未见渗出。

诊断: 未见异常

检查医生: 田野青

本报告仅供临床参考

超声诊断图文报告

流水号: 2307270525

影像号: 1449920

姓名: 陈克荣

年龄: 70 岁

性别: 男

检查设备: Vivid E95

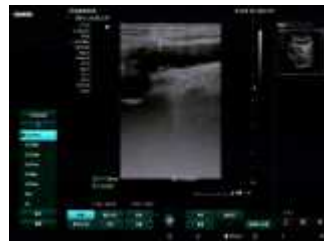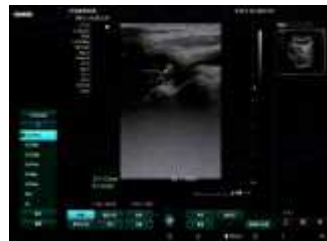体检号: 439081

申请医院: 本院

体检科室: 体检科

检查部位: 颈部血管彩超

经典图像:



影像所见:

双侧颈总动脉膨大处前、后壁内中膜局部增厚, 右侧前壁厚约 2.3mm, 后壁厚约 2.2mm, 左侧前壁厚约 1.9mm, 后壁厚约 2.0mm, 右侧颈总动脉膨大处探及数个弱强回声斑, 较大者约 3.2*1.6mm, 右锁骨下动脉起始处、双侧颈内、颈外动脉起始段内中膜不增厚, 内壁欠光滑, 管壁未见明确强回声斑。CDFI: 血流充盈好。PW: 频谱形态正常。双侧椎动脉走行正常, 椎动脉内径正常, 管壁不厚, 管腔内为无回声, CDFI: 血流充盈好。PW: 频谱正常。

影像诊断:

1. 双侧颈总动脉膨大处前、后壁内中膜局部增厚
2. 右侧颈总动脉膨大处多发斑块形成

报告医师: 侯爱兰

检查日期: 2023-11-15

审核医师: 侯爱兰

报告日期: 2023-11-15