



2307260566

大同瑞慈健康体检

报 告 册

体检编号	438936	工号	15
姓名	王亮		
性别	男	年龄	47岁
单位	山西煤炭运销集团高山煤业		
部门	山西煤炭运销集团高山煤业有限		
联系电话	13703520379		
体检日期	2023-10-15		

尊敬的王亮先生您好！

首先，瑞慈健康体检全体员工欢迎您的光临，并对您的信任表示衷心的感谢！

您于 2023-10-15 （体检编号：438936）完成健康检查，本机构的各科医生已根据您的体检项目及结果，汇总成此份健康体检报告，并经总检医生审核。据此提出对您健康状况的综合分析及建议。

瑞慈健康体检倡导“大健康、大康复”，提出“健康是第一财富（Rich）”的人文理念。希望您仔细阅读并妥善地保管此份健康体检报告，并认真关注报告中的提示与建议，若您对报告内容有任何疑问，可直接与瑞慈健康体检客服部联系，进一步咨询。

健康体检咨询电话：**0352-2824444**

客户服务咨询电话：**0352-2830597**

400-6112995

瑞慈健康体检报告由下列内容组成：

第一部分：主检报告

第二部分：分科分项结果

第三部分：检验报告

第四部分：附表

主检报告

检查综述

- 1、【身高、体重、血压】（1）血压 166/93：本次测量血压偏高
- 2、【内科】（1）心脏杂音：收缩期杂音 （2）糖尿病
- 3、【血常规（五分类）】单核细胞绝对值(MO#)偏低($0.03 \times 10^9/L$) 单核细胞百分比(MO%)偏低(0.6%)
- 4、【心脏彩超】1. 二尖瓣少量返流 2. 左室舒张功能减低
- 5、【全腹彩超】1. 脂肪肝（轻度） 2. 双肾囊肿 3. 脾轻大 4. 前列腺稍大
- 6、【口腔科】（1）左下第三磨牙 阻生齿 右下第二磨牙 牙齿Ⅲ°松动 左上第一磨牙 左上第二双尖牙 左上中切牙 右上中切牙 右上第一磨牙 牙齿缺失 （2）牙龈萎缩 牙龈红肿，探之出血 牙龈质地松软，缺乏弹性 （3）牙周：牙结石

医生建议

【本次测量血压偏高】：

- (1) 高血压是指收缩期和（或）舒张期动脉血压高于正常，并连续三次不同日测量，血压都高于正常标准，可确定患高血压病。
- (2) 高血压的发病与遗传、精神过度紧张、肥胖、吸烟、酗酒、嗜盐等因素有关。血压持久增高，可导致心、脑、肾等脏器的损害。
- (3) 原发性高血压由于目前原因不明（部分与遗传有关），须终身服药降压。高血压主要危害心、脑血管和肾脏。一旦确诊“高血压”就要终生服药。
- (4) 平时应低盐（每天 5~10g）、低脂饮食（少吃动物脂肪与内脏）；戒烟限酒。遵照医嘱坚持服药，定期测量血压，宜控制在 140/90mmHg 以下，若合并有糖尿病和肾病，要把血压控制在 130/80mmHg 以下。
- (5) 血压到正常水平时，说明此时选用的降压药和治疗方案基本合适，但并不意味着高血压已被“治愈”，应坚持治疗。若盲目自行停药或间断服药，常会使血压波动很大，而加重心、脑、肾和血管的损害。
- (6) 建议您密切关注血压，保持心情舒畅，劳逸结合，适量运动，控制体重，避免过度劳累、情绪激动等。改进生活方式，适当低盐、低脂、低胆固醇饮食，戒烟酒。必要时心血管专科诊治。

【心脏杂音】：

- (1) 心脏杂音是有别于平常所能听到的正常心音之外，在收缩期或者是舒张期形成的能听到的心脏声音就叫心脏杂音。
- (2) 心脏杂音从出现的时间大致分为两种，一是出现在心脏收缩期间，以吹风样声音为特征，称为收缩期杂音；二是出现在心脏舒张期间，以隆隆样声音为特征，称为舒张期杂音。
- (3) 心脏杂音在进行心脏听诊检查时可以听到。声音的强度可分为 6 级。1-2 级杂音大部分属于生理性杂音，临床上没有实际意义，本身没有器质性心脏结构改变，完善心脏超声检查后无阳性结果，可无需治疗。
- (4) 3 级以上杂音一般都是病理性杂音，很多都是因为患有器质性心脏疾病所致，如风湿性心脏病、高心病等都有可能引起这种表现。
- (5) 多数心脏杂音多伴随心脏器质性结构的改变，如先天性心脏病的房间隔缺损、室间隔缺损、动脉导管未闭、狭窄瓣膜疾病的二尖瓣狭窄、二尖瓣关闭不全等疾病，这些疾病多数情况下是需要治疗的。

【收缩期杂音】：

- (1) 心脏杂音是有别于平常所能听到的正常心音之外，在收缩期或者是舒张期形成的能听到的心脏声音就叫心脏杂音。

(2)心脏杂音从出现的时间大致分为两种，一是出现在心脏收缩期间，以吹风样声音为特征，称为收缩期杂音；二是出现在心脏舒张期间，以隆隆样声音为特征，称为舒张期杂音。

(3)心脏杂音在进行心脏听诊检查时可以听到。声音的强度可分为6级。1-2级杂音大部分属于生理性杂音，临床上没有实际意义，本身没有器质性心脏结构改变，完善心脏超声检查后无阳性结果，可无需治疗。

(4)3级以上杂音一般都是病理性杂音，很多都是因为患有器质性心脏疾病所致，如风湿性心脏病、高心病等都有可能引起这种表现。

(5)多数心脏杂音多伴随心脏器质性结构的改变，如先天性心脏病的房间隔缺损、室间隔缺损、动脉导管未闭、狭窄瓣膜疾病的二尖瓣狭窄、二尖瓣关闭不全等疾病，这些疾病多数情况下是需要治疗的。

【糖尿病】：

(1)合理控制总热量，维持标准体重。

(2)坚持长期有规律的有氧运动。

(3)自我监控血糖，为调整药物剂量提供依据。

(4)药物治疗，到上级医院就医。

(5)定期检测，每年1-2次全面复查。早期发现及时治疗，如血糖不平稳可2-3月复查血糖等。

【单核细胞绝对值(MO#)偏低】：

(1)供内科结合临床参考。

【单核细胞百分比(MO%)偏低】：

(1)供内科结合临床参考。

【左室舒张功能减低】：

(1)左心室舒张功能是指心肌弹性减低，心脏泵血功能减退。其引起原因，一是随着年龄的增长，心肌组织进行性变。其二是由于冠心病、高血压等慢性心肌病变。一般来说没有原发病变及年龄偏大的人员又无症状，不需要特殊处理，建议心内科结合临床考虑。

【二尖瓣少量返流】：

(1)由于二尖瓣瓣膜轻微的改变而产生二尖瓣相对关闭不全。在很多人中，没有临床症状，只有在做心脏彩超时发现。一般不需要治疗，建议定期复查，必要时心内科结合临床考虑。

【脾轻大】：

(1)脾的厚度超过4cm，肋间长超12cm，称为脾肿大。脾肿大若为先天性是正常的，一般对身体没有很大的影响。后天脾肿大，原因较复杂，是临床疾病常见的伴随症状，如感染性疾病、淤血性疾病、增生性等，须查明原因，治疗原发疾病。建议内科结合临床考虑。

【双肾囊肿】：

(1)建议泌尿科诊断治疗

【脂肪肝】：

(1)脂肪肝是指肝脏被脂肪浸润，为一种多病因引起的获得性疾病。

(2)脂肪肝是以肝细胞脂肪变性和脂肪蓄积为病理特征，最常见易患因素有超重或肥胖、进食油腻食物、高脂血症（尤其甘油三酯升高）、营养失调（营养过量或不足）、饮酒、高脂血症、少运动、糖耐量异常、减肥造成体重急剧下降、营养不良、中毒和药物等。

(3)当肝内脂类（主要为甘油三酯）含量超过肝重的5%时为脂肪肝。脂肪肝是一个常见的临床现象，不是一个独立性的疾病。

(4)值得注意的是，过多的脂肪在肝组织、肝细胞内浸润，引起肝细胞肿大，严重可致肝硬化。脂肪肝是可逆性的，合理饮食、运动及治疗后可恢复。

(5)合理控制饮食，控制总摄入量，低盐、低脂和低糖类饮食，少吃动物内脏，多吃蔬菜水果；

(6)控制危险因素，如控制体重、改善胰岛素抵抗、调整血脂紊乱，戒酒、戒烟，坚持长期有氧运动，加强体育锻炼；

(7)定期复查腹部彩超、血脂、肝功能。

【前列腺稍大】：

(1)前列腺增生又称前列腺肥大，增生的腺体位于膀胱颈部，会使尿路梗阻，引起尿频和排尿困难，严重影响患者的生活质量，是中老年男性的常见疾病。建议往泌尿科咨询，结合临床诊治。

【牙齿缺失】：

(1)牙齿缺失常见于龋齿、牙周炎等原因导致的拔除或意外事故所致缺失。中老年患者居多，影响牙齿健康美观。

(2)牙齿缺失可以导致牙列的完整性遭到破坏，若较长时间不修复，邻近的牙齿由于失去了依靠和约束，会变得倾斜，易造成咬颌功能的紊乱。长时间的缺失还会导致牙槽骨的萎缩、咀嚼功能减退、食物嵌塞等不良后果

(3)如果牙齿缺失，应该尽早去口腔医院诊治，最常见的修复方法有三种，即活动义齿、固定义齿、种植义齿。

(4)义齿修复完毕，应定期复查与医疗护理，勤漱口、勤刷牙、避免食用过硬的食物，如果种植牙选择钛种植体，还应注意对钛种植体的保护。

【牙齿Ⅲ°松动】：

(1)牙齿在健康状态下有一定的活动度，主要是水平方向的，垂直方向的更是非常微小，而当由于某些疾病因素或者其他因素造成牙齿的活动度大于这个范围时，就称作牙齿松动。

(2)牙齿松动可急性引起或慢性缓慢进展，可伴有或不伴有牙齿的疼痛不适。对人体造成的主要影响是咀嚼食物时感觉无力或不适。

(3)慢性进展性的牙齿松动多由于牙周炎引起；如果牙齿的咬合状况不良，或有夜磨牙、紧咬牙的不良习惯等对牙齿的咬合造成了创伤，长期也会造成牙齿的松动。

(4)突发的牙齿松动多有明确的病因，如突然咬硬物、受外伤等；牙根尖周围组织的炎症也会引起牙齿松动；此外，女性激素水平的变化也可能会引起牙齿松动度的改变，如在月经期可能出现轻度的牙齿松动等情况。

(5)根据牙齿松动的程度不同，临床上可分为I-III度。I度牙齿松动为颊舌方向活动，动度在1mm以内。II度牙齿松动为颊舌及近远中方向活动，动度在1-2mm之间。III度牙齿松动为颊舌、近远中及垂直三个方向的动度，动度超过2mm。

(6)牙齿松动的治疗首先应明确松动的原因，才能进行有针对性的治疗。如积极治疗牙周炎、根尖周围炎，调整牙齿咬合关系，因外伤引起的牙齿松动要尽早进行固位治疗。如果牙齿松动程度严重，周围炎症广泛，及时拔除过度松动的牙齿也是一种治疗方法。

(7)维持口腔卫生是预防牙齿松动形成的重要措施，应采取正确的竖刷牙法和巴氏刷牙法，纠正横刷牙法。

(8)多吃富有维生素的粗纤维食物，如肉、蛋、各种蔬菜和水果，充分咀嚼以利于牙面清洁。少吃甜食及黏性很强的食物，不吃零食。

(9)定期进行口腔检查、口腔洁治，建议每半年进行一次口腔健康检查，每年进行2-3次全口超声波洁牙术，使牙面、牙颈部经常处于洁净状态。

【牙结石】：

(1)牙结石又称牙石，是沉积在牙齿或修复体表面上已经钙化或正在钙化的菌斑或软垢。其开始时是软的，会因逐渐的钙化而变硬。它是由75%的磷酸钙，15-25%的水、有机物、磷酸锰、矿酸钙及微量的钾、钠、铁所构成，并呈现出黄色、棕色或者黑色。

(2)牙结石通常存在于唾液腺开口处的牙齿表面（例如：下颚前牙的舌侧表面，上颚后牙的颊侧表面）和牙齿的颈部，以及口腔粘膜运动不到的牙齿表面等处。

(3)牙结石形成后，可伴随牙龈出血、牙龈萎缩、口臭等症状。

(4)牙结石是牙周病的重要病因，它会不断刺激牙周组织，并且压迫牙龈，影响血液循环，造成牙周组织的细菌感染，形成牙周囊袋，此后更易使食物残渣、牙菌斑、牙结石等的堆积，最终牙周支持组织全部破坏，导致牙齿松动，以至于不得不拔除牙齿。

(5)早晚刷牙、饭后漱口是防治牙结石形成的最重要措施。应采取正确的竖刷牙法和巴氏刷牙法，纠正横刷牙法。

(6)多吃富有维生素的粗纤维食物，如肉、蛋、各种蔬菜和水果，充分咀嚼以利于牙面清洁。少吃甜食及黏性很强的食物，不吃零食。

(7)建议每半年进行一次口腔健康检查，每年进行 2-3 次全口超声波洁牙术，使牙面、牙颈部经常处于洁净状态。

【阻生齿】：

(1)牙齿在颌骨内由于位置不当，不能萌出到正常咬合位置，这样的牙齿称为阻生齿。最常见的阻生齿是下颌第三磨牙，其次是上颌第三磨牙和上颌尖牙等。

(2)阻生齿和覆盖在其上的牙龈之间，很容易藏污纳垢，滋生细菌，引起口臭、牙齿龋坏等，当身体抵抗力下降时，常常会导致牙冠周围的牙龈发生炎症，严重时脸颊可致肿胀，张口困难，甚至会引起全身发烧，颌下淋巴结肿大。

(3)阻生齿常常还会引起邻牙龋坏、松动、牙槽骨吸收等症状，所以能引起这些病变的阻生牙应该拔除。

(4)由于阻生齿位置不正，被邻牙阻挡，有些还可能完全被骨组织包埋，因此阻生齿的拔除比拔除其他牙齿要困难，被牙龈覆盖的要切开牙龈，被骨包埋的要把骨去除，被邻牙挡住的要把牙冠劈开，分片拔除。

(5)拔阻生齿费时较长，术中术后可能发生的并发症也较多，如：出血、断根、邻牙损伤等。

(6)建议如果阻生齿位置不当，引起智齿冠周炎、邻牙的龋坏、松动等病变时，可往口腔科行拔除术。

【牙龈萎缩】：

(1)牙龈生理性萎缩主要是龈缘部分存在异物又长期得不到清理，细菌滋生刺激长期存在所致；另外随着年龄的增长也会或多或少发生萎缩，致使牙龈暴露，这种生理性萎缩，是无需要治疗的。

(2)炎症性的牙龈萎缩，主要表现为牙龈红肿胀痛，刷牙常见出血，对冷热温度变化及酸性食物等异常敏感，妨碍进食，尤其应该注意防治。

(3)掌握正确竖刷法的刷牙方法，注意口腔清洁卫生，养成早晚刷牙，饭后漱口的好习惯。

(4)定期到医院检查治疗，每年进行 2-3 次全口超声波洁牙术。

(5)补充维生素 C 等微量元素，多食水果蔬菜，戒烟限酒，避免熬夜的不良生活习惯。

【牙龈质地松软，缺乏弹性】：

(1)牙龈的这种情况一般是由于牙结石导致的牙龈局部发炎。

(2)必须坚持每天认真和合理刷牙（采用竖刷法），彻底清除牙菌斑。要经常检查口腔，保持口腔卫生，防止牙龈出血。

(3)正确的刷牙方法是：顺着牙齿长轴方向，上牙向下刷，下牙往上刷，每个牙面都要刷到，这样刷牙不仅能把牙刷干净而且对牙龈起到按摩作用，促进牙龈的血液循环。

(4)建议每半年进行一次口腔健康检查，每年进行 2-3 次全口超声波洁牙术，使牙面、牙颈部经常处于洁净状态。

(5)注意口腔清洁卫生，养成早晚刷牙，饭后漱口的好习惯。

(6)及时治疗牙龈炎，防止炎症侵犯深部牙周组织，形成牙周炎。

(7)养成清晨排便习惯。进餐要规律，细嚼慢咽，多食蔬菜，如胡萝卜、菠菜、木耳。适量进食水果，如山楂、苹果。男性少抽烟少喝酒。

【牙龈红肿，探之出血】：

(1)牙龈的这种情况一般是由于牙结石导致的牙龈局部发炎。

(2)必须坚持每天认真和合理刷牙（采用竖刷法），彻底清除牙菌斑。要经常检查口腔，保持口腔卫生，防止牙龈出血。

(3)正确的刷牙方法是：顺着牙齿长轴方向，上牙向下刷，下牙往上刷，每个牙面都要刷到，这样刷牙不仅能把牙刷干净而且对牙龈起到按摩作用，促进牙龈的血液循环。

(4)建议每半年进行一次口腔健康检查，每年进行 2-3 次全口超声波洁牙术，使牙面、牙颈部经常处于洁净状态。

(5)注意口腔清洁卫生，养成早晚刷牙，饭后漱口的好习惯。

(6)及时治疗牙龈炎，防止炎症侵犯深部牙周组织，形成牙周炎。

(7)养成清晨排便习惯。进餐要规律，细嚼慢咽，多食蔬菜，如胡萝卜、菠菜、木耳。适量进食水果，如山楂、苹果，男性少抽烟少喝酒。

汇总医生： 丁昊炜

主检日期： 2023-11-11

主检医生：

分科结果

身高、体重、血压

项目名称	检查结果	项目名称	检查结果
身高	173cm	体重	74kg
血压	166/93mmHg		

***小结：**

(1) 血压 166/93：本次测量血压偏高

操作员：杨柳庆 检查日期：2023-10-15 检查医生：名燕凌

内科

项目名称	检查结果	项目名称	检查结果
心率	80 次/min	心律	齐
心脏杂音	二尖瓣区收缩期 II 级杂音	心界	正常
肺部	正常	呼吸音	呼吸音清
啰音	未闻及	叩诊	叩诊呈清音
腹部触诊	腹部平软	发育	正常
肝胆	肋下未触及	脾脏	肋下未触及
双肾	无叩击痛	肠鸣音	正常
营养	良好	神经系统	正常
生理反射	生理反射存在	病理反射	病理反射未引出
颅神经	正常	运动功能	正常
深浅感觉	正常	其它	无异常发现
既往史	糖尿病		

***小结：**

(1) 心脏杂音：收缩期杂音

(2) 糖尿病

操作员：名燕凌 检查日期：2023-10-15 检查医生：名燕凌

外科（男）

项目名称	检查结果	项目名称	检查结果
皮肤	正常	甲状腺	无肿大
脊椎	无畸形	浅表淋巴结	无肿大
肛门	拒检	前列腺	未检
泌尿外生殖器	正常	四肢关节	未见异常
腹股沟	未见异常	足背动脉	正常
紫绀	无	色素沉着	无
脱毛	无	脱色	无
浮肿	无	皮下结节	无
头颅	正常	颈部	正常
乳腺	正常	脊柱	正常
直肠	未检	皮肤黄疸	无
四肢	活动正常	其他	无

*小结：

未见异常

操作员：谷岱清

检查日期：2023-10-15

检查医生：谷岱清

眼科

项目名称	检查结果	项目名称	检查结果
视力(左)	1.0	视力(右)	0.8
辨色力	正常	眼睑	正常
结膜	正常	泪器	正常
角膜	正常	虹膜	正常
瞳孔	正常	晶状体	正常
玻璃体	正常	眼底	未见异常

*小结：

未见异常

操作员：田野青 检查日期：2023-10-15 检查医生：田野青

耳鼻喉科

项目名称	检查结果	项目名称	检查结果
听力(左)	正常	听力(右)	正常
外耳道	正常	鼓膜	正常
鼻窦	正常	鼻中隔	正常
鼻腔	正常	扁桃体	无肿大
嗅觉	正常	咽喉	正常

***小结：**

未见异常

操作员：王存宝 检查日期：2023-10-15 检查医生：王存宝

口腔科

项目名称	检查结果	项目名称	检查结果
唇颊	正常	齿	左下第三磨牙&阻生齿 &右下第二磨牙&牙齿 III°松动&左上第一磨牙 &左上第二双尖牙&左 上中切牙&右上中切牙 &右上第一磨牙&牙齿 缺失活动义齿修复
牙龈	牙龈萎缩&牙龈红肿，探 之出血&牙龈质地松软， 缺乏弹性	牙周	牙结石 I 度
舌腭	正常	腮腺	正常
颌下腺	正常	颞下颌关节	正常

***小结：**

(1) 左下第三磨牙 阻生齿 右下第二磨牙 牙齿III°松动 左上第一磨牙 左上第二双尖牙 左上中切牙 右上中切牙 右上第一磨牙 牙齿缺失

(2) 牙龈萎缩 牙龈红肿，探之出血 牙龈质地松软，缺乏弹性

(3) 牙周：牙结石

操作员：麻剑 检查日期:2023-10-15 检查医生：麻剑

检验报告

血常规（五分类）

项目名称	检查结果	单位	参考值	提示
白细胞(WBC)	5.25	10 ⁹ /L	3.5--9.5	
淋巴细胞绝对值(LY#)	1.29	10 ⁹ /L	1.1--3.2	
淋巴细胞百分比(LY%)	24.6	%	20--50	
中性粒细胞绝对值(GR#)	3.81	10 ⁹ /L	1.8--6.3	
中性粒细胞百分比(GR%)	72.5	%	40--75	
嗜碱性粒细胞绝对值(BA#)	0.03	10 ⁹ /L	0--0.06	
嗜碱性粒细胞百分比(BA%)	0.5	%	0--1.0	
嗜酸性粒细胞绝对值(EO#)	0.09	10 ⁹ /L	0.02--0.52	
嗜酸性粒细胞百分比(EO%)	1.8	%	0.4--8.0	
血小板(PLT)	165	10 ⁹ /L	125--350	
血小板分布宽度(PDW)	16.2	%	15--17	
平均血小板体积(MPV)	9.7	fl	6.0--14.0	
血小板压积(PCT)	0.160	%	0.11--0.28	
红细胞(RBC)	5.55	10 ¹² /L	4.3--5.8	
血红蛋白	159	g/L	130--175	
红细胞压积(HCT)	46.7	%	40--50	
红细胞平均体积(MCV)	84.0	fl	82--100	
平均血红蛋白含量(MCH)	28.6	pg	27--34	
平均血红蛋白浓度(MCHC)	340	g/L	316--354	
单核细胞绝对值(MO#)	0.03	10 ⁹ /L	0.1--0.60	↓
单核细胞百分比(MO%)	0.6	%	3--10	↓
红细胞分布宽度标准差(RDW-SD)	40.5	fl	35--56	
红细胞分布宽度变异系数	13.4	%	10.6--16.6	

(RDW-CV)				
大血小板比率	25.2	%	11--45	
大血小板数目	41	10 ⁹ /L	30--90	
未成熟粒细胞数目	0.02	10 ⁹ /L	0--999	
未成熟粒细胞百分比	0.4	%	0--100	
有核红细胞数目	0.000	10 ⁹ /L	0--9999	
有核红细胞百分比	0.00	/100WBC	0--9999	

***小结:**

单核细胞绝对值(MO#)偏低(0.03 10⁹/L) 单核细胞百分比(MO%)偏低(0.6 %)

操作员：赵伟 检查日期:2023-10-15 检查医生:陈建国

大同瑞慈健康体检

骨密度检测报告

受检者信息

受检者ID: 2307260566
姓名: 王亮
出生年月日: 1976/3/23

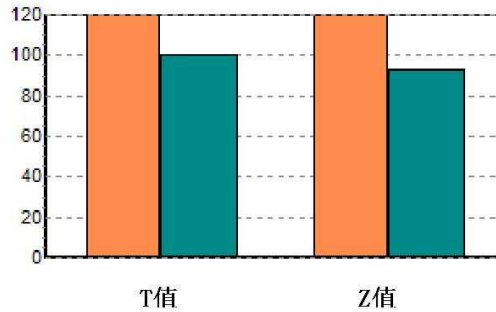
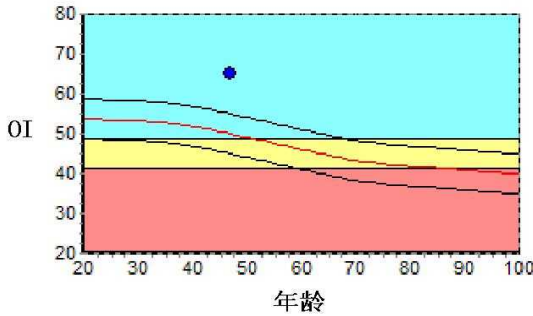
年龄: 47
性别: 男
测定部位(右/左): 右

测定结果

测定日期: 2023/10/15 9:29:32

测试编号: 1/1

受测者 平均值



数据库: Asia

OI: 65.2

SOS: 1393.5 m/s, BUA: 49.6

T值: 2.27

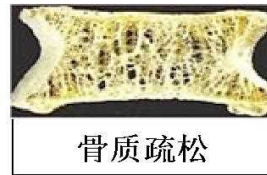
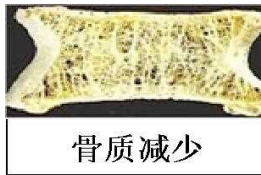Z值: 3.05

成人比: 121.1 %

同龄比: 130.5 %

OPR: N/A %

结果分析



注解

以上结论仅供参考

科室:

医生签名:

医院地址 大同瑞慈健康体检

地址 大同市平城区魏都大道79号

联系电话 0352-2824444

操作者 名燕凌

超声诊断图文报告

流水号: 2307260566

影像号: 1417462

姓名: 王亮

年龄: 47 岁

性别: 男

检查设备: Vivid E95

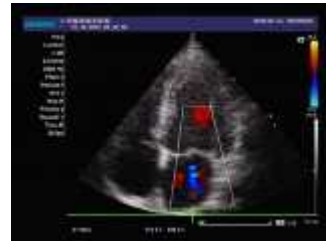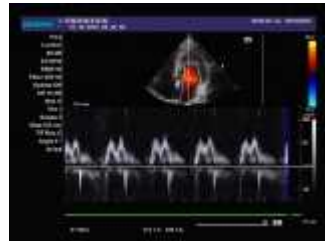
体检号: 438936

申请医院: 本院

体检科室: 体检科

检查部位: 心脏彩超

经典图像:



影像所见:

超声测量 (单位: mm)

升主动脉内径 30 (32±3mm)

左房内径 32 (35mm)

室间隔 10 (8-11mm)

左室内径 52 (47±4mm)

左室后壁 10 (8-11mm)

EF63% (50-80%)

右室内径 25 (36±4mm)

右房内径 28 (36±4mm)

FS34% (28-41%)

主肺动脉内径 20 (23±3mm)

升主动脉内径正常, 心脏各腔室大小正常, 室间隔厚度正常, 左室壁未见明显节段性运动异常, 二尖瓣回声正常, 收缩期房侧可见少量返流信号, 余瓣膜及启闭功能未见明显异常, 舒张期二尖瓣口血流频谱 E/A<1, 心包腔未见积液。

影像诊断:

1. 二尖瓣少量返流
2. 左室舒张功能减低

报告医师: 李菊蓉

检查日期: 2023-10-15

审核医师: 李菊蓉

报告日期: 2023-10-15

超声诊断图文报告

流水号: 2307260566

影像号: 1417517

姓名: 王亮

年龄: 47 岁

性别: 男

检查设备: Vivid E95

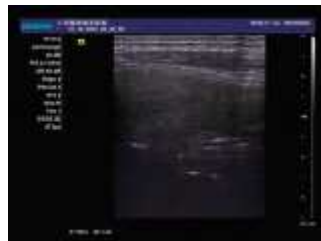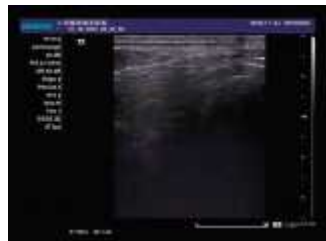体检号: 438936

申请医院: 本院

体检科室: 体检科

检查部位: 甲状腺彩超

经典图像:



影像所见:

甲状腺双侧叶形态正常, 包膜完整, 实质回声均匀, CDFI: 未见异常血流信号。
双侧颈部未见明显肿大淋巴结。

影像诊断:

甲状腺双侧叶未见异常

报告医师: 李菊蓉

检查日期: 2023-10-15

审核医师: 李菊蓉

报告日期: 2023-10-15

超声诊断图文报告

流水号: 2307260566

影像号: 1417519

姓名: 王亮

年龄: 47 岁

性别: 男

检查设备: Vivid E95

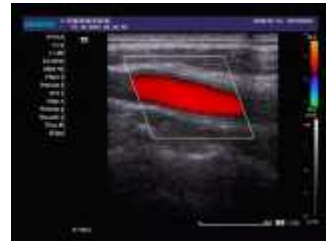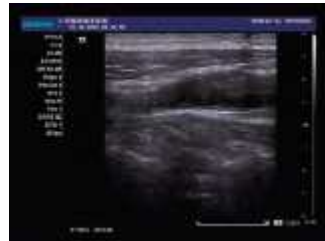体检号: 438936

申请医院: 本院

体检科室: 体检科

检查部位: 颈部血管彩超

经典图像:



影像所见:

右锁骨下动脉起始处、双侧颈总动脉、颈内、颈外动脉起始段内中膜不增厚，内壁欠光滑，管壁未见明确强回声斑。CDFI: 血流充盈好。PW: 频谱形态正常。

双侧椎动脉走行正常，椎动脉内径正常，管壁不厚，管腔内为无回声，CDFI: 血流充盈好。PW: 频谱正常。

	内径 mm	流速 cm/s	RI
左侧椎动脉	3.1	48.2	0.65
右侧椎动脉	3.2	51.0	0.64

影像诊断:

双侧颈动脉、椎动脉未见明显异常

报告医师: 李菊蓉

检查日期: 2023-10-15

审核医师: 李菊蓉

报告日期: 2023-10-15

超声诊断图文报告

流水号: 2307260566

影像号: 1417521

姓名: 王亮

年龄: 47 岁

性别: 男

检查设备: Vivid E95

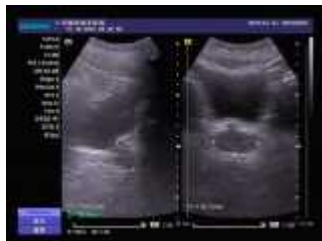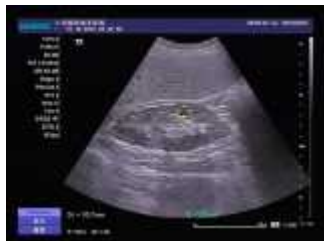体检号: 438936

申请医院: 本院

体检科室: 体检科

检查部位: 全腹彩超

经典图像:



影像所见:

肝脏大小形态正常, 包膜光滑完整, 实质回声细腻增强, 肝内管道系统走行欠清晰, 门静脉及肝内胆管不扩张。

胆囊大小形态正常, 壁不厚、光滑, 囊内透声好, 肝外胆管不扩张。

胰腺大小形态正常, 实质回声均匀, 主胰管不扩张。

脾脏形态正常, 厚约 4.5cm, 实质回声均匀, 脾门静脉不宽。

双肾大小形态正常, 皮髓质分界清晰, 双肾均可探及囊性回声, 左侧大小约 1.0*0.8cm, 右侧大小约 1.1*1.0cm, 均边界清, 内透声好, 双肾集合系统未见分离, 双侧输尿管未见扩张。

膀胱充盈尚可, 壁光滑, 内清晰。

前列腺形态饱满, 大小约 2.9*4.2*3.3cm, 实质回声欠均匀。

影像诊断:

1. 脂肪肝 (轻度)
2. 双肾囊肿
3. 脾轻大
4. 前列腺稍大

报告医师: 李菊蓉

检查日期: 2023-10-15

审核医师: 李菊蓉

报告日期: 2023-10-15