



2307260551

# 大同瑞慈健康体检

## 报 告 册

体检编号	438898	工号	17
姓名	杨建芳		
性别	女	年龄	50岁
单位	簸箕掌煤业		
部门	簸箕掌煤业		
联系电话	13834269066		
体检日期	2023-12-23		

尊敬的 杨建芳女士 您好！

首先,瑞慈健康体检全体员工欢迎您的光临,并对您的信任表示衷心的感谢！

您于 2023-12-23 (体检编号: 438898) 完成健康检查,本机构的各科医生已根据您的体检项目及结果,汇总成此份健康体检报告,并经总检医生审核。据此提出对您健康状况的综合分析及建议。

瑞慈健康体检倡导“大健康、大康复”,提出“健康是第一财富 (Rich)”的人文理念。希望您仔细阅读并妥善地保管此份健康体检报告,并认真关注报告中的提示与建议,若您对报告内容有任何疑问,可直接与瑞慈健康体检客服部联系,进一步咨询。

健康体检咨询电话: **0352-2824444**

客户服务咨询电话: **0352-2830597**  
**400-6112995**

瑞慈健康体检报告由下列内容组成:

第一部分:主检报告

第二部分:分科分项结果

第三部分:检验报告

第四部分:附表

## 主检报告

## 检查综述

- 1、【血脂四项】 高密度脂蛋白(HDL)偏高(1.65 mmol/L)
- 2、【尿液分析+尿沉渣】 鳞状上皮细胞偏高(3 /HP)
- 3、【妇科内诊】 (1) 宫颈肥大
- 4、【心电图】 1. 窦性心律 2. 完全性右束支阻滞
- 5、【甲状腺彩超】 1. 甲状腺峡部偏右侧结节 TI-RADS 4a级 建议超声引导下穿刺 2. 甲状腺右侧叶下极结节 TI-RADS 3级
- 6、【乳腺彩超】 右乳结节 BI-RADS 2级
- 7、【盆腔彩超】 宫颈纳囊

## 医生建议

## 【高密度脂蛋白(HDL)偏高】：

- (1) 高密度脂蛋白(HDL)主要在肝脏合成，具有抗动脉粥样硬化的功能，是冠心病的保护因子。高密度脂蛋白(HDL)能将周围组织包括动脉壁内的胆固醇运转到肝脏进行代谢，是一种抗动脉粥样硬化的血浆脂蛋白。
- (2) 高密度脂蛋白(HDL)的含量与心血管的发病率和病变程度呈负相关，即高密度脂蛋白(HDL)减低，患冠心病的危险性增加；高密度脂蛋白(HDL)含量增高，患冠心病的危险性降低。
- (3) 高密度脂蛋白(HDL)对冠心病的临床诊断是一个重要的参考指标。它的升高是临床冠心病保护因子之一，并能防治和延缓动脉粥样硬化的发展。
- (4) 血清中高密度脂蛋白(HDL)的降低，预示着冠心病的出现。临床上常同时测定高密度脂蛋白(HDL)和血清总胆固醇，并根据它们的比值作为冠心病的信息指标。
- (5) 高密度脂蛋白(HDL)减少，主要见于冠心病、冠状动脉粥样硬化、高甘油三酯血症、慢性贫血、脑血管病、糖尿病、急慢性肝炎、肝硬化等疾病。
- (6) 戒烟，增强运动，采用低脂、低糖饮食，少食富含脂肪、胆固醇及饱和脂肪酸的食物，多进食蔬菜、水果、豆制品、粗粮、鱼和高纤维食品。
- (7) 建议当高密度脂蛋白(HDL)减少时，可参考其他相关指标，积极治疗基础性疾病，往内分泌科复诊。

## 【鳞状上皮细胞偏高】：

- (1) 在生理情况下，机体正常的新陈代谢都会引起鳞状上皮细胞的脱离，这是一种正常的机体现象。如果长时间出现鳞状上皮细胞偏高的现象时，则有可能是尿路感染、泌尿系统结石等因素导致，应及时往泌尿外科进一步诊断治疗。

## 【宫颈肥大】：

- (1) 宫颈肥大引起的原因一是慢性炎症长期刺激，使宫颈充血、水肿，宫颈腺体和间质发生增生而导致宫颈不同程度的肥大、硬度增加。
- (2) 二是在宫颈腺体的深部可能出现粘液潴留，形成大小不等的囊肿，使宫颈变得肥大。
- (3) 宫颈肥大有时可比正常宫颈增大2~4倍，宫颈表面可以是光滑的，也可有糜烂。宫颈质地一般较硬，这是纤维结缔组织增生所致的。
- (4) 如果是单纯性的宫颈肥大，一般不需特殊处理，妇科定期复查即可。

**【完全性右束支阻滞】：**

(1) 建议心血管内科诊断治疗。

**【甲状腺峡部偏右侧结节】：**

(1) 甲状腺结节是一种常见的甲状腺疾病，很多甲状腺疾病可表现为结节，如可由甲状腺退行性变、炎症、自身免疫性及新生物等多种病变所致。甲状腺结节在各个年龄段的男女人群中均可见到，但中年女性中较多。  
(2) 甲状腺结节分良性和恶性两大类，良性的占绝大多数，恶性者不足1%，判断甲状腺结节的良恶主要依靠病史、体格检查、放射性核素扫描、穿刺细胞学检查。建议往普外科就诊，进一步检查，明确诊断，结合临床诊治并定期复查。

**【甲状腺右侧叶下极结节】：**

(1) 甲状腺结节是一种常见的甲状腺疾病，很多甲状腺疾病可表现为结节，如可由甲状腺退行性变、炎症、自身免疫性及新生物等多种病变所致。甲状腺结节在各个年龄段的男女人群中均可见到，但中年女性中较多。  
(2) 甲状腺结节分良性和恶性两大类，良性的占绝大多数，恶性者不足1%，判断甲状腺结节的良恶主要依靠病史、体格检查、放射性核素扫描、穿刺细胞学检查。  
(3) 建议往外科就诊，进一步检查，明确诊断，结合临床诊治并定期复查。

**【右乳结节】：**

(1) 乳腺结节是乳腺组织导管和乳小叶在结构上的退行性变及进行性结缔组织的生长，主要以乳房周围性疼痛为特征，或在情绪变化、劳累、天气变化时加重，每月月经前疼痛加剧，行经后疼痛减退或消失。其主要原因是由于内分泌失调。  
(2) 建议少吃刺激性食物或进行药物治疗干预，必要时外科诊治。

**【宫颈纳囊】：**

(1) 宫颈腺体囊肿又叫宫颈纳氏囊肿（可称‘纳囊’或‘那囊’），同宫颈糜烂、宫颈息肉一样，是慢性宫颈炎的一种表现。  
(2) 临床表现时可以看到宫颈表面突出多个大小不一的青白色囊泡（并非紫色），内含黏液，小的有米粒大，大的有玉米粒大，有的可以长得很大，突出于宫颈表面，甚至到达阴道口，根部与宫颈之间有蒂相连，常合并有宫颈肥大。  
(3) 其形成原因是在宫颈糜烂愈合过程中，新生的鳞状上皮覆盖宫颈腺管口或伸入腺管，将腺管口阻塞；腺管周围的结缔组织增生或瘢痕形成压迫腺管，使腺管变窄甚至阻塞，腺体分泌物引流受阻，滞留形成的囊肿叫宫颈纳氏囊肿。  
(4) 对小的纳囊，无任何临床症状可不予处理；对于密集的较小的纳囊或比较大的纳囊，可考虑光疗、激光、微波、自凝刀等物理治疗。  
(5) 对于较大的突出于宫颈表面的纳囊，可考虑电刀切除治疗。上述治疗方法均无太大痛苦，也基本不会影响日常的工作和生活。

汇总医生： 丁昊炜

主检日期： 2023-12-24

主检医生：

## 分科结果

## 身高、体重、血压

项目名称	检查结果	项目名称	检查结果
身高	160cm	体重	59kg
血压	116/67mmHg		

**\*小结：**

未见异常

操作员：杨柳庆

检查日期：2023-12-23

检查医生：名燕凌

## 妇科内诊

项目名称	检查结果	项目名称	检查结果
外阴	正常	尿道口	正常
阴道	通畅	子宫	正常
附件	正常	宫颈	宫颈肥大
后穹窿	正常		

**\*小结：**

(1) 宫颈肥大

操作员：智美玲

检查日期：2023-12-23

检查医生：智美玲

## 检验报告

## 尿液分析+尿沉渣

项目名称	检查结果	单位	参考值	提示
白细胞尿	1	个/ul	0--13	
上皮细胞(EC)	3	/HP	0--28	
管型(CAST)	0	个/ul	0--1	
霉菌(尿)	0	/HP	0--0	
结晶	0	/HP	0--10	
透明度(CLA)	清亮			
胆红素(BIL)	-		阴性	
隐血(ERY)	-		阴性	
小圆上皮细胞(SRC)	0	个/ul	0--0	
维生素C	-		阴性	
异常红细胞	0	个/ul	0--3	
红细胞(正常)	0	个/ul	0--6	
鳞状上皮细胞	3	个/ul	0--0	↑
粘液丝	0	个/ul	0--0	
颜色(Colour)	淡黄色			
尿葡萄糖(GLU)	-		阴性	
酮体(KET)	-		阴性	
比重(SG)	1.010		1.003--1.030	
酸碱度(PH)	6.5		4.5--8.0	
尿蛋白质(PRO)	-		阴性	
尿胆原(URO)	-		阴性	
亚硝酸盐(NIT)	-		阴性	
红细胞(尿)(RBC)	0	个/ul	0--6	
尿白细胞(LEU)	-		阴性	

\*小结:

鳞状上皮细胞偏高(3 /HP)

操作员：赵伟 检查日期:2023-12-23 检查医生:陈建国

血常规（五分类）

项目名称	检查结果	单位	参考值	提示
白细胞(WBC)	4.94	10 <sup>9</sup> /L	3.5--9.5	
淋巴细胞绝对值(LY#)	2.01	10 <sup>9</sup> /L	1.1--3.2	
淋巴细胞百分比(LY%)	40.7	%	20--50	
中性粒细胞绝对值(GR#)	2.51	10 <sup>9</sup> /L	1.8--6.3	
中性粒细胞百分比(GR%)	50.8	%	40--75	
嗜碱性粒细胞绝对值(BA#)	0.04	10 <sup>9</sup> /L	0--0.06	
嗜碱性粒细胞百分比(BA%)	0.9	%	0--1.0	
嗜酸性粒细胞绝对值(EO#)	0.07	10 <sup>9</sup> /L	0.02--0.52	
嗜酸性粒细胞百分比(EO%)	1.4	%	0.4--8.0	
血小板(PLT)	182	10 <sup>9</sup> /L	125--350	
血小板分布宽度(PDW)	16.2	%	15--17	
平均血小板体积(MPV)	10.6	fl	6.0--14.0	
血小板压积(PCT)	0.193	%	0.11--0.28	
红细胞(RBC)	4.47	10 <sup>12</sup> /L	3.8--5.1	
血红蛋白	140	g/L	115--150	
红细胞压积(HCT)	40.8	%	35--45	
红细胞平均体积(MCV)	91.3	fl	82--100	
平均血红蛋白含量(MCH)	31.2	pg	27--34	
平均血红蛋白浓度(MCHC)	342	g/L	316--354	
单核细胞绝对值(MO#)	0.31	10 <sup>9</sup> /L	0.1--0.60	
单核细胞百分比(MO%)	6.2	%	3--10	
红细胞分布宽度标准差	41.5	fl	35--56	

(RDW-SD)				
红细胞分布宽度变异系数 (RDW-CV)	12.0	%	10.6--16.6	
大血小板比率	29.6	%	11--45	
大血小板数目	54	10 <sup>9</sup> /L	30--90	
未成熟粒细胞数目	0.01	10 <sup>9</sup> /L	0--999	
未成熟粒细胞百分比	0.2	%	0--100	
有核红细胞数目	0.000	10 <sup>9</sup> /L	0--9999	
有核红细胞百分比	0.00	/100WBC	0--9999	

**\*小结:**

未见异常

操作员：乔叶 检查日期:2023-12-23 检查医生:陈建国

**肾功三项**

项目名称	检查结果	单位	参考值	提示
肌酐(CREA)	54.00	umol/L	41--73	
尿酸(UA)	239.00	umol/L	140--340	
尿素测定 (Urea)	4.40	mmol/L	2.6--7.5	

**\*小结:**

未见异常

操作员：王小雪 检查日期:2023-12-23 检查医生:陈建国

**空腹血糖**

项目名称	检查结果	单位	参考值	提示
葡萄糖(GLU)	5.82	mmol/L	3.89--6.1	

**\*小结:**

未见异常

操作员：王小雪 检查日期:2023-12-23 检查医生:陈建国

### 血脂四项

项目名称	检查结果	单位	参考值	提示
动脉硬化指数	1.72		1.31--3.19	
总胆固醇(CHOL)	5.03	mmol/L	2.59--5.2	
甘油三脂(TG)	0.74	mmol/L	0.7--1.7	
低密度脂蛋白(LDL)	2.83	mmol/L	0--4.13	
高密度脂蛋白(HDL)	1.65	mmol/L	0.77--1.55	↑

**\*小结:**

高密度脂蛋白(HDL)偏高(1.65 mmol/L)

操作员：王小雪 检查日期:2023-12-23 检查医生:陈建国

### 肝功能三项

项目名称	检查结果	单位	参考值	提示
γ-谷氨酰转肽酶(GGT)	13.0	U/L	7--45	
丙氨酸氨基转移酶(ALT)	16.00	U/L	7--40	
门冬氨酸氨基转移酶(AST)	21.00	U/L	13--35	
谷草比谷丙	1.31		0.4--2.5	

**\*小结:**

未见异常

操作员：王小雪 检查日期:2023-12-23 检查医生:陈建国

# 大同现代医学检验实验室

## 液基薄层细胞学图文报告

ID: 2023093857

病理号: 089383

姓名: 杨建芳

性别: 女

年龄: 50岁

送检科室: 体检科

电话号码: 13834269066

床号:

病历号:

体检号: 2307260551

送检医院: 大同瑞慈康复体检

送检日期: 2023-12-24

末次月经:

送检医生:

采样日期:

报告日期: 2023-12-24

标本满意度: 满意

细胞量: >40%

红细胞:

经期样本:

颈管细胞:

化生细胞:

鳞状细胞:

宫颈柱状细胞:

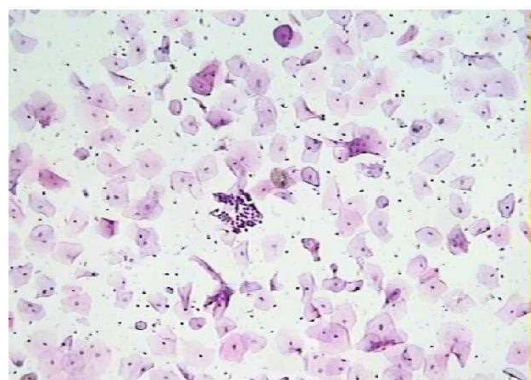
未见上皮内病变/恶性细胞:

正常范围内:

良性反应性改变:

- 炎性:
- 放疗:
- 妊娠:
- 萎缩性:
- 宫内避孕器:
- 其他:

- 轻度:
- 中度:
- 重度:



病原体: 滴虫感染:  念珠菌感染:  细菌感染:

提示 HPV 感染:  疱疹病毒感染:

鳞状上皮细胞分析:

- 非典型鳞状细胞:
- 倾向上皮内瘤变:
  - 倾向良性反应性改变:
  - 不能明确意义(ASC-US):
  - 不排除高度病变(ASC-H):

- 上皮内低度病变:  鳞癌:
- 上皮内高度病变:
- CIN2:
  - CIN3:

腺上皮细胞分析:

- 非典型腺细胞:
- 宫内膜:
  - 来源不明:

- 非典型腺细胞(宫颈管):
- 倾向原位腺癌:
  - 不能明确意义:
  - 倾向良性反应性改变:

- 腺癌:
- 宫颈管:
  - 宫内膜:
  - 其它:

- 炎细胞:
- 轻度:
  - 中度:
  - 重度:
- 可疑腺癌:

诊断意见: 未见上皮内病变或恶性细胞 (NILM)。

建议:

报告医师: 张荣生

地址: 大同市魏都大道 79 号, 本报告医师签字后有效  
咨询: 0352-2830587 4006-122-995

妇科细胞学是筛查项目, 出于技术原因, 可能会有假阴性结果, 本检测仅对来样负责, 如果对结果有疑义, 请在收到报告 7 天内与我们联系。

# 大同瑞慈康复医院 12导联心电图报告

杨建芳 女 50岁 体检号:438898

病床号:

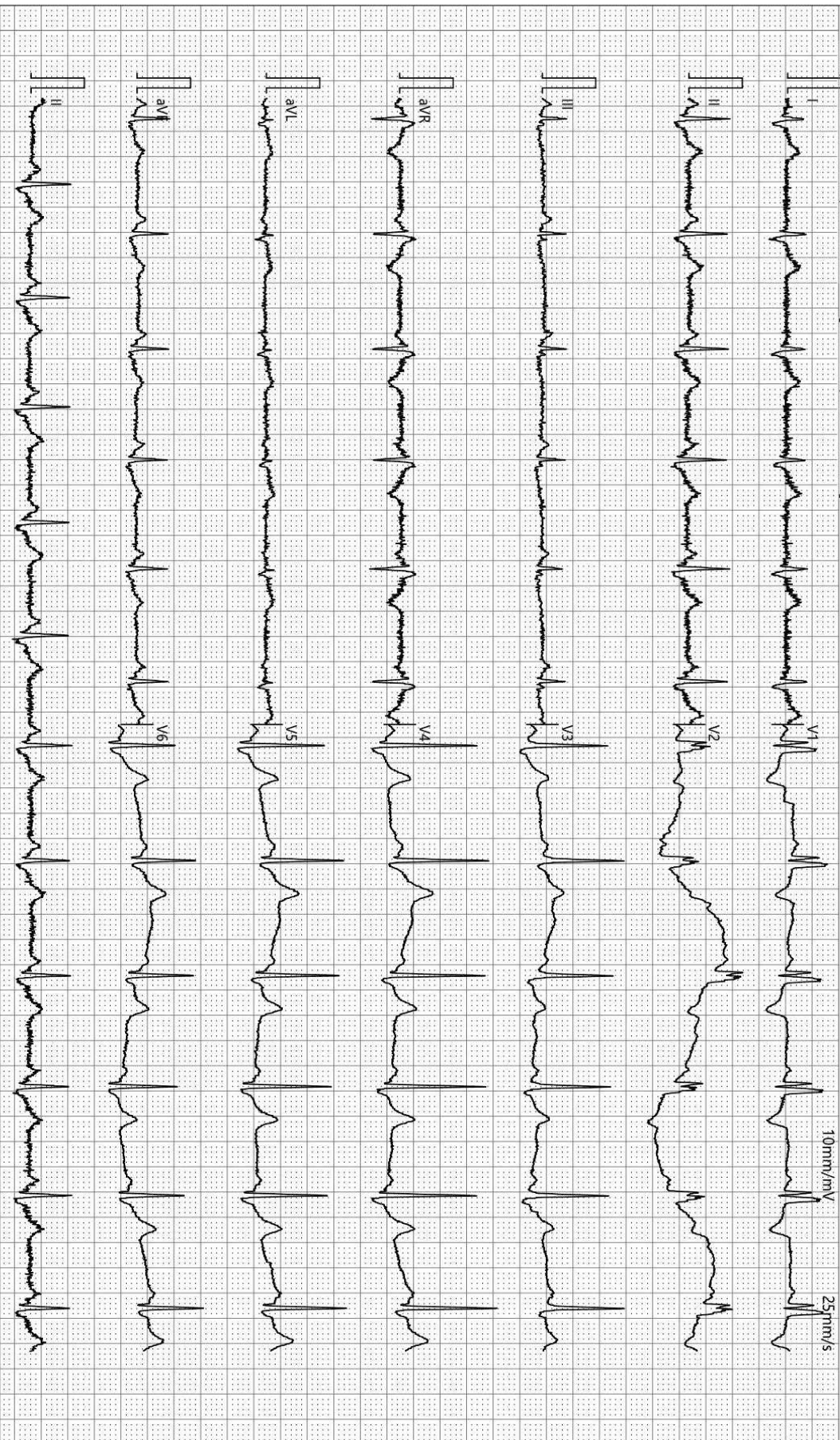
诊断结果:

- 1.窦性心律
- 2.完全性右束支阻滞

诊断医生:

*姜生 陶志峰*

HR : 66bpm [60 ~ 100bpm]  
 P : 104ms [0 ~ 110ms]  
 PR : 130ms [120 ~ 200ms]  
 QRS : 116 ms [60 ~ 100ms]  
 QT/QTc : 392/414ms [320 ~ 440/0 ~ 460ms]  
 P/QRS/T : 78 ° / 89° / 33deg [0 ~ 75° / -30 ~ 90° / 0 ~ 75deg]  
 RV5/SV1 : 1.383/0.141mV [0.0 ~ 2.5/0.0 ~ 2.0mV]



检查时间:2023-12-23 09:28:58

诊断时间:2023-12-23 09:36:34

SEMIP V1.90

仅供临床参考

## 超声诊断图文报告

流水号: 2307260551

影像号: 1494757

姓名: 杨建芳

年龄: 50 岁

性别: 女

检查设备: Vivid E95

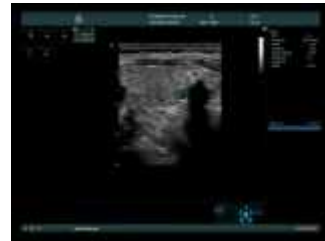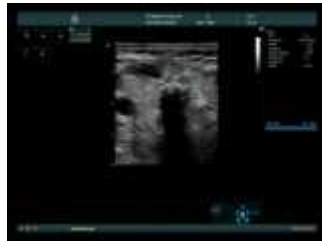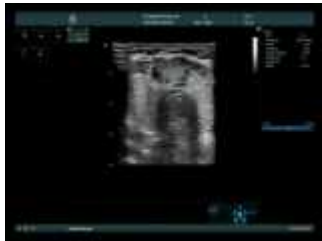体检号: 438898

申请医院: 本院

体检科室: 体检科

检查部位: 甲状腺彩超

经典图像:



影像所见:

甲状腺双侧叶形态正常, 包膜完整, 于峡部偏右侧探及大小约 1.6\*0.9cm 等回声结节, 向包膜凸出, 形态欠规则, 边界清, 周边可见数个点状强回声, CDFI: 周边及其内均可见血流信号, 其后方探及不均质低回声结节, 大小约 1.4\*0.7cm, 内可见点条状强回声, 后伴声影, 大者直径约 0.6cm, 右侧叶下极探及低回声结节, 大小约 0.6\*0.4cm, 边界清, 余实质回声均匀。

双侧颈部未见明显肿大淋巴结。

影像诊断:

1. 甲状腺峡部偏右侧结节 TI-RADS 4a 级 建议超声引导下穿刺
2. 甲状腺右侧叶下极结节 TI-RADS 3 级

报告医师: 李霞

检查日期: 2023-12-23

审核医师: 李霞

报告日期: 2023-12-23

## 超声诊断图文报告

流水号: 2307260551

影像号: 1494790

姓名: 杨建芳

年龄: 50 岁

性别: 女

检查设备: Vivid E95

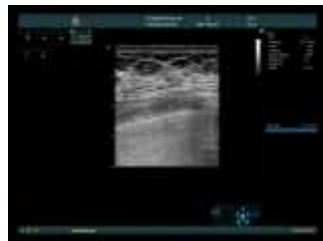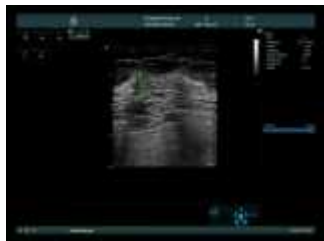体检号: 438898

申请医院: 本院

体检科室: 体检科

检查部位: 乳腺彩超

经典图像:



影像所见:

双侧乳腺腺体层次清晰, 右乳腺体厚 0.8cm, 左乳腺体厚 0.9cm, 乳导管未见扩张, 右乳 9 点位探及囊性结节, 大小约 0.32\*0.16cm, 边界清, CDFI: 未见异常血流信号。

双侧腋下未见明显肿大淋巴结。

影像诊断:

右乳结节 BI-RADS 2 级

报告医师: 李霞

检查日期: 2023-12-23

审核医师: 李霞

报告日期: 2023-12-23

## 超声诊断图文报告

流水号: 2307260551

影像号: 1494792

姓名: 杨建芳

年龄: 50岁

性别: 女

检查设备: Vivid E95

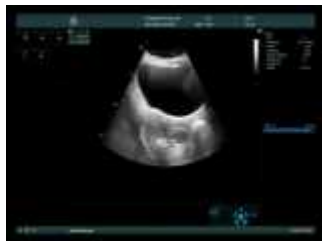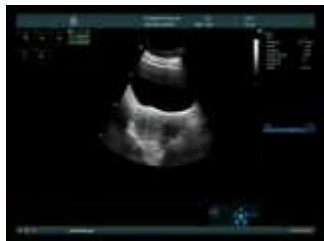体检号: 438898

申请医院: 本院

体检科室: 体检科

检查部位: 盆腔彩超

经典图像:



影像所见:

膀胱充盈佳, 未见明显异常。

前位子宫, 大小约 5.3\*5.5\*4.3cm, 肌壁回声均匀, 内膜线清晰, 厚 0.6cm, 宫颈厚约 3.0cm, 内可见囊性回声, 大小约 1.1\*0.7cm, 双侧附件区未见异常。

影像诊断:

宫颈纳囊

报告医师: 李霞

检查日期: 2023-12-23

审核医师: 李霞

报告日期: 2023-12-23



大同市医学影像研究中心

注: 本报告仅供临床医生参考!

地址: 大同市魏都大道 79 号。若有疑问, 请致电: 0352---2830580