



2307220538

# 大同瑞慈健康体检

## 报 告 册

体检编号	438650	工号	36
姓名	刘向远		
性别	男	年龄	51岁
单位	大同市排水工程管理所		
部门	大同市排水工程管理所		
联系电话	13994323168		
体检日期	2024-11-21		

尊敬的刘向远先生您好！

首先，瑞慈健康体检全体员工欢迎您的光临，并对您的信任表示衷心的感谢！

您于 2024-11-21 （体检编号：438650）完成健康检查，本机构的各科医生已根据您的体检项目及结果，汇总成此份健康体检报告，并经总检医生审核。据此提出对您健康状况的综合分析及建议。

瑞慈健康体检倡导“大健康、大康复”，提出“健康是第一财富（Rich）”的人文理念。希望您仔细阅读并妥善地保管此份健康体检报告，并认真关注报告中的提示与建议，若您对报告内容有任何疑问，可直接与瑞慈健康体检客服部联系，进一步咨询。

健康体检咨询电话：0352-2824444

客户服务咨询电话：0352-2830597

400-6112995

瑞慈健康体检报告由下列内容组成：

第一部分：主检报告

第二部分：分科分项结果

第三部分：检验报告

第四部分：附表

## 主检报告

### 检查综述

- 【身高、体重、血压】 (1) 血压 140/68：本次测量收缩期血压偏高
- 【肾功能五项】  $\beta 2$  微球蛋白偏高 (2.09 mg/L)
- 【肺部双源 CT】 胸部未见明显异常，冠状动脉硬化性改变，进一步检查
- 【心脏彩超】 1. 主动脉瓣退行性改变 2. 二尖瓣轻度返流
- 【甲状腺彩超】 甲状腺双侧叶结节 TI-RADS 2 级
- 【颈部血管彩超】 双侧颈总动脉、右侧颈内动脉斑块形成

### 医生建议

#### 【本次测量收缩期血压偏高】：

- (1) 所谓单纯收缩期高血压，顾名思义是指一个人的舒张压（即低压）不高，仅仅是收缩压（即高压）超过正常范围。
- (2) 单纯收缩期高血压标准为收缩压在 140mmHg 以上，舒张压为 90mmHg 以下。如果收缩压在 140-149mmHg，又称单纯收缩期临界高血压。由于单纯收缩期高血压大部分发生在 60 岁以上的老年人，故又称老年单纯收缩期高血压。
- (3) 当病人患动脉硬化、甲状腺功能亢进、主动脉关闭不全、体循环动静脉瘘、动脉导管未闭及原因不明的高动力循环状态时，也常伴有收缩期高血压，但这些不包括在单纯收缩期高血压范围内。
- (4) 劳逸结合，保持良好身心状态。避免各种诱因：如情绪低落、紧张等。改进生活方式，适当低盐、低脂、低胆固醇饮食，戒烟酒。必要时心血管专科诊治，定期复诊。
- (5) 平时应低盐（每天 5~10g）、低脂饮食（少吃动物脂肪与内脏）；忌烟限酒。遵照医嘱坚持服药，定期测量血压，宜控制在 140/90mmHg 以下，若合并有糖尿病和肾病，要把血压控制在 130/80mmHg 以下。
- (6) 血压到正常水平时，说明此时选用的降压药和治疗方案基本合适，但并不意味着高血压已被“治愈”，应坚持治疗。若盲目自行停药或间断服药，常会使血压波动很大，而加重心、脑、肾和血管的损害。

#### 【 $\beta 2$ 微球蛋白偏高】：

- (1) 建议泌尿外科结合临床参考。

#### 【冠状动脉硬化性改变】：

- (1) 建议心血管内科诊断治疗。

#### 【主动脉瓣退行性改变】：

- (1) 建议心血管内科就诊；定期复查。

#### 【二尖瓣轻度返流】：

- (1) 由于二尖瓣瓣膜轻微的改变而产生二尖瓣相对关闭不全。在很多人中，没有临床症状，只有在做心脏彩超时发现。一般不需要治疗，建议定期复查，必要时心内科结合临床考虑。

#### 【甲状腺双侧叶结节】：

- (1) 甲状腺结节是一种常见的甲状腺疾病，很多甲状腺疾病可表现为结节，如可由甲状腺退行性变、炎症、自身免疫性及新生物等多种病变所致。甲状腺结节在各个年龄段的男女人群中均可见到，但中年女性中较多。
- (2) 甲状腺结节分良性和恶性两大类，良性的占绝大多数，恶性者不足 1%，判断甲状腺结节的良恶主要依靠病史、体格检查、放射性核素扫描、穿刺细胞学检查。
- (3) 建议往外科就诊，进一步检查，明确诊断，结合临床诊治并定期复查。

**【右侧颈内动脉斑块形成】：**

(1) 颈动脉斑块是动脉硬化后，血管里面的垃圾沉淀在血管壁形成。斑块又分为硬斑和软斑两种。硬斑比较稳定，不容易脱落，软斑不稳定，容易破裂脱落，从而形成血管栓塞。

(2) 建议：1. 减低胆固醇水平。2. 减低高血糖、高血压等高危因素，将血压、血糖控制在理想水平。3. 积极进行生活干预，控制饮食，改善饮食结构，适量增加运动，戒烟限酒。4. 必要时药物治疗。

汇总医生： 丁昊炜

主检日期： 2024-11-23

主检医生：

## 分科结果

### 身高、体重、血压

项目名称	检查结果	项目名称	检查结果
身高	154cm	体重	57kg
血压	140/68mmHg		

**\*小结:**

(1) 血压 140/68: 本次测量收缩期血压偏高

操作员: 闫辛儿

检查日期: 2024-11-21

检查医生: 名燕凌

## 检验报告

### 同型半胱氨酸

项目名称	检查结果	单位	参考值	提示
同型半胱氨酸	8.20	umol/L	0--20	

**\*小结:**

未见异常

操作员：刘慧芳 检查日期：2024-11-21 检查医生：康建忠

### 肾功能五项

项目名称	检查结果	单位	参考值	提示
肌酐(CREA)	61.60	umol/L	57--97	
尿酸(UA)	261.00	umol/L	200--420	
$\beta$ 2微球蛋白测定	2.09	mg/L	0.8--1.8	↑
尿素测定(Urea)	3.34	mmol/L	3.1--8.0	
尿微量白蛋白	13.87	ug/ml	0--30	

**\*小结:**

$\beta$ 2微球蛋白偏高(2.09 mg/L)

操作员：刘慧芳 检查日期：2024-11-21 检查医生：康建忠

Rich 大同瑞慈康复医院  
超声诊断图文报告

流水号: 2307220538

超声号: 1753056

姓名: 刘向远

年龄: 51 岁

性别: 男

检查设备: Vivid E95

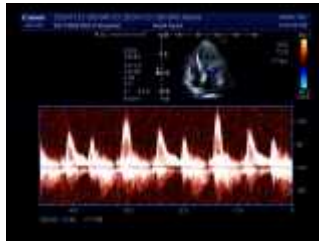
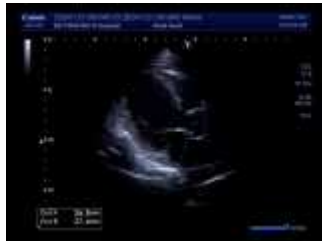体检号: 438650

申请医院: 本院

体检科室: 体检科

检查部位: 心脏彩超

经典图像:



影像所见:

超声测量 (单位: mm)

升主动脉内径 26 (32±3mm)

左房内径 27 (35mm)

室间隔 10 (8-11mm)

左室内径 50 (47±4mm)

左室后壁 9 (8-11mm)

EF58% (50-80%)

右室内径 25 (36±4mm)

右房内径 28 (36±4mm)

FS30% (28-41%)

主肺动脉内径 20 (23±3mm)

升主动脉内径正常, 心脏各腔室大小正常, 室间隔厚度正常, 左室壁未见明显节段性运动异常, 主动脉瓣回声增强, 二尖瓣瓣口可见少量返流, 余瓣膜及启闭功能未见明显异常, 舒张期二尖瓣口血流频谱 E/A>1, 心包腔未见积液。

影像诊断:

1. 主动脉瓣退行性改变
2. 二尖瓣轻度返流

报告医师: 侯爱兰

检查日期: 2024-11-21

审核医师: 侯爱兰

报告日期: 2024-11-21



注: 本报告仅供临床医生参考!

地址: 大同市魏都大道 79 号。若有疑问, 请致电: 0352---2830580

Rich 大同瑞慈康复医院  
超声诊断图文报告

流水号: 2307220538

超声号: 1753043

姓名: 刘向远

年龄: 51 岁

性别: 男

检查设备: Vivid E95

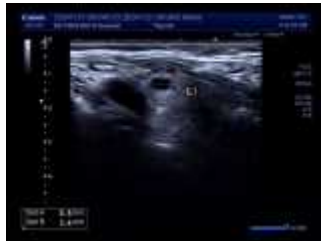
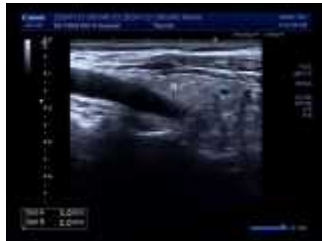
体检号: 438650

申请医院: 本院

体检科室: 体检科

检查部位: 甲状腺彩超

经典图像:



影像所见:

甲状腺双侧叶形态正常, 包膜完整, 双侧叶探及多个囊性回声, 右侧较大位于下极, 大小约 0.3\*0.2cm, 左侧较大位于上极, 大小约 0.6\*0.4cm, 均边界清, 余实质回声均匀, CDFI: 未见异常血流信号。双侧颈部未见明显肿大淋巴结。

影像诊断:

甲状腺双侧叶结节 TI-RADS 2 级

报告医师: 侯爱兰

检查日期: 2024-11-21

审核医师: 侯爱兰

报告日期: 2024-11-21



注: 本报告仅供临床医生参考!

地址: 大同市魏都大道 79 号。若有疑问, 请致电: 0352---2830580

Rich 大同瑞慈康复医院  
超声诊断图文报告

流水号: 2307220538

超声号: 1753050

姓名: 刘向远

年龄: 51 岁

性别: 男

检查设备: Vivid E95

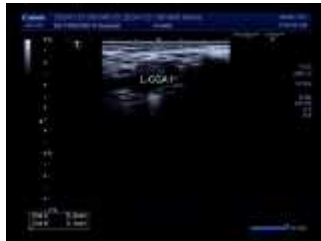
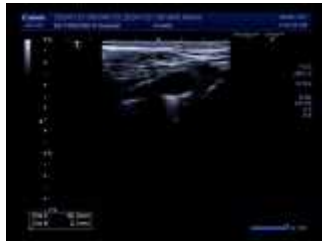
体检号: 438650

申请医院: 本院

体检科室: 体检科

检查部位: 颈部血管彩超

经典图像:



影像所见:

右侧颈总动脉干探及多个弱强回声斑, 较大约 4.0\*1.1mm, 右侧颈内动脉入口处探及数个弱强回声斑, 较大约 10.3\*2.1mm, 左侧颈总动脉膨大处探及数个弱强回声斑, 较大约 5.2\*3.1mm, 右锁骨下动脉起始处、左侧颈内、双侧颈外动脉起始段内中膜不增厚, 内壁欠光滑, 管壁未见明确强回声斑。CDFI: 血流充盈好。PW: 频谱形态正常。

双侧椎动脉走行正常, 椎动脉内径正常, 管壁不厚, 管腔内为无回声, CDFI: 血流充盈好。PW: 频谱正常。

影像诊断:

双侧颈总动脉、右侧颈内动脉斑块形成

报告医师: 侯爱兰

检查日期: 2024-11-21

审核医师: 侯爱兰

报告日期: 2024-11-21



注: 本报告仅供临床医生参考!

地址: 大同市魏都大道 79 号。若有疑问, 请致电: 0352---2830580

姓名: 刘向远

年龄: 51 岁

性别: 男

检查设备: 西门子量子双源 CT

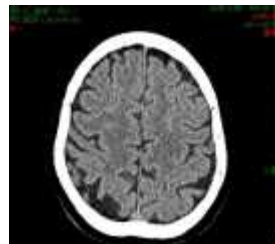
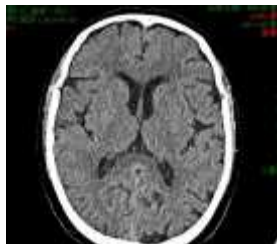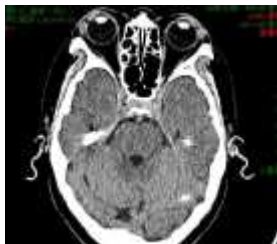体检号: 438650

申请医院: 本院

体检科室: 体检科

检查部位: 脑部双源 CT

## 经典图像:



## 影像所见:

颅脑结构双侧对称, 脑实质内未见异常密度。中线结构居中。脑沟、裂、池及脑室系统等未见异常。

## 影像诊断:

颅脑未见明显异常

报告医师: 剧艳军

检查日期: 2024-11-22

审核医师: 剧艳军

报告日期: 2024-11-22

姓名: 刘向远

年龄: 51 岁

性别: 男

检查设备: 西门子量子双源 CT

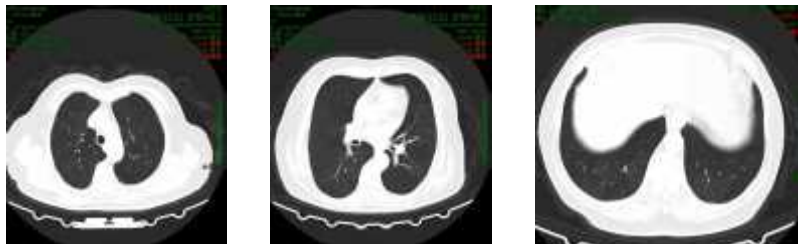体检号: 438650

申请医院: 本院

体检科室: 体检科

检查部位: 肺部双源 CT

## 经典图像:



## 影像所见:

胸廓对称, 骨性肋骨完整, 胸壁软组织结构良好, 两肺支气管血管纹理走行分布良好, 支气管束结构清晰, 双肺通气良好。肺门结构未见异常。纵隔无偏移, 段以上支气管通畅。心影及大血管形态结构正常, 冠状动脉走行区钙化, 纵隔内未见肿大淋巴结。胸膜未见异常。

## 影像诊断:

胸部未见明显异常,  
冠状动脉硬化性改变, 进一步检查

报告医师: 剧艳军

检查日期: 2024-11-22

审核医师: 剧艳军

报告日期: 2024-11-22