



2307181670

# 大同瑞慈健康体检

## 报 告 册

体检编号	438486	工号	12
姓名	张明		
性别	男	年龄	29岁
单位	大同市人民政府外事办		
部门	大同市人民政府外事办		
联系电话	18703423481		
体检日期	2023-12-02		

尊敬的 张明先生 您好！

首先，瑞慈健康体检全体员工欢迎您的光临，并对您的信任表示衷心的感谢！

您于 2023-12-02 （体检编号：438486）完成健康检查，本机构的各科医生已根据您的体检项目及结果，汇总成此份健康体检报告，并经总检医生审核。据此提出对您健康状况的综合分析及建议。

瑞慈健康体检倡导“大健康、大康复”，提出“健康是第一财富（Rich）”的人文理念。希望您仔细阅读并妥善地保管此份健康体检报告，并认真关注报告中的提示与建议，若您对报告内容有任何疑问，可直接与瑞慈健康体检客服部联系，进一步咨询。

健康体检咨询电话：**0352-2824444**

客户服务咨询电话：**0352-2830597**  
**400-6112995**

瑞慈健康体检报告由下列内容组成：

第一部分：主检报告

第二部分：分科分项结果

第三部分：检验报告

第四部分：附表

## 主检报告

### 检查综述

- 1、【肾功三项】 尿酸(UA)偏高(421.00 umol/L)
- 2、【尿液分析+尿沉渣】 粘液丝偏高(16 /HP)
- 3、【动脉硬化检测】 外周动脉僵硬度增高

### 医生建议

#### 【尿酸(UA)偏高】：

- (1)尿酸(UA)是体内嘌呤代谢的最终产物。食物中的核酸分解生成嘌呤，体内组织中的核酸分解成嘌呤核苷，嘌呤和嘌呤核苷经过分解脱氨及氧化作用生成尿酸(UA)。
- (2)大部分的尿酸由肾脏排出，其余在肝脏分解破坏或随胆汁排泄。肾脏在排泄尿酸过程中，由肾小球滤出尿酸，若肾功能不好的人，排泄功能差，尿中排出的尿酸少了，血尿酸就会增高。
- (3)常见于肾脏疾病(如急慢性肾炎、肾结核、肾积水晚期等)；还可见于长期吃高嘌呤食物，如动物内脏、海鲜、贝类等，这种情况下，若不控制饮食，导致嘌呤长期偏高，即使肾功能正常，也会受高浓度尿酸的影响。
- (4)另外，需要警惕的是，若尿酸长期偏高，会由尿酸盐结晶沉积引起痛风性关节炎、慢性间质性肾炎，血尿酸增高是诊断痛风的主要依据。
- (5)应避免食用含嘌呤高的食物，如各种动物内脏、豆制品、海鲜等，不要喝酒，尤其是啤酒。忌酸性食物，忌醋，多喝水，每日尿量在2公升以上，碱化尿液。
- (6)必要时在肾内科医生指导下进行降尿酸治疗，定期复查。

#### 【粘液丝偏高】：

- (1)尿常规中粘液丝是由尿路中细胞分泌出来的，在有尿路感染时分泌会明显增多，且伴有炎症细胞的出现。
- (2)粘液丝偏高，可分为生理性偏高和病理性偏高两种，生理性偏高一般是由于喝水较少导致的尿液浓缩，一般在喝水后就能达到稀释的效果。
- (3)病理性的粘液丝偏高是由于泌尿系炎症或者是前列腺炎导致的，需要注意观察，多喝水，同时有白细胞等炎症细胞增多时，应及时服用抗感染药物治疗。如果仅有粘液丝的增多而没有白细胞等炎症细胞增多时，尿路有炎症的可能性不大。
- (4)建议平时饮食注意清淡，多喝水，少吃油腻和辛辣的食物，要注意个人清洁卫生，勤洗阴部，注意休息。

#### 【外周动脉僵硬度增高】：

- (1)动脉硬化是全身性粥样硬化在肢体局部表现，是全身性动脉内膜及其中膜呈退行性、增生性改变，使血管壁变硬缩小，失去弹性，从而继发血栓形成致使远端血流量进行性减少或中断。
- (2)要均衡饮食，要防止其他疾病引起的动脉粥样硬化，如糖尿病、肥胖、高血压。少吃含油脂和胆固醇多的食品，减少盐的摄入，多吃富含高密度脂蛋白的鱼类、海鲜。戒烟限酒，控制体重，保持良好的心态。通过适量的运动，可以明显改善动脉粥样硬化。必要时内科咨询及诊治。

汇总医生： 樊兴国

主检日期： 2023-12-04

主检医生：

## 分科结果

### 身高、体重、血压

项目名称	检查结果	项目名称	检查结果
身高	176cm	体重	76kg
血压	130/74mmHg		

**\*小结：**

未见异常

操作员：闫辛儿 检查日期：2023-12-02 检查医生：名燕凌

### 检验报告

#### 血流变

项目名称	检查结果	单位	参考值	提示
全血粘度高切 200/s	3.74	mpas	3.53--4.65	
全血粘度中切 100/s	4.00	mpas	3.6--4.9	
全血粘度中切 50/s	4.77	mpas	4.7--5.9	
全血还原粘度高切	5.10	mpas	3.66--8.48	
全血还原粘度低切	32.26	mpas	31.8--50.2	
血浆粘度	1.45	mpas	1.26--1.70	
血沉(ESR)	2.70	mm/h	0--15	
红细胞压积	0.45	L/L	0.40--0.50	
红细胞聚集指数	4.26		3.79--6.05	
红细胞变形指数	0.70		0.51--1.02	
红细胞刚性指数	3.51		2.15--6.73	
血沉方程 K 值	10.86	mm/h	0--77	
全血粘度 1/s	17.80	mpas	17.6--21.3	
全血高切相对指数	2.58		2.08--3.69	
全血低切相对指数	11.01		10.37--16.94	

**\*小结:**

未见异常

操作员：祁佳佳 检查日期:2023-12-02 检查医生:陈建国

#### 尿液分析+尿沉渣

项目名称	检查结果	单位	参考值	提示
白细胞尿	3	个/ul	0--13	
上皮细胞(EC)	0	/HP	0--28	
管型(CAST)	0	个/ul	0--1	

霉菌(尿)	0	/HP	0--0	
结晶	0	/HP	0--10	
透明度(CLA)	清亮			
胆红素(BIL)	-		阴性	
隐血(ERY)	-		阴性	
小圆上皮细胞(SRC)	0	个/ul	0--0	
维生素 C	-		阴性	
异常红细胞	0	个/ul	0--3	
红细胞(正常)	0	个/ul	0--6	
鳞状上皮细胞	0	个/ul	0--0	
粘液丝	16	个/ul	0--0	↑
颜色(Colour)	淡黄色			
尿葡萄糖(GLU)	-		阴性	
酮体(KET)	-		阴性	
比重(SG)	1.020		1.003--1.030	
酸碱度(PH)	6.0		4.5--8.0	
尿蛋白质(PRO)	-		阴性	
尿胆原(URO)	-		阴性	
亚硝酸盐(NIT)	-		阴性	
红细胞(尿)(RBC)	0	个/ul	0--6	
尿白细胞(LEU)	-		阴性	

**\*小结:**

粘液丝偏高(16 /HP)

操作员：李佳敏 检查日期:2023-12-02 检查医生:陈建国

**血常规（五分类）**

项目名称	检查结果	单位	参考值	提示
白细胞(WBC)	5.24	10 <sup>9</sup> /L	3.5--9.5	

淋巴细胞绝对值(LY#)	2.30	10 <sup>9</sup> /L	1.1--3.2
淋巴细胞百分比(LY%)	43.9	%	20--50
中性粒细胞绝对值(GR#)	2.51	10 <sup>9</sup> /L	1.8--6.3
中性粒细胞百分比(GR%)	47.9	%	40--75
嗜碱性粒细胞绝对值(BA#)	0.02	10 <sup>9</sup> /L	0--0.06
嗜碱性粒细胞百分比(BA%)	0.4	%	0--1.0
嗜酸性粒细胞绝对值(EO#)	0.10	10 <sup>9</sup> /L	0.02--0.52
嗜酸性粒细胞百分比(EO%)	1.9	%	0.4--8.0
血小板(PLT)	201	10 <sup>9</sup> /L	125--350
血小板分布宽度(PDW)	16.3	%	15--17
平均血小板体积(MPV)	11.5	fl	6.0--14.0
血小板压积(PCT)	0.232	%	0.11--0.28
红细胞(RBC)	5.38	10 <sup>12</sup> /L	4.3--5.8
血红蛋白	155	g/L	130--175
红细胞压积(HCT)	45.9	%	40--50
红细胞平均体积(MCV)	85.3	fl	82--100
平均血红蛋白含量(MCH)	28.9	pg	27--34
平均血红蛋白浓度(MCHC)	339	g/L	316--354
单核细胞绝对值(MO#)	0.31	10 <sup>9</sup> /L	0.1--0.60
单核细胞百分比(MO%)	5.9	%	3--10
红细胞分布宽度标准差(RDW-SD)	41.4	fl	35--56
红细胞分布宽度变异系数(RDW-CV)	12.7	%	10.6--16.6
大血小板比率	36.9	%	11--45
大血小板数目	74	10 <sup>9</sup> /L	30--90
未成熟粒细胞数目	0.00	10 <sup>9</sup> /L	0--999
未成熟粒细胞百分比	0.1	%	0--100

有核红细胞数目	0.000	10 <sup>9</sup> /L	0--9999	
有核红细胞百分比	0.00	/100WBC	0--9999	

**\*小结:**

未见异常

操作员：梁可欣 检查日期:2023-12-02 检查医生:陈建国

**肾功三项**

项目名称	检查结果	单位	参考值	提示
肌酐(CREA)	79.00	umol/L	57--97	
尿酸(UA)	421.00	umol/L	200--420	↑
尿素测定 (Urea)	4.80	mmol/L	3.1--8.0	

**\*小结:**

尿酸(UA)偏高(421.00 umol/L)

操作员：王小雪 检查日期:2023-12-02 检查医生:陈建国

**空腹血糖**

项目名称	检查结果	单位	参考值	提示
葡萄糖(GLU)	5.06	mmol/L	3.89--6.1	

**\*小结:**

未见异常

操作员：王小雪 检查日期:2023-12-02 检查医生:陈建国

**心肌酶 (2项)**

项目名称	检查结果	单位	参考值	提示
乳酸脱氢酶(LDH)	128.00	U/L	120--250	
肌酸激酶(CK)	99.00	U/L	50--310	

**\*小结:**

未见异常

### 血脂四项

项目名称	检查结果	单位	参考值	提示
动脉硬化指数	2.16		1.31--3.19	
总胆固醇(CHOL)	5.15	mmol/L	2.59--5.2	
甘油三脂(TG)	1.01	mmol/L	0.7--1.7	
低密度脂蛋白(LDL)	3.04	mmol/L	0--4.13	
高密度脂蛋白(HDL)	1.41	mmol/L	0.77--1.55	

**\*小结：**

未见异常

### 肝功能三项

项目名称	检查结果	单位	参考值	提示
γ-谷氨酰转肽酶(GGT)	20.0	U/L	10--60	
丙氨酸氨基转移酶(ALT)	30.00	U/L	9--50	
门冬氨酸氨基转移酶(AST)	20.00	U/L	15--40	
谷草比谷丙	0.67		0.4--2.5	

**\*小结：**

未见异常

# 大同瑞慈康复医院 12导联心电图报告

张明 男 29岁 体检号:438486

病床号:

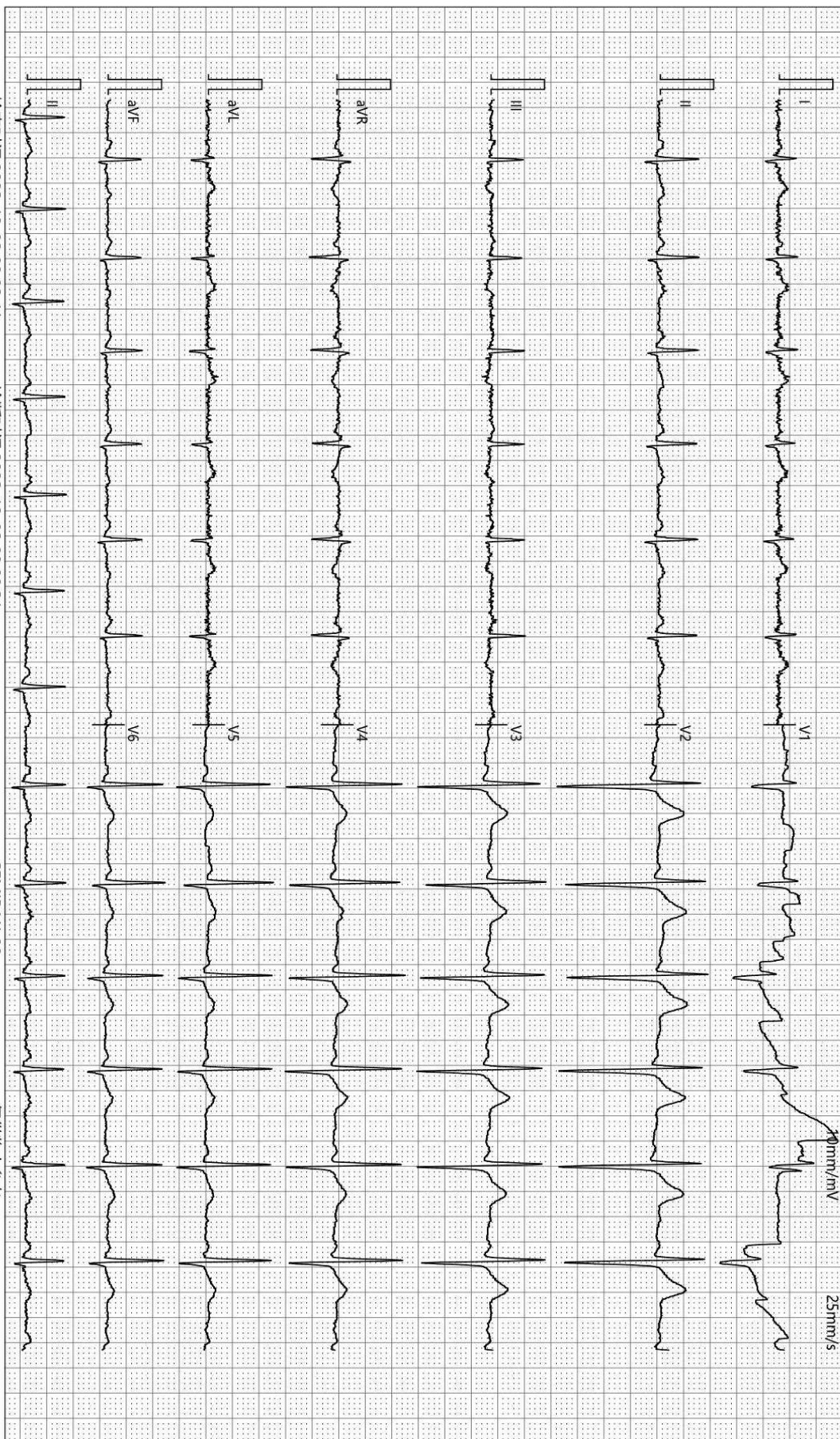
诊断结果:

- 1.窦性心律
- 2.正常心电图

诊断医生:

*张明*  
张明

HR	: 78bpm	[60 ~ 100bpm]
P	: 117 f ms	[0 ~ 110ms]
PR	: 142ms	[120 ~ 200ms]
QRS	: 78ms	[60 ~ 100ms]
QT/QTc	: 373/427ms	[320 ~ 440/0 ~ 450ms]
P/QRS/T	: 63/80/4deg.	[0 ~ 75/-30 ~ 90/0 ~ 75deg]
RV5/SV1	: 1.254/0.522mV	[0.0 ~ 2.5/0.0 ~ 2.0mV]



检查时间:2023-12-02 09:02:41

诊断时间:2023-12-02 09:09:31

SEMIP V1 90

仅供临床参考

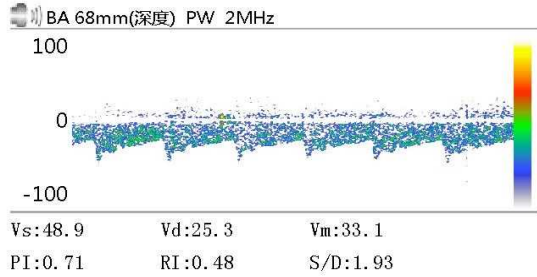
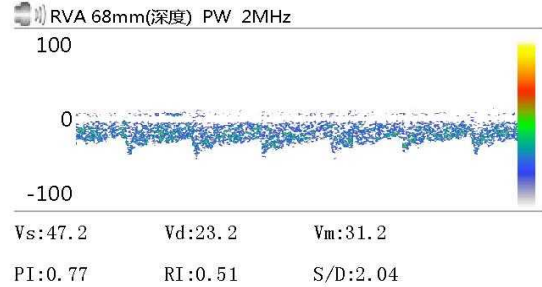
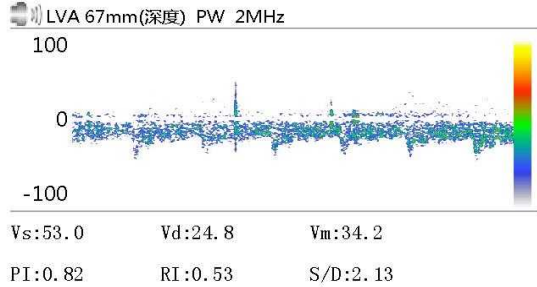
Text



# 大同瑞慈健康体检

## 颅内多普勒血流图 (TCD) 检查报告单

姓名: 张明      性别: 男      年龄: 29 岁      检查号: 2307181670  
 申请科室: 体检科      申请医师: 李菊蓉      检查类型: 颅内血管      床号:



Vs:      Vd:      Vm:  
 PI:      RI:      S/D:

Vs:      Vd:      Vm:  
 PI:      RI:      S/D:

Vs:      Vd:      Vm:  
 PI:      RI:      S/D:

### 医生意见

结论: 椎-基底动脉脑血管超声未见异常。

李菊蓉

检查日期: 2023-12-02

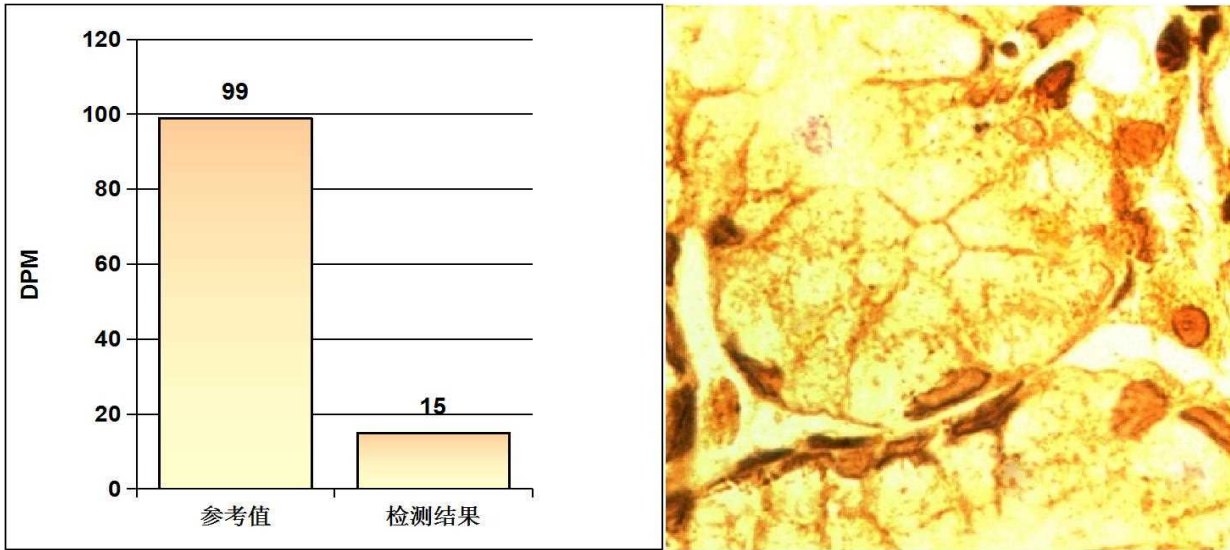
本报告单仅提供临床参考

# 大同瑞慈康复医院

## <sup>14</sup>C呼气试验检验报告

姓名	张明	年龄	29	性别	男
住院号	0	日期	2023/12/2 9:17:23	电话	0
送检医生	曹居杰	样品编号	8275	编号	2307181670

### <sup>14</sup>C呼气试验



#### 阳性参考值 (Disintegrations Per Minute(DPM)):

DPM值:	dpm > 2499	阳性++++
	1499 < dpm ≤ 2499	阳性+++
	499 < dpm ≤ 1499	阳性++
	149 < dpm ≤ 499	阳性+
	dpm ≤ 99	阴性
	99 < dpm ≤ 149	不确定

**检测结果:** **dpm= 15** **阴性**

医生建议: 注意保持健康及规律饮食

温馨提示: 您本次检测的结果为阴性

检测医生: 曹居杰

# 大同瑞慈健康体检

## 骨密度检测报告

### 受检者信息

受检者ID: 2307181670

姓名: 张明

出生年月日: 1994/7/12

年龄: 29

性别: 男

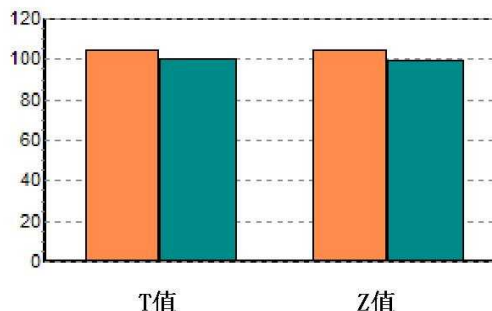
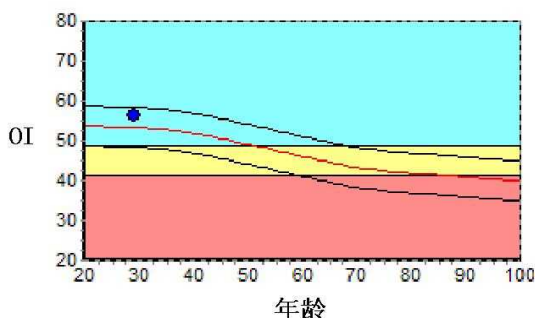
测定部位(右/左): 右

### 测定结果

测定日期: 2023/12/2 9:49:16

测试编号: 1/1

受测者 平均值



数据库: Asia

OI: 56.2

SOS: 1371.8 m/s, BUA: 42.6

T值: 0.48

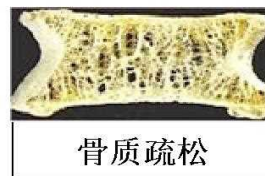
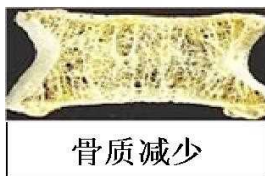Z值: 0.59

成人比: 104.5 %

同龄比: 105.5 %

OPR: N/A %

### 结果分析



### 注解

以上结论仅供参考

科室:

医生签名:

医院地址 大同瑞慈健康体检

地址 大同市平城区魏都大道79号

联系电话 0352-2824444

操作者 名燕凌



## 双源 CT 诊断图文报告

流水号: 2307181670

影像号: CT20231201165

姓名: 张明

年龄: 29 岁

性别: 男

检查设备: 西门子量子双源 CT

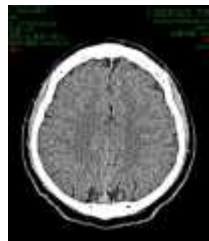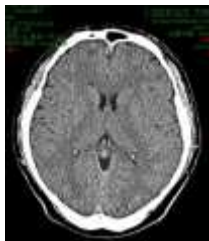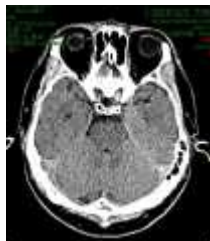体检号: 438486

申请医院: 本院

体检科室: 体检科

检查部位: 脑部双源 CT

经典图像:



影像所见:

颅脑结构双侧对称, 脑实质内未见异常密度。中线结构居中。脑沟、裂、池及脑室系统等未见异常。

影像诊断:

颅脑未见明显异常

报告医师: 剧艳军

检查日期: 2023-12-03

审核医师: 剧艳军

报告日期: 2023-12-03

## 双源 CT 诊断图文报告

流水号: 2307181670

影像号: CT20231201166

姓名: 张明

年龄: 29 岁

性别: 男

检查设备: 西门子量子双源 CT

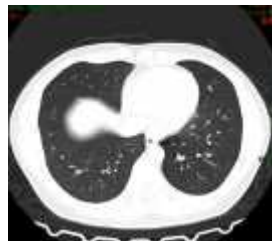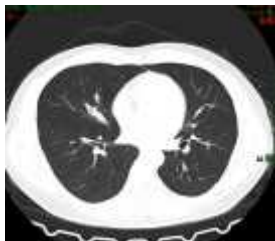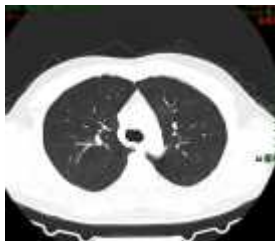体检号: 438486

申请医院: 本院

体检科室: 体检科

检查部位: 肺部双源 CT

经典图像:



影像所见:

胸廓对称, 骨性肋骨完整, 胸壁软组织结构良好, 两肺支气管血管纹理走行分布良好, 支气管束结构清晰, 双肺通气良好。肺门结构未见异常。纵隔无偏移, 段以上支气管通畅。心影及大血管形态结构正常, 纵隔内未见肿大淋巴结。胸膜未见异常。

影像诊断:

胸部未见明显异常

报告医师: 剧艳军

检查日期: 2023-12-04

审核医师: 剧艳军

报告日期: 2023-12-04

## 超声诊断图文报告

流水号: 2307181670

影像号: 1470091

姓名: 张明

年龄: 29 岁

性别: 男

检查设备: Vivid E95

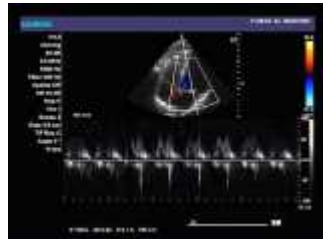
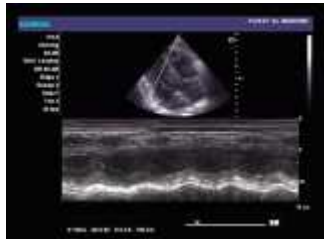体检号: 438486

申请医院: 本院

体检科室: 体检科

检查部位: 心脏彩超

### 经典图像:



### 影像所见:

超声测量 (单位: mm)

升主动脉内径 27 (32±3mm)

左房内径 24 (35mm)

室间隔 8 (8-11mm)

左室内径 41 (47±4mm)

左室后壁 9 (8-11mm)

EF66% (50-80%)

右室内径 31 (36±4mm)

右房内径 34 (36±4mm)

FS36% (28-41%)

主肺动脉内径 23 (23±3mm)

升主动脉内径正常, 心脏各腔室大小正常, 室间隔厚度正常, 左室壁未见明显节段性运动异常, 各瓣膜及启闭功能未见明显异常, 舒张期二尖瓣口血流频谱 E/A>1, 心包腔未见积液。

### 影像诊断:

心脏结构及功能未见明显异常

报告医师: 李菊蓉

检查日期: 2023-12-02

审核医师: 李菊蓉

报告日期: 2023-12-02



大同市医学影像研究中心

注: 本报告仅供临床医生参考!

地址: 大同市魏都大道 79 号。若有疑问, 请致电: 0352---2830580

## 超声诊断图文报告

流水号: 2307181670

影像号: 1470083

姓名: 张明

年龄: 29 岁

性别: 男

检查设备: Vivid E95

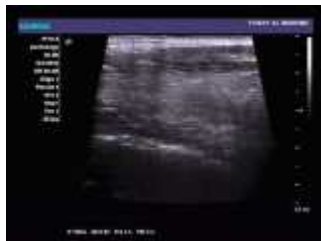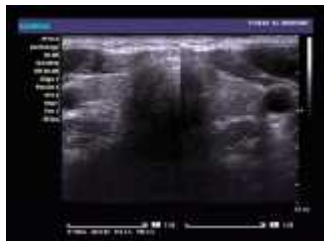体检号: 438486

申请医院: 本院

体检科室: 体检科

检查部位: 甲状腺彩超

经典图像:



影像所见:

甲状腺双侧叶形态正常, 包膜完整, 实质回声均匀, CDFI: 未见异常血流信号。  
双侧颈部未见明显肿大淋巴结。

影像诊断:

甲状腺双侧叶未见异常

报告医师: 李菊蓉

检查日期: 2023-12-02

审核医师: 李菊蓉

报告日期: 2023-12-02

## 超声诊断图文报告

流水号: 2307181670

影像号: 1470086

姓名: 张明

年龄: 29 岁

性别: 男

检查设备: Vivid E95

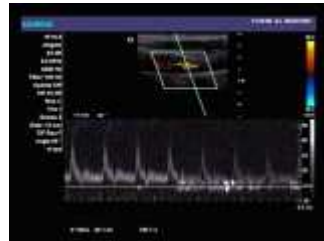
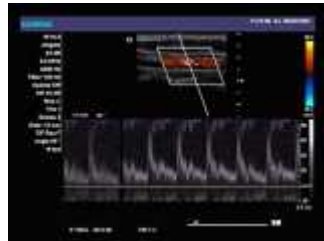
体检号: 438486

申请医院: 本院

体检科室: 体检科

检查部位: 颈部血管彩超

经典图像:



影像所见:

右锁骨下动脉起始处、双侧颈总动脉、颈内、颈外动脉起始段内中膜不增厚, 内壁欠光滑, 管壁未见明确强回声斑。CDFI: 血流充盈好。PW: 频谱形态正常。

双侧椎动脉走行正常, 椎动脉内径正常, 管壁不厚, 管腔内为无回声, CDFI: 血流充盈好。PW: 频谱正常。

影像诊断:

双侧颈动脉、椎动脉未见明显异常

报告医师: 李菊蓉

检查日期: 2023-12-02

审核医师: 李菊蓉

报告日期: 2023-12-02

## 超声诊断图文报告

流水号: 2307181670

影像号: 1470098

姓名: 张明

年龄: 29 岁

性别: 男

检查设备: Vivid E95

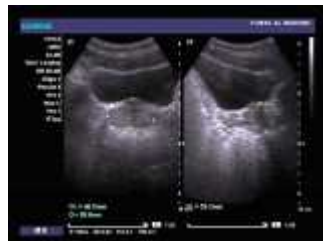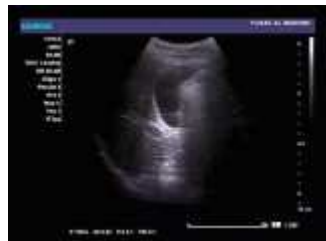体检号: 438486

申请医院: 本院

体检科室: 体检科

检查部位: 全腹彩超

经典图像:



影像所见:

肝脏大小形态正常, 包膜光滑完整, 实质回声均匀, 肝内管道系统走行清晰, 门静脉及肝内胆管不扩张。

胆囊大小形态正常, 壁不厚、光滑, 囊内透声好, 肝外胆管不扩张。

胰腺大小形态正常, 实质回声均匀, 主胰管不扩张。

脾脏大小形态正常, 实质回声均匀, 脾门静脉不宽。

双肾大小形态正常, 皮髓质分界清晰, 集合系统未见分离, 双侧输尿管未见扩张。

膀胱充盈尚可, 壁光滑, 内清晰。

前列腺形态正常, 大小约 4.5\*2.9\*2.9cm, 实质回声欠均匀。

影像诊断:

肝、胆、脾、胰、双肾、前列腺未见明显异常

报告医师: 李菊蓉

检查日期: 2023-12-02

审核医师: 李菊蓉

报告日期: 2023-12-02