



2307181623

# 大同瑞慈健康体检

## 报 告 册

体检编号	438476	工号	1
姓名	李霞		
性别	女	年龄	51岁
单位	大同市人民政府外事办		
部门	大同市人民政府外事办		
联系电话	13934740633		
体检日期	2023-11-02		

尊敬的 李霞女士 您好！

首先，瑞慈健康体检全体员工欢迎您的光临，并对您的信任表示衷心的感谢！

您于 2023-11-02 （体检编号：438476）完成健康检查，本机构的各科医生已根据您的体检项目及结果，汇总成此份健康体检报告，并经总检医生审核。据此提出对您健康状况的综合分析及建议。

瑞慈健康体检倡导“大健康、大康复”，提出“健康是第一财富（Rich）”的人文理念。希望您仔细阅读并妥善地保管此份健康体检报告，并认真关注报告中的提示与建议，若您对报告内容有任何疑问，可直接与瑞慈健康体检客服部联系，进一步咨询。

健康体检咨询电话：**0352-2824444**

客户服务咨询电话：**0352-2830597**

**400-6112995**

瑞慈健康体检报告由下列内容组成：

第一部分：主检报告

第二部分：分科分项结果

第三部分：检验报告

第四部分：附表

## 主检报告

### 检查综述

- 1、【血脂四项】 总胆固醇(CHOL)偏高(5.56 mmol/L)
- 2、【人乳头瘤病毒检查(HPV)】 HPV高危型：阳性 HPV低危型：阴性
- 3、【尿液分析+尿沉渣】 鳞状上皮细胞偏高(1 /HP) 粘液丝偏高(1 /HP)
- 4、【颈椎MRI】 1、颈3-4、4-5、5-6椎间盘突出(中央型) 2、颈4-颈7椎体骨质增生，生理曲度变直
- 5、【心电图】 1.窦性心动过缓伴不齐 2.T波低平
- 6、【甲状腺彩超】 甲状腺左侧叶多发囊肿
- 7、【乳腺彩超】 右乳结节 BI-RADS 3级
- 8、【全腹彩超】 1.胆囊息肉 2.子宫肌瘤
- 9、【骨密度检查】 骨质减少

### 医生建议

#### 【总胆固醇(CHOL)偏高】：

- (1)总胆固醇是脂质的主要成分之一，其数量受年龄、家族、性别、饮食、遗传等多种因素影响。总胆固醇对人体生长发育以及新陈代谢有重要的作用，正常值是2.59-5.20mmol/L。
- (2)总胆固醇升高后，会增加类脂物质的堆积，会产生更多的血管斑块，进而增加心脑血管疾病的风险。大于5.21-5.69mmol/L是胆固醇的临界偏高，即使是一个完全健康的人，只要总胆固醇 $>7.2$ mmol/L或低密度脂蛋白 $>4.9$ mmol/L，未来发生心脑血管的风险就明显增高，应该马上治疗。
- (3)总胆固醇升高根据病因可分为两大类：一是原发性，是由于遗传因素缺陷所致，另一种是继发性，可引起其升高的疾病主要有糖尿病、高血压、甲减、肝肾疾病等。
- (4)降低总胆固醇的治疗中，原发性偏高应积极应用降脂药，曾经选择他汀类药物，胆固醇任不能达标的，可联合用药(如依折麦布等)。
- (5)如果总胆固醇偏高，且患者有糖尿病、高血压、甲减、肝肾疾病或者已经发生心脑血管疾病的人更应积极用药，控制降低疾病风险。
- (6)戒烟，增强运动，采用低脂、低糖饮食，少食富含脂肪、胆固醇及饱和脂肪酸的食物，多进食蔬菜、水果、豆制品、粗粮、鱼和高纤维食品。
- (7)必要时在医师指导下使用降脂药物治疗，并前往内分泌科复诊。

#### 【HPV高危型：阳性】：

- (1)妇科咨询。
- (2)妇科作宫颈细胞病理学检查。
- (3)动态追踪观察HPV变化；定期(三个月)复查HPV；定期常规妇检(包括子宫、附件B超)。
- (4)必要时进行免疫治疗、抗病毒治疗及妇科相关疾病治疗(如宫颈炎的治疗等)。

#### 【鳞状上皮细胞偏高】：

- (1)在生理情况下，机体正常的新陈代谢都会引起鳞状上皮细胞的脱离，这是一种正常的机体现象。如果长时间出现鳞状上皮细胞偏高的现象时，则有可能是尿路感染、泌尿系统结石等因素导致，应及时往泌尿外科进一步诊断治疗。

**【粘液丝偏高】：**

- (1)尿常规中粘液丝是由尿路中细胞分泌出来的，在有尿路感染时分泌会明显增多，且伴有炎症细胞的出现。
- (2)粘液丝偏高，可分为生理性偏高和病理性偏高两种，生理性偏高一般是由于喝水较少导致的尿液浓缩，一般在喝水后就能达到稀释的效果。
- (3)病理性的粘液丝偏高是由于泌尿系炎症或者是前列腺炎导致的，需要注意观察，多喝水，同时有白细胞等炎症细胞增多时，应及时服用抗感染药物治疗。如果仅有粘液丝的增多而没有白细胞等炎症细胞增多时，尿路有炎症的可能性不大。
- (4)建议平时饮食注意清淡，多喝水，少吃油腻和辛辣的食物，要注意个人清洁卫生，勤洗阴部，注意休息。

**【椎间盘突出（中央型）】：**

- (1)椎间盘突出症指椎间盘的纤维环破裂，髓核组织从破裂处突出（脱出）于后方或者椎管内，导致相邻脊神经根遭受刺激，从而产生颈部、腰部疼痛或下肢麻木疼痛一系列症状。临床上可分为膨隆型、突出型、脱垂游离型等。建议骨科诊治。

**【椎体骨质增生】：**

- (1)椎体骨质增生是老年人常见的骨关节病变，注意病变部位的骨关节适度运动，必要时请到骨科门诊进一步诊治咨询。

**【生理曲度变直】：**

- (1)建议脊柱外科进一步诊断治疗。

**【窦性心动过缓伴不齐】：**

- (1)可见于正常人、体力劳动者、运动员，无症状者可定期随访，跟踪观察。不需治疗。
- (2)如果有症状（胸闷、黑矇、晕厥等）请做动态心电图等相关检查，有明显窦性心动过缓并窦性心律不齐者可积极治疗心动过缓。在医生指导下服用提升心率的药物如：心宝、红参等。如果每分钟心率低于45次伴有晕厥、胸闷等症状时，需安装心脏起搏器。
- (3)请前往心内科进一步治疗，长期随访。

**【T波低平】：**

- (1)建议往心血管内科诊断治疗，定期复查。

**【甲状腺左侧叶多发囊肿】：**

- (1)建议内分泌科诊断治疗。

**【右乳结节】：**

- (1)乳腺结节是乳腺组织导管和乳小叶在结构上的退行性变及进行性结缔组织的生长，主要以乳房周围性疼痛为特征，或在情绪变化、劳累、天气变化时加重，每月月经前疼痛加剧，行经后疼痛减退或消失。其主要原因是由于内分泌失调。
- (2)建议少吃刺激性食物或进行药物治疗干预，必要时外科诊治。

**【子宫肌瘤】：**

- (1)子宫肌瘤又称子宫平滑肌瘤，是女性生殖器最常见的一种良性肿瘤，多见于30—50岁妇女，以40—50岁最为多见。
- (2)子宫肌瘤根据肌瘤与子宫壁的关系分3类：肌壁间肌瘤、浆膜下肌瘤和粘膜下肌瘤。
- (3)子宫肌瘤多无症状，少数表现为阴道出血，腹部触及肿物以及压迫症状等。如发生蒂扭转或其他情况时可引起疼痛。以多发性子宫肌瘤为常见。
- (4)治疗必须根据患者年龄、生育要求、症状、肌瘤大小等情况全面考虑，肌瘤小且无症状，尤其近绝经年龄者，雌激素水平低落，肌瘤可自然萎缩或消失，通常不需治疗，每3—6个月随访一次；若肌瘤较大或症状明显继发贫血者，常需手术切除。

**【胆囊息肉】：**

- (1)胆囊息肉又称胆囊隆起样病变，其临床症状无特异性，大部分患者为查体时所发现。主要症状为中上腹部隐痛。发病年龄多在30~50岁，以中青年为主。
- (2)一般认为，胆囊息肉是胆囊癌的诱发因素，如胆囊息肉大于1cm时，最好先行手术治疗，以杜绝胆囊癌的发生。
- (3)胆囊息肉临床特点有，一是发病率逐渐增高。高胆固醇饮食、长期酗酒、过多进食刺激性饮食、饮食规律紊乱如：不吃早餐、晚餐过盛、过多等不良饮食习惯多可造成胆囊息肉的形成；
- (4)二是隐蔽攻击性强。胆囊息肉多无症状，85%以上的患者都是在例行体检中发现。3-4mm以下的息肉在CT和核磁共振中难以发现或常常漏诊；
- (5)禁酒及含酒精类饮料，因酒精在体内主要通过肝脏分解、解毒，所以，酒精可直接损伤肝功能，引起肝胆功能失调，使胆汁的分泌、排出过程紊乱，从而刺激胆囊息肉增长。
- (6)饮食规律、吃好早餐对胆囊息肉患者很重要。肝脏主要分泌胆汁，分泌的胆汁存储入胆囊内，而胆汁的功能主要是消化油性食物。如果不吃早餐，胆汁在胆囊内滞留时间长，可刺激胆囊形成胆囊息肉或使原来的息肉增大或发生变化。所以，要调配营养丰富的早餐和养成吃早餐的生活习惯。
- (7)低胆固醇饮食，胆固醇摄入过多，可加重肝胆的代谢负担，并引起多余的胆固醇在胆囊壁结晶、积聚和沉淀，从而形成息肉，所以，胆囊息肉患者应降低胆固醇摄入量，尤其是晚上，应避免进食高胆固醇类食品，如鸡蛋（尤其是蛋黄）、肥肉、海鲜、无鳞鱼类、动物内脏等食品。
- (8)宜多食各种新鲜水果、蔬菜，进低脂肪、低胆固醇食品，如香菇、木耳、芹菜、豆芽、海带、藕、鱼肉、兔肉、鸡肉、鲜豆类等；宜多食干豆类及其制品；宜选用植物油，不用动物油；
- (9)少吃辣椒、生蒜等刺激性食物或辛辣食品；不用油煎、炸、烤、熏的烹调方法；饮水时，用少量山楂、银杏、绞股蓝草放入水杯中饮用。

**【骨质减少】：**

- (1)骨质减少是指以单位体积内骨组织量减少为特点的代谢性骨病变，表示骨骼密度低于正常水平，因为骨骼密度是测量骨骼强度的指标。骨质减少是一种渐进的形式，但能够反映骨骼状况。骨质减少是骨质疏松的前兆，其发展到严重程度就是骨质疏松。
- (2)骨骼随着年龄的增长，细胞活跃程度会逐渐降低，并且年龄增长后，体内性激素水平会逐渐下降，钙、锌、维生素D等微量元素吸收不足，导致骨质减少。此外，如果缺乏运动、过度挑食、偏食等情况，也会影响机体对微量元素的吸收，进而导致骨质减少。
- (3)骨质减少在临床上多见于孕妇和中老年人群，孕妇因为胎儿生长发育需要钙质，骨质会出现减少；中老年人群因为年龄增长也会出现钙质的流失。
- (4)此外，女性绝经期后雌激素分泌会明显下降导致破骨细胞活跃，引起骨量丢失而出现骨质减少；甲状腺、甲状旁腺功能亢进等继发性疾病也可导致骨质减少。
- (5)临床上常用双能X线骨密度测量作为测量骨质流失的一种方法，其测量骨密度主要是在脊柱、髋关节等部位；跟骨的定量超声也可用于普通筛查，其方法费用低、便携且无电离辐射。
- (6)定期复查骨密度，每年做一次骨密度的检测。如果骨质继续减少，就需要药物的治疗（如钙尔奇D、骨化三醇等）。
- (7)经常晒太阳或补充维生素D。加强体育锻炼，多参加户外运动。补钙，钙含量多的食品主要见于海产品、牛奶、豆腐、豆浆、酸奶、芝麻、绿色蔬菜等，到了五十岁以后最好口服钙片，以促进钙的吸收。

汇总医生： 樊兴国

主检日期： 2023-11-03

主检医生：

## 分科结果

### 身高、体重、血压

项目名称	检查结果	项目名称	检查结果
身高	159cm	体重	55kg
血压	110/73mmHg		

**\*小结：**

未见异常

操作员：张文静

检查日期：2023-11-02

检查医生：名燕凌

### 妇科内诊

项目名称	检查结果	项目名称	检查结果
外阴	正常	尿道口	正常
阴道	通畅	子宫	正常
附件	正常	宫颈	光滑
后穹窿	正常		

**\*小结：**

未见异常

操作员：许艳华

检查日期：2023-11-02

检查医生：许艳华

### 检验报告

#### 血流变

项目名称	检查结果	单位	参考值	提示
全血粘度高切 200/s	4.02	mpas	3.36--4.32	
全血粘度中切 100/s	4.25	mpas	3.43--4.59	
全血粘度中切 50/s	4.59	mpas	3.85--5.45	
全血还原粘度高切	7.19	mpas	3.69--8.74	
全血还原粘度低切	35.68	mpas	26.87--47.57	
血浆粘度	1.36	mpas	1.26--1.70	
血沉(ESR)	6.10	mm/h	0--20	
红细胞压积	0.37	L/L	0.35--0.45	
红细胞聚集指数	3.62		3.19--5.33	
红细胞变形指数	0.95		0.53--1.11	
红细胞刚性指数	5.29		2.17--6.94	
血沉方程 K 值	16.75	mm/h	0--80.48	
全血粘度 1/s	14.56	mpas	13.79--17.91	
全血高切相对指数	2.96		1.9--3.4	
全血低切相对指数	10.71		8.1--14.2	

**\*小结:**

未见异常

操作员：乔叶 检查日期:2023-11-02 检查医生:陈建国

#### 尿液分析+尿沉渣

项目名称	检查结果	单位	参考值	提示
白细胞尿	0	个/ul	0--13	
上皮细胞(EC)	1	/HP	0--28	
管型(CAST)	0	个/ul	0--1	

霉菌(尿)	0	/HP	0--0	
结晶	0	/HP	0--10	
透明度(CLA)	清亮			
胆红素(BIL)	-		阴性	
隐血(ERY)	-		阴性	
小圆上皮细胞(SRC)	0	个/ul	0--0	
维生素 C	-		阴性	
异常红细胞	0	个/ul	0--3	
红细胞(正常)	0	个/ul	0--6	
鳞状上皮细胞	1	个/ul	0--0	↑
粘液丝	1	个/ul	0--0	↑
颜色(Colour)	淡黄色			
尿葡萄糖(GLU)	-		阴性	
酮体(KET)	-		阴性	
比重(SG)	1.015		1.003--1.030	
酸碱度(PH)	6.0		4.5--8.0	
尿蛋白质(PRO)	-		阴性	
尿胆原(URO)	-		阴性	
亚硝酸盐(NIT)	-		阴性	
红细胞(尿)(RBC)	0	个/ul	0--6	
尿白细胞(LEU)	-		阴性	

**\*小结:**

鳞状上皮细胞偏高(1 /HP) 粘液丝偏高(1 /HP)

操作员：祁佳佳 检查日期:2023-11-02 检查医生:陈建国

**血常规 (五分类)**

项目名称	检查结果	单位	参考值	提示
白细胞(WBC)	5.17	10 <sup>9</sup> /L	3.5--9.5	

淋巴细胞绝对值(LY#)	1.77	10 <sup>9</sup> /L	1.1--3.2
淋巴细胞百分比(LY%)	34.2	%	20--50
中性粒细胞绝对值(GR#)	3.07	10 <sup>9</sup> /L	1.8--6.3
中性粒细胞百分比(GR%)	59.3	%	40--75
嗜碱性粒细胞绝对值(BA#)	0.01	10 <sup>9</sup> /L	0--0.06
嗜碱性粒细胞百分比(BA%)	0.3	%	0--1.0
嗜酸性粒细胞绝对值(EO#)	0.03	10 <sup>9</sup> /L	0.02--0.52
嗜酸性粒细胞百分比(EO%)	0.6	%	0.4--8.0
血小板(PLT)	210	10 <sup>9</sup> /L	125--350
血小板分布宽度(PDW)	16.0	%	15--17
平均血小板体积(MPV)	11.2	fl	6.0--14.0
血小板压积(PCT)	0.234	%	0.11--0.28
红细胞(RBC)	4.30	10 <sup>12</sup> /L	3.8--5.1
血红蛋白	124	g/L	115--150
红细胞压积(HCT)	37.7	%	35--45
红细胞平均体积(MCV)	87.5	fl	82--100
平均血红蛋白含量(MCH)	28.8	pg	27--34
平均血红蛋白浓度(MCHC)	329	g/L	316--354
单核细胞绝对值(MO#)	0.29	10 <sup>9</sup> /L	0.1--0.60
单核细胞百分比(MO%)	5.6	%	3--10
红细胞分布宽度标准差(RDW-SD)	44.1	fl	35--56
红细胞分布宽度变异系数(RDW-CV)	13.3	%	10.6--16.6
大血小板比率	33.8	%	11--45
大血小板数目	71	10 <sup>9</sup> /L	30--90
未成熟粒细胞数目	0.01	10 <sup>9</sup> /L	0--999
未成熟粒细胞百分比	0.1	%	0--100

有核红细胞数目	0.000	10 <sup>9</sup> /L	0--9999	
有核红细胞百分比	0.00	/100WBC	0--9999	

**\*小结:**

未见异常

操作员：贺琰 检查日期:2023-11-02 检查医生:陈建国

**肾功三项**

项目名称	检查结果	单位	参考值	提示
肌酐(CREA)	64.00	umol/L	41--73	
尿酸(UA)	294.00	umol/L	140--340	
尿素测定 (Urea)	5.50	mmol/L	2.6--7.5	

**\*小结:**

未见异常

操作员：李丹 检查日期:2023-11-02 检查医生:陈建国

**空腹血糖**

项目名称	检查结果	单位	参考值	提示
葡萄糖(GLU)	4.83	mmol/L	3.89--6.1	

**\*小结:**

未见异常

操作员：李丹 检查日期:2023-11-02 检查医生:陈建国

**心肌酶 (2项)**

项目名称	检查结果	单位	参考值	提示
乳酸脱氢酶(LDH)	142.00	U/L	120--250	
肌酸激酶(CK)	62.00	U/L	40--200	

**\*小结:**

未见异常

### 血脂四项

项目名称	检查结果	单位	参考值	提示
动脉硬化指数	2.27		1.31--3.19	
总胆固醇(CHOL)	5.56	mmol/L	2.59--5.2	↑
甘油三脂(TG)	1.07	mmol/L	0.7--1.7	
低密度脂蛋白(LDL)	3.40	mmol/L	0--4.13	
高密度脂蛋白(HDL)	1.50	mmol/L	0.77--1.55	

**\*小结：**

总胆固醇(CHOL)偏高(5.56 mmol/L)

### 肝功能三项

项目名称	检查结果	单位	参考值	提示
γ-谷氨酰转肽酶(GGT)	15.0	U/L	7--45	
丙氨酸氨基转移酶(ALT)	19.00	U/L	7--40	
门冬氨酸氨基转移酶(AST)	18.00	U/L	13--35	
谷草比谷丙	0.95		0.4--2.5	

**\*小结：**

未见异常

### 人乳头瘤病毒检查 (HPV)

项目名称	检查结果	单位	参考值	提示
人乳头瘤病毒 (HPV)	HPV 高危型：阳性 HPV 低危型：阴性			

**\*小结：**

HPV 高危型：阳性

HPV 低危型：阴性

操作员：康建忠 检查日期:2023-11-03 检查医生:

---

# 大同现代医学检验实验室

## 液基薄层细胞学图文报告

ID: 2023090840

病理号: 087117

姓名: 李霞

性别: 女

年龄: 51岁

送检科室: 体检科

电话号码: 13934740633

床号:

病历号:

体检号: 2307181623

送检医院: 大同瑞慈康复体检 送检日期: 2023-11-02

末次月经:

送检医生:

采样日期:

报告日期: 2023-11-02

标本满意度: 满意

细胞量: >40%

红细胞:

经期样本:

颈管细胞:

化生细胞:

鳞状细胞:

宫颈柱状细胞:

未见上皮内病变/恶性细胞:

正常范围内:

良性反应性改变:

- 炎症: 
  - 轻度:
  - 中度:
  - 重度:
- 放疗:
- 妊娠:
- 萎缩性:
- 宫内避孕器:
- 其他:

病原体: 滴虫感染:  念珠菌感染:  细菌感染:

提示 HPV 感染:  疱疹病毒感染:

鳞状上皮细胞分析:

非典型鳞状细胞:

- 倾向上皮内瘤变:
- 倾向良性反应性改变:
- 不能明确意义(ASC-US):
- 不排除高度病变(ASC-H):

上皮内低度病变:  鳞癌:

上皮内高度病变:

- CIN2:
- CIN3:

腺上皮细胞分析:

非典型腺细胞:

- 宫内膜:
- 来源不明:

非典型腺细胞(宫颈管):

- 倾向原位腺癌:
- 不能明确意义:
- 倾向良性反应性改变:

腺癌:

- 宫颈管:
- 宫内膜:
- 其它:

炎细胞:

- 轻度:
- 中度:
- 重度:

可疑腺癌:

诊断意见: 未见上皮内病变或恶性细胞 (NILM)。

建议:

报告医师: 张荣生

地址: 大同市魏都大道 79 号, 本报告医师签字后有效  
咨询: 0352-2830587 4006-122-995

妇科细胞学是筛查项目, 出于技术原因, 可能会有假阴性结果, 本检测仅对来样负责, 如果对结果有疑义, 请在收到报告 7 天内与我们联系。

# 瑞慈健康体检

## 人乳头瘤病毒（HPV）基因分型检测报告

姓名：李霞 科室：妇科 病历号：  
性别：女 房/床号： 标本编号： 133011  
年龄：51 送检医生：薛荣丽 接收日期：2023年11月02日  
电话： 门诊/住院号 标本条码号：2311013001615  
临床诊断：

标本类型：宫颈脱落细胞 标本状态：可用  
检测方法：反向点杂交法  
检测内容：低危型：HPV6、11、42、43、81、83  
高危型：HPV16、18、31、33、35、39、45、51、52、53、56、58、59、66、68、73、82

检测结果：低危型：阴性  
高危型：HPV53, 为阳性

6	11	16	18	31	33	35	39	编号
42	43	45	51	52	53 ●	56	58	133011
59	66	68	73	81	82	83	IC ●	HPV

### 结果分析及提示：

- HPV感染是宫颈癌的主要病因，大部分HPV感染会自行消退，与年龄及个人免疫能力有关。
- HPV基因分型检测是宫颈病变及宫颈癌筛查的重要手段。
- 低危型HPV感染能引起良性病变，如生殖器湿疣。
- 高危型HPV持续感染导致宫颈高级别病变的风险显著增加。

检测日期：2023年11月03日 检测者：乔叶 审核者：康建忠

备注：本报告仅对所检测样本负责，结果分析和提示仅供临床参考。

大同瑞慈康复医院 12导联心电图报告

李霞

女

51岁

ID:2307181623

申请科室:瑞慈体检科

体检号:438476

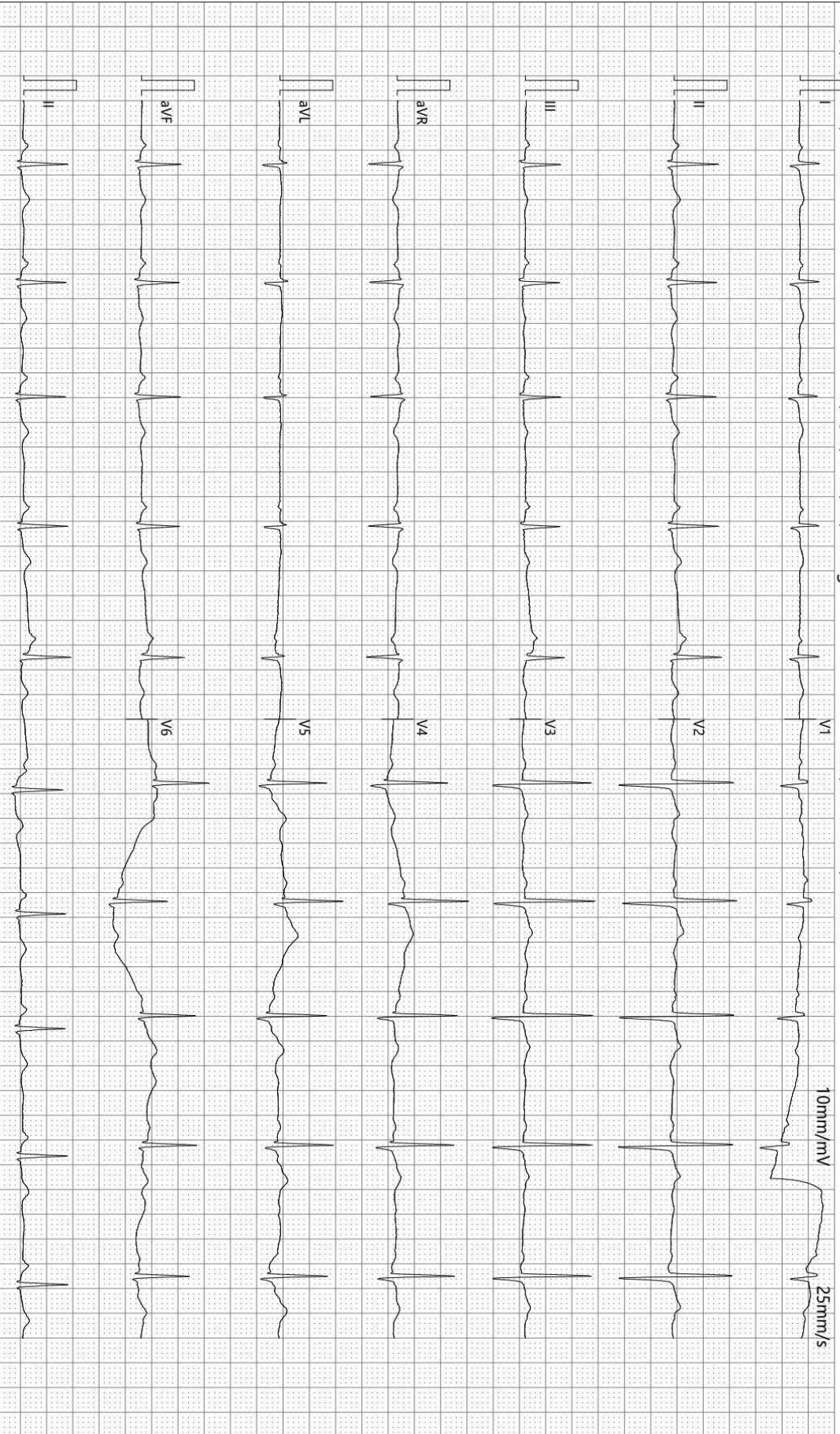
病床号:

HR: 59 ↓ bpm  
QT/QTc:423/422ms

P: 113 ↑ ms  
P/QRS/T: 66/75/55deg.

PR: 170ms  
RV5/SV1: 1.072/0.335mV

QRS: 85ms



诊断结果:

- 1.窦性心动过缓伴不齐
- 2.T波低平

-100Hz AC50

检查:2023-11-02 08:46:18

打印:2023-11-02 08:49:32

报告需医生确认:

SE-1515 V1.40

SEMIP V1.90

仅供临床参考

Text




# 大同瑞慈健康体检

## 颅内多普勒血流图 (TCD) 检查报告单


姓名: 李霞      性别: 女      年龄: 51 岁      检查号: 2307181623  
 申请科室: 体检科      申请医师: 李菊蓉      检查类型: 颅内血管      床号:

LVA 60mm(深度) PW 2MHz




Vs:50.5      Vd:36.9      Vm:41.4  
 PI:0.33      RI:0.27      S/D:1.37

RVA 62mm(深度) PW 2MHz



Vs:41.8      Vd:17.0      Vm:25.3  
 PI:0.98      RI:0.59      S/D:2.46

BA 61mm(深度) PW 2MHz



Vs:43.1      Vd:19.9      Vm:27.6  
 PI:0.84      RI:0.54      S/D:2.17

Vs:      Vd:      Vm:  
 PI:      RI:      S/D:

Vs:      Vd:      Vm:  
 PI:      RI:      S/D:

Vs:      Vd:      Vm:  
 PI:      RI:      S/D:

### 医生意见

结论: 椎-基底动脉脑血管超声未见异常。

李菊蓉

检查日期: 2023-11-02

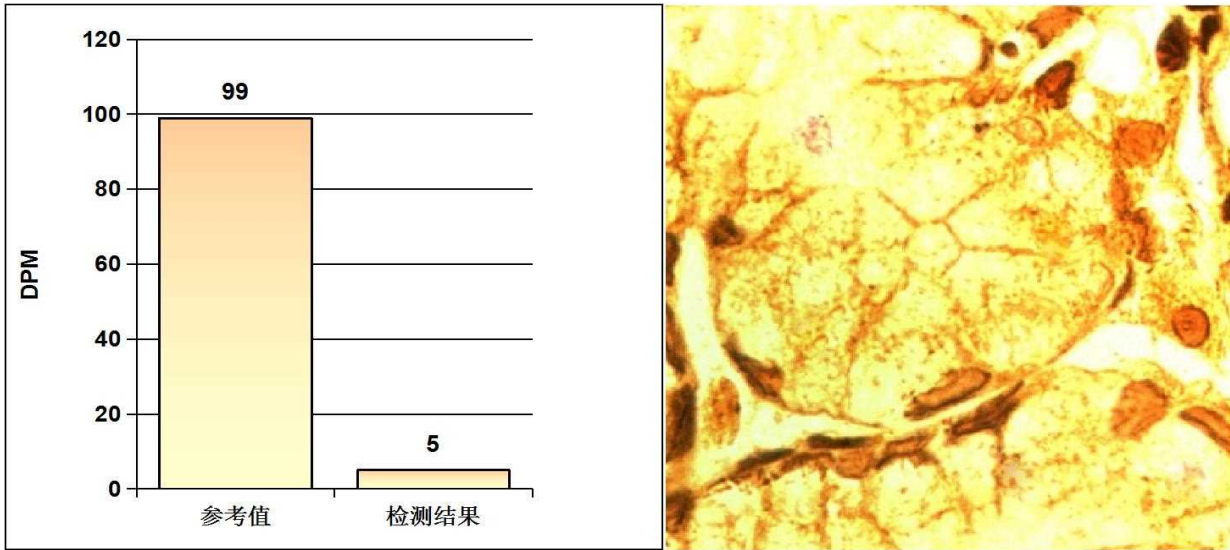
本报告单仅提供临床参考

# 大同瑞慈康复医院

## <sup>14</sup>C呼气试验检验报告

姓名	李霞	年龄	51	性别	女
住院号	0	日期	2023/11/2 9:06:35	电话	0
送检医生	曹居杰	样品编号	7612	编号	2307181623

### <sup>14</sup>C呼气试验



#### 阳性参考值 (Disintegrations Per Minute(DPM)):

DPM值:	dpm > 2499	阳性++++
	1499 < dpm ≤ 2499	阳性+++
	499 < dpm ≤ 1499	阳性++
	149 < dpm ≤ 499	阳性+
	dpm ≤ 99	阴性
	99 < dpm ≤ 149	不确定

**检测结果:** **dpm= 5** **阴性**

医生建议: 注意保持健康及规律饮食

温馨提示: 您本次检测的结果为阴性

检测医生: 曹居杰

# 大同瑞慈健康体检

## 骨密度检测报告

### 受检者信息

受检者ID: 2307181623  
姓名: 李霞  
出生年月日: 1971/4/2

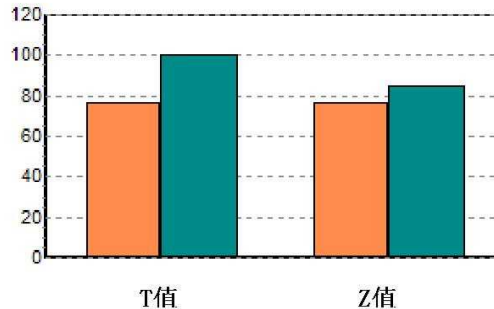
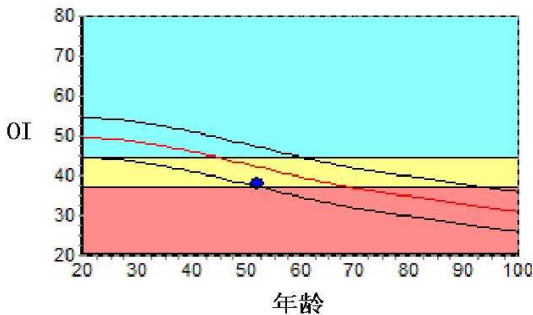
年龄: 52  
性别: 女  
测定部位(右/左): 右

### 测定结果

测定日期: 2023/11/2 10:28:57

测试编号: 1/1

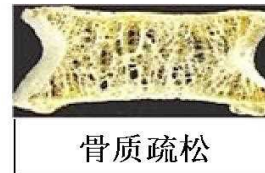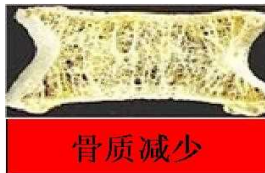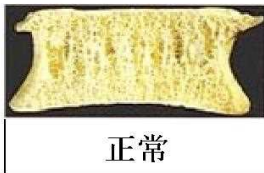
■ 受测者 ■ 平均值



数据库: Asia  
OI: 37.8  
SOS: 1347.4 m/s, BUA: 17.9  
T值: -2.37  
Z值: -0.88

成人比: 76.1 %  
同龄比: 89.6 %  
OPR: N/A %

### 结果分析



### 注解

以上结论仅供参考

科室:

医生签名:

医院地址 大同瑞慈健康体检  
地址 大同市平城区魏都大道79号

联系电话 0352-2824444  
操作者 名燕凌



## 双源 CT 诊断图文报告

流水号: 2307181623

影像号: CT20231101123

姓名: 李霞

年龄: 51 岁

性别: 女

检查设备: 西门子量子双源 CT

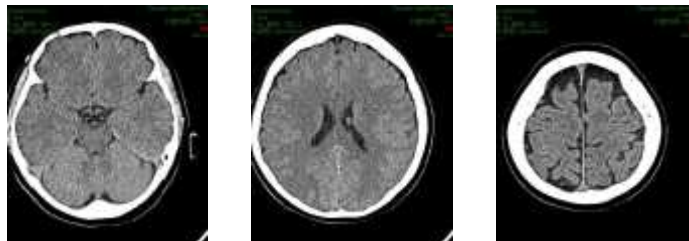体检号: 438476

申请医院: 本院

体检科室: 体检科

检查部位: 脑部双源 CT

经典图像:



影像所见:

颅脑结构双侧对称, 脑实质内未见异常密度。中线结构居中。脑沟、裂、池及脑室系统等未见异常。

影像诊断:

颅脑未见明显异常

报告医师: 剧艳军

检查日期: 2023-11-02

审核医师: 剧艳军

报告日期: 2023-11-02

## MRI 诊断图文报告

流水号: 2307181623

影像号: MR20231102047

姓名: 李霞

年龄: 51 岁

性别: 女

检查设备: 西门子 1.5T 磁共振

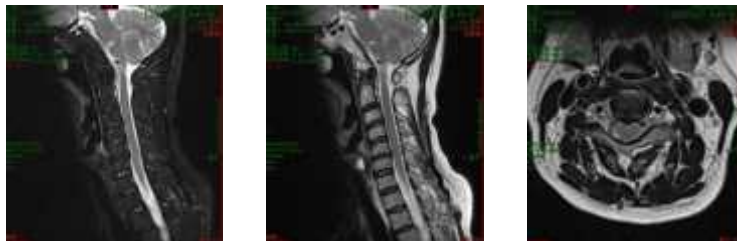体检号: 438476

申请医院: 本院

体检科室: 体检科

检查部位: 颈椎 MRI

经典图像:



影像所见:

颈椎椎体序列正常, 生理曲度变直。颈 4-颈 7 椎体边缘变尖。各椎间盘脱水变性, 于 T2WI 像信号减低, 颈 3-4、4-5、5-6 椎间盘向后突出, 双侧椎间孔无狭窄, 硬膜囊受压。脊髓内未见异常信号。

影像诊断:

- 1、颈 3-4、4-5、5-6 椎间盘突出 (中央型)
- 2、颈 4-颈 7 椎体骨质增生, 生理曲度变直

报告医师: 李贵 1

检查日期: 2023-11-02

审核医师: 陈江莲

报告日期: 2023-11-02

## 双源 CT 诊断图文报告

流水号: 2307181623

影像号: CT20231101125

姓名: 李霞

年龄: 51 岁

性别: 女

检查设备: 西门子量子双源 CT

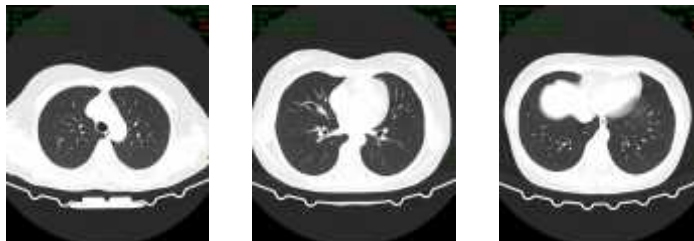体检号: 438476

申请医院: 本院

体检科室: 体检科

检查部位: 肺部双源 CT

经典图像:



影像所见:

胸廓对称, 骨性肋骨完整, 胸壁软组织结构良好, 两肺支气管血管纹理走行分布良好, 支气管束结构清晰, 双肺通气良好。肺门结构未见异常。纵隔无偏移, 段以上支气管通畅。心影及大血管形态结构正常, 纵隔内未见肿大淋巴结。胸膜未见异常。

影像诊断:

胸部未见明显异常

报告医师: 剧艳军

检查日期: 2023-11-02

审核医师: 剧艳军

报告日期: 2023-11-02

## 超声诊断图文报告

流水号: 2307181623

影像号: 1437416

姓名: 李霞

年龄: 51 岁

性别: 女

检查设备: Vivid E95

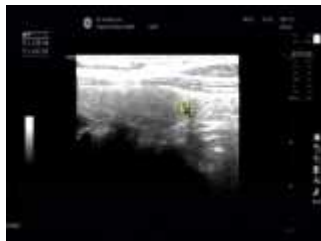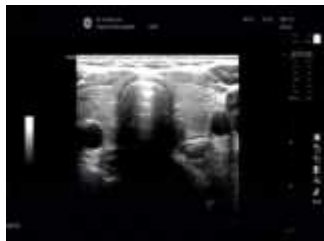体检号: 438476

申请医院: 本院

体检科室: 体检科

检查部位: 甲状腺彩超

经典图像:



影像所见:

甲状腺双侧叶形态正常, 包膜完整, 于左侧叶探及多个囊性结节, 大者约 0.3\*0.3cm, 边界清, 形态规则, 余实质回声均匀, CDFI: 未见异常血流信号。

双侧颈部未见明显肿大淋巴结。

影像诊断:

甲状腺左侧叶多发囊肿

报告医师: 陈玉荣

检查日期: 2023-11-02

审核医师: 陈玉荣

报告日期: 2023-11-02

## 超声诊断图文报告

流水号: 2307181623

影像号: 1437421

姓名: 李霞

年龄: 51 岁

性别: 女

检查设备: Vivid E95

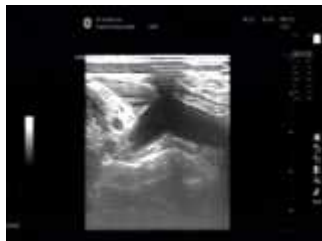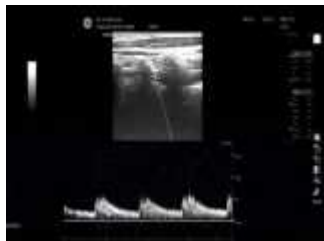体检号: 438476

申请医院: 本院

体检科室: 体检科

检查部位: 颈部血管彩超

经典图像:



影像所见:

右锁骨下动脉起始处、双侧颈总动脉、颈内、颈外动脉起始段内中膜不增厚, 内壁欠光滑, 管壁未见明确强回声斑。CDFI: 血流充盈好。PW: 频谱形态正常。

双侧椎动脉走行正常, 椎动脉内径正常, 管壁不厚, 管腔内为无回声, CDFI: 血流充盈好。PW: 频谱正常。

影像诊断:

双侧颈动脉、椎动脉未见明显异常

报告医师: 陈玉荣

检查日期: 2023-11-02

审核医师: 陈玉荣

报告日期: 2023-11-02

## 超声诊断图文报告

流水号: 2307181623

影像号: 1437452

姓名: 李霞

年龄: 51 岁

性别: 女

检查设备: Vivid E95

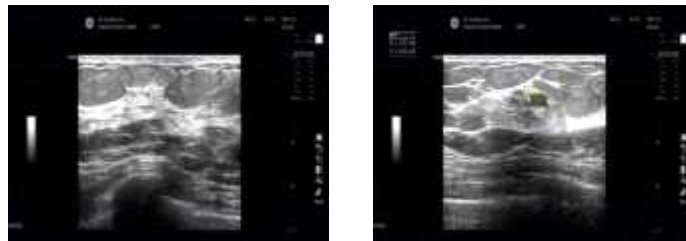
体检号: 438476

申请医院: 本院

体检科室: 体检科

检查部位: 乳腺彩超

经典图像:



影像所见:

双侧乳腺腺体层次清晰, 右乳腺体厚 0.9cm, 左乳腺体厚 1.0cm, 于右乳 10 点位距乳头 4cm 处探及大小约 0.6\*0.3cm 低回声结节, 边界清, 形态规则, CDFI: 未见异常血流信号。

双侧腋下未见明显肿大淋巴结。

影像诊断:

右乳结节 BI-RADS 3 级

报告医师: 陈玉荣

检查日期: 2023-11-02

审核医师: 陈玉荣

报告日期: 2023-11-02

## 超声诊断图文报告

流水号: 2307181623

影像号: 1437455

姓名: 李霞

年龄: 51 岁

性别: 女

检查设备: Vivid E95

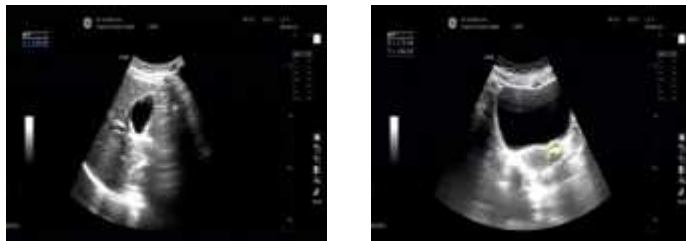体检号: 438476

申请医院: 本院

体检科室: 体检科

检查部位: 全腹彩超

经典图像:



影像所见:

肝脏大小形态正常, 包膜光滑完整, 实质回声均匀, 肝内管道系统走行清晰, 门静脉及肝内胆管不扩张。  
胆囊大小形态正常, 壁不厚、欠光滑, 壁上探及直径约 0.4cm 高回声凸起, 后无声影, 囊内透声好, 肝外胆管不扩张。  
胰腺大小形态正常, 实质回声均匀, 主胰管不扩张。  
脾脏大小形态正常, 实质回声均匀, 脾门静脉不宽。  
双肾大小形态正常, 皮髓质分界清晰, 集合系统未见分离, 双侧输尿管未见扩张。  
膀胱充盈佳, 未见明显异常。  
绝经后子宫, 大小正常, 肌壁回声均匀, 左侧壁探及大小约 1.8\*1.8cm 低回声结节, 其内可见点状强回声, 内膜线呈状, 宫颈厚约 2.0cm, 双侧附件区未见异常。

影像诊断:

1. 胆囊息肉
2. 子宫肌瘤

报告医师: 陈玉荣

检查日期: 2023-11-02

审核医师: 陈玉荣

报告日期: 2023-11-02