



2307181255

大同瑞慈健康体检

报 告 册

| | | | |
|------|--------------|----|-----|
| 体检编号 | 437632 | 工号 | 867 |
| 姓名 | 朱伟 | | |
| 性别 | 男 | 年龄 | 40岁 |
| 单位 | 大秦铁路股份有限公司大同 | | |
| 部门 | 大同站职教科 | | |
| 联系电话 | 18103528006 | | |
| 体检日期 | 2023-09-27 | | |

尊敬的朱伟先生您好！

首先，瑞慈健康体检全体员工欢迎您的光临，并对您的信任表示衷心的感谢！

您于 2023-09-27 （体检编号：437632）完成健康检查，本机构的各科医生已根据您的体检项目及结果，汇总成此份健康体检报告，并经总检医生审核。据此提出对您健康状况的综合分析及建议。

瑞慈健康体检倡导“大健康、大康复”，提出“健康是第一财富（Rich）”的人文理念。希望您仔细阅读并妥善地保管此份健康体检报告，并认真关注报告中的提示与建议，若您对报告内容有任何疑问，可直接与瑞慈健康体检客服部联系，进一步咨询。

健康体检咨询电话：**0352-2824444**

客户服务咨询电话：**0352-2830597**
400-6112995

瑞慈健康体检报告由下列内容组成：

第一部分：主检报告

第二部分：分科分项结果

第三部分：检验报告

第四部分：附表

主检报告

检查综述

- 1、【血常规（五分类）】 血小板压积(PCT)偏高(0.312%) 平均血红蛋白含量(MCH)偏高(35.7 pg) 平均血红蛋白浓度(MCHC)偏高(365 g/L)
- 2、【尿液分析+尿沉渣】 粘液丝偏高(1 /HP)
- 3、【全腹彩超】 1.轻度脂肪肝

医生建议

【平均血红蛋白浓度(MCHC)偏高】：

- (1)供内科结合临床参考。

【血小板压积(PCT)偏高】：

- (1)血小板压积是指外周血中血小板的容积占血液容积的百分比。血小板压积偏高，如果在血小板数目正常的情况下，可不做考虑。如果血小板数目明显增高，建议往血液科进一步复查，以明确诊断。

【平均血红蛋白含量(MCH)偏高】：

- (1)供内科结合临床参考。

【粘液丝偏高】：

- (1)尿常规中粘液丝是由尿路中细胞分泌出来的，在有尿路感染时分泌会明显增多，且伴有炎症细胞的出现。
- (2)粘液丝偏高，可分为生理性偏高和病理性偏高两种，生理性偏高一般是由于喝水较少导致的尿液浓缩，一般在喝水后就能达到稀释的效果。
- (3)病理性的粘液丝偏高是由于泌尿系炎症或者是前列腺炎导致的，需要注意观察，多喝水，同时有白细胞等炎症细胞增多时，应及时服用抗感染药物治疗。如果仅有粘液丝的增多而没有白细胞等炎症细胞增多时，尿路有炎症的可能性不大。
- (4)建议平时饮食注意清淡，多喝水，少吃油腻和辛辣的食物，要注意个人清洁卫生，勤洗阴部，注意休息。

【轻度脂肪肝】：

- (1)脂肪肝是指肝脏被脂肪浸润，为一种多病因引起的获得性疾病。
- (2)脂肪肝是以肝细胞脂肪变性和脂肪蓄积为病理特征，最常见易患因素有超重或肥胖、进食油腻食物、高脂血症（尤其甘油三酯升高）、营养失调（营养过量或不足）、饮酒、高脂血症、少运动、糖耐量异常、减肥造成体重急剧下降、营养不良、中毒和药物等。
- (3)当肝内脂类（主要为甘油三酯）含量超过肝重的5%时为脂肪肝。脂肪肝是一个常见的临床现象，不是一个独立性的疾病。
- (4)值得注意的是，过多的脂肪在肝组织、肝细胞内浸润，引起肝细胞肿大，严重可致肝硬化。脂肪肝是可逆性的，合理饮食、运动及治疗后可恢复。
- (5)合理控制饮食，控制总摄入量，低盐、低脂和低糖类饮食，少吃动物内脏，多吃蔬菜水果；
- (6)控制危险因素，如控制体重、改善胰岛素抵抗、调整血脂紊乱，戒酒、戒烟，坚持长期有氧运动，加强体育锻炼；
- (7)定期复查腹部彩超、血脂、肝功能。

汇总医生： 丁昊炜

主检日期： 2023-11-11

主检医生：

分科结果

身高、体重、血压

| 项目名称 | 检查结果 | 项目名称 | 检查结果 |
|------|------------|------|------|
| 身高 | 187cm | 体重 | 73kg |
| 血压 | 115/75mmHg | | |

***小结：**

未见异常

操作员：闫辛儿 检查日期：2023-09-27 检查医生：名燕凌

内科

| 项目名称 | 检查结果 | 项目名称 | 检查结果 |
|------|---------|------|---------|
| 心率 | 90次/min | 心律 | 齐 |
| 心脏杂音 | 无 | 心界 | 正常 |
| 肺部 | 正常 | 呼吸音 | 呼吸音清 |
| 啰音 | 未闻及 | 叩诊 | 叩诊呈清音 |
| 腹部触诊 | 腹部平软 | 发育 | 正常 |
| 肝胆 | 肋下未触及 | 脾脏 | 肋下未触及 |
| 双肾 | 无叩击痛 | 肠鸣音 | 正常 |
| 营养 | 良好 | 神经系统 | 正常 |
| 生理反射 | 生理反射存在 | 病理反射 | 病理反射未引出 |
| 颅神经 | 正常 | 运动功能 | 正常 |
| 深浅感觉 | 正常 | 其它 | 无异常发现 |
| 既往史 | 无 | | |

***小结：**

未见异常

操作员：名燕凌 检查日期：2023-09-27 检查医生：名燕凌

外科（男）

| 项目名称 | 检查结果 | 项目名称 | 检查结果 |
|--------|------|-------|------|
| 皮肤 | 正常 | 甲状腺 | 无肿大 |
| 脊椎 | 无畸形 | 浅表淋巴结 | 无肿大 |
| 肛门 | 拒检 | 前列腺 | 未检 |
| 泌尿外生殖器 | 正常 | 四肢关节 | 未见异常 |
| 腹股沟 | 未见异常 | 足背动脉 | 正常 |
| 紫绀 | 无 | 色素沉着 | 无 |
| 脱毛 | 无 | 脱色 | 无 |
| 浮肿 | 无 | 皮下结节 | 无 |
| 头颅 | 正常 | 颈部 | 正常 |
| 乳腺 | 正常 | 脊柱 | 正常 |
| 直肠 | 未检 | 皮肤黄疸 | 无 |
| 四肢 | 活动正常 | 其他 | 无 |

*小结:

未见异常

操作员：谷岱清

检查日期:2023-09-27

检查医生：谷岱清

眼科

| 项目名称 | 检查结果 | 项目名称 | 检查结果 |
|-------|------|-------|------|
| 视力(左) | 1.0 | 视力(右) | 0.8 |
| 辨色力 | 正常 | 眼睑 | 正常 |
| 结膜 | 正常 | 泪器 | 正常 |
| 角膜 | 正常 | 虹膜 | 正常 |
| 瞳孔 | 正常 | 晶状体 | 正常 |
| 玻璃体 | 正常 | 眼底 | 未见异常 |

*小结:

未见异常

姓名：朱伟 性别：男 年龄：40 登记流水：2307181255 体检日期：2023-09-27

操作员：田野青 检查日期:2023-09-27 检查医生：田野青

检验报告

尿液分析+尿沉渣

| 项目名称 | 检查结果 | 单位 | 参考值 | 提示 |
|-------------|-------|------|--------------|----|
| 白细胞尿 | 0 | 个/ul | 0--13 | |
| 上皮细胞(EC) | 0 | /HP | 0--28 | |
| 管型(CAST) | 0 | 个/ul | 0--1 | |
| 霉菌(尿) | 0 | /HP | 0--0 | |
| 结晶 | 0 | /HP | 0--10 | |
| 透明度(CLA) | 清亮 | | | |
| 胆红素(BIL) | - | | 阴性 | |
| 隐血(ERY) | - | | 阴性 | |
| 小圆上皮细胞(SRC) | 0 | 个/ul | 0--0 | |
| 维生素C | - | | 阴性 | |
| 异常红细胞 | 0 | 个/ul | 0--3 | |
| 红细胞(正常) | 0 | 个/ul | 0--6 | |
| 鳞状上皮细胞 | 0 | 个/ul | 0--0 | |
| 粘液丝 | 1 | 个/ul | 0--0 | ↑ |
| 颜色(Colour) | 淡黄色 | | | |
| 尿葡萄糖(GLU) | - | | 阴性 | |
| 酮体(KET) | - | | 阴性 | |
| 比重(SG) | 1.015 | | 1.003--1.030 | |
| 酸碱度(PH) | 6.0 | | 4.5--8.0 | |
| 尿蛋白质(PRO) | - | | 阴性 | |
| 尿胆原(URO) | - | | 阴性 | |
| 亚硝酸盐(NIT) | - | | 阴性 | |
| 红细胞(尿)(RBC) | 0 | 个/ul | 0--6 | |
| 尿白细胞(LEU) | - | | 阴性 | |

*小结:

粘液丝偏高(1 /HP)

操作员：贺琰 检查日期：2023-09-27 检查医生：陈建国

血常规（五分类）

| 项目名称 | 检查结果 | 单位 | 参考值 | 提示 |
|----------------|-------|---------------------|------------|----|
| 白细胞(WBC) | 7.50 | 10 ⁹ /L | 3.5--9.5 | |
| 淋巴细胞绝对值(LY#) | 2.37 | 10 ⁹ /L | 1.1--3.2 | |
| 淋巴细胞百分比(LY%) | 31.6 | % | 20--50 | |
| 中性粒细胞绝对值(GR#) | 4.30 | 10 ⁹ /L | 1.8--6.3 | |
| 中性粒细胞百分比(GR%) | 57.2 | % | 40--75 | |
| 嗜碱性粒细胞绝对值(BA#) | 0.04 | 10 ⁹ /L | 0--0.06 | |
| 嗜碱性粒细胞百分比(BA%) | 0.6 | % | 0--1.0 | |
| 嗜酸性粒细胞绝对值(EO#) | 0.28 | 10 ⁹ /L | 0.02--0.52 | |
| 嗜酸性粒细胞百分比(EO%) | 3.8 | % | 0.4--8.0 | |
| 血小板(PLT) | 348 | 10 ⁹ /L | 125--350 | |
| 血小板分布宽度(PDW) | 16.0 | % | 15--17 | |
| 平均血小板体积(MPV) | 8.9 | fl | 6.0--14.0 | |
| 血小板压积(PCT) | 0.312 | % | 0.11--0.28 | ↑ |
| 红细胞(RBC) | 4.54 | 10 ¹² /L | 4.3--5.8 | |
| 血红蛋白 | 162 | g/L | 130--175 | |
| 红细胞压积(HCT) | 44.5 | % | 40--50 | |
| 红细胞平均体积(MCV) | 97.9 | fl | 82--100 | |
| 平均血红蛋白含量(MCH) | 35.7 | pg | 27--34 | ↑ |
| 平均血红蛋白浓度(MCHC) | 365 | g/L | 316--354 | ↑ |
| 单核细胞绝对值(MO#) | 0.51 | 10 ⁹ /L | 0.1--0.60 | |
| 单核细胞百分比(MO%) | 6.8 | % | 3--10 | |
| 红细胞分布宽度标准差 | 45.6 | fl | 35--56 | |

| | | | | |
|-------------------------|-------|--------------------|------------|--|
| (RDW-SD) | | | | |
| 红细胞分布宽度变异系数 (RDW-CV) | 12.9 | % | 10.6--16.6 | |
| 大血小板比率 | 18.7 | % | 11--45 | |
| 大血小板数目 | 65 | 10 ⁹ /L | 30--90 | |
| 未成熟粒细胞数目 | 0.08 | 10 ⁹ /L | 0--999 | |
| 未成熟粒细胞百分比 | 1.1 | % | 0--100 | |
| 有核红细胞数目 | 0.000 | 10 ⁹ /L | 0--9999 | |
| 有核红细胞百分比 | 0.00 | /100WBC | 0--9999 | |

***小结:**

血小板压积(PCT)偏高(0.312 %) 平均血红蛋白含量(MCH)偏高(35.7 pg) 平均血红蛋白浓度(MCHC)偏高(365 g/L)

操作员：乔叶 检查日期:2023-09-27 检查医生:陈建国

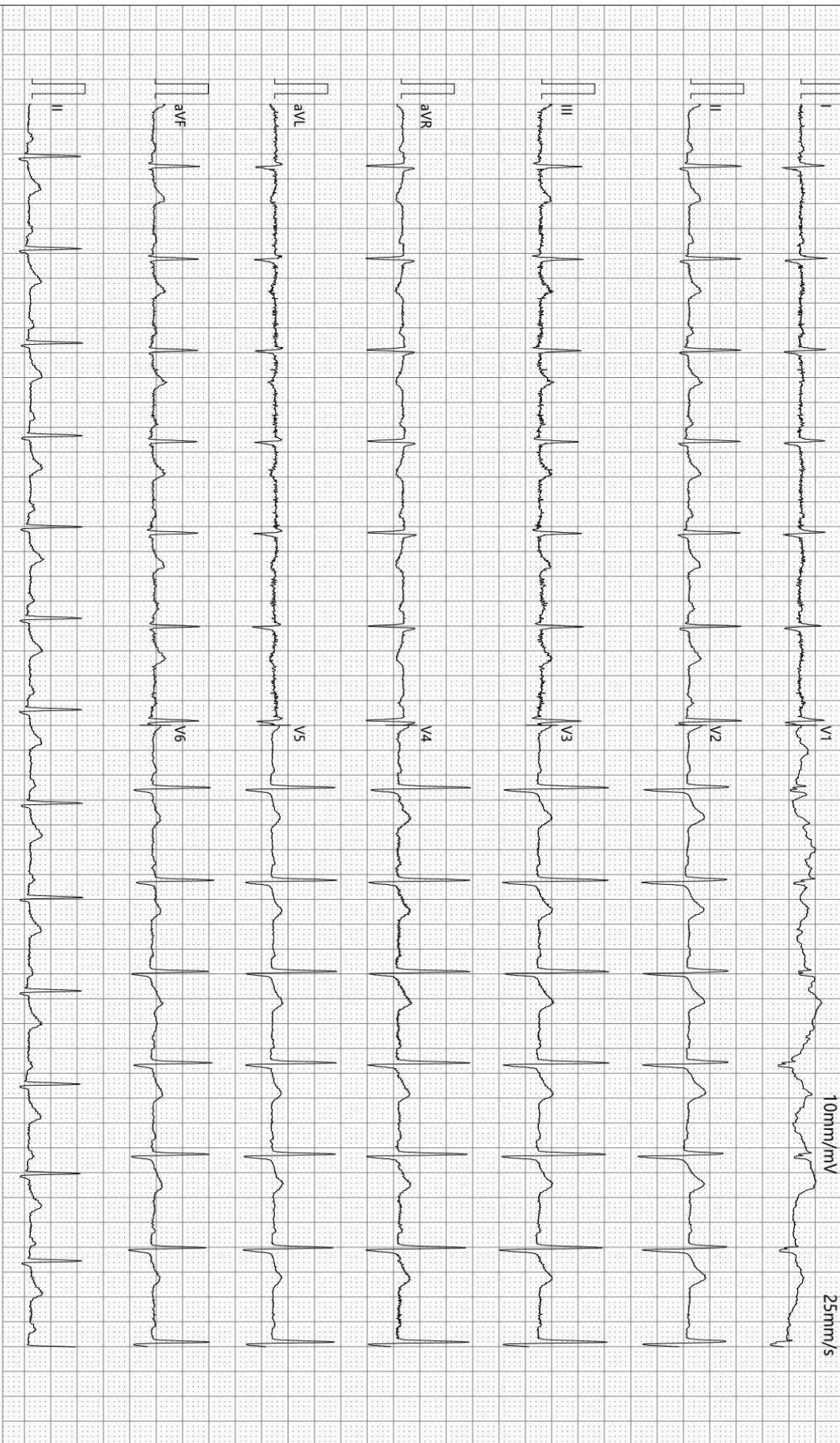
大同瑞慈康复医院 12导联心电图报告

朱伟 男 40岁 ID:2307181255 申请科室:瑞慈体检科 体检号:437632 病床号:

HR: 81bpm
QT/QTc:361/419ms
P: 107ms
P/QRS/T: 60/79/78 ↑ deg.

PR: 171ms
RV5/SV1: 1.209/0.268mV

QRS: 85ms



诊断结果:
1.窦性心律
2.正常心电图

-35Hz AC50

检查:2023-09-27 09:18:43

打印:2023-09-27 09:31:52

报告需医生确认:

张之生

SE-1515 V1.40 SEMIP V1.90

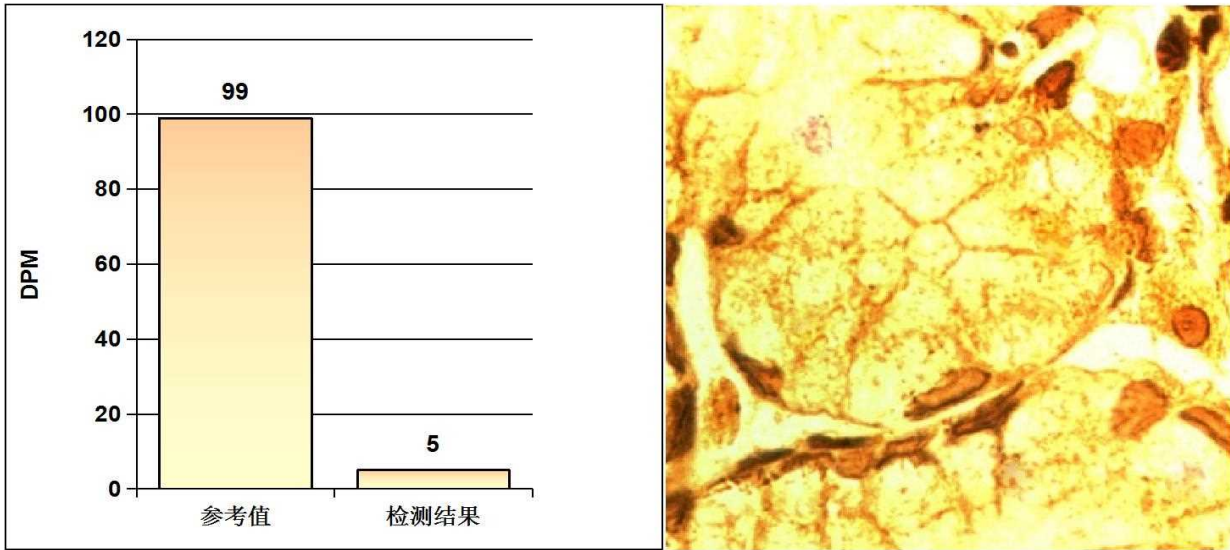
仅供临床参考

大同瑞慈康复医院

¹⁴C呼气试验检验报告

| | | | | | |
|------|-----|------|--------------------|----|------------|
| 姓名 | 朱伟 | 年龄 | 40 | 性别 | 男 |
| 住院号 | 0 | 日期 | 2023/9/27 10:31:56 | 电话 | 0 |
| 送检医生 | 曹居杰 | 样品编号 | 6487 | 编号 | 2307181255 |

¹⁴C呼气试验



阳性参考值 (Disintegrations Per Minute(DPM)):

| | | |
|-------|-------------------|--------|
| DPM值: | dpm > 2499 | 阳性++++ |
| | 1499 < dpm ≤ 2499 | 阳性+++ |
| | 499 < dpm ≤ 1499 | 阳性++ |
| | 149 < dpm ≤ 499 | 阳性+ |
| | dpm ≤ 99 | 阴性 |
| | 99 < dpm ≤ 149 | 不确定 |

检测结果: **dpm= 5** **阴性**

医生建议: 注意保持健康及规律饮食

温馨提示: 您本次检测的结果为阴性

检测医生: 曹居杰

DR 诊断图文报告

流水号: 2307181255

影像号: DX20230927066

姓名: 朱伟

年龄: 40 岁

性别: 男

检查设备: 西门子数字 X 线摄影

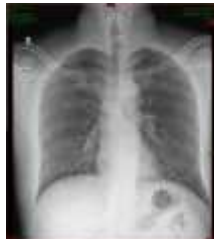体检号: 437632

申请医院: 本院

体检科室: 体检科

检查部位: 胸部正位片

经典图像:



影像所见:

胸廓对称。气管居中，纵隔无移位。双肺野清晰。肺门影未见增大。心脏大小、形态正常。双膈面光滑，肋膈角锐利。

影像诊断:

胸部平片未见异常。

报告医师: 李贵

检查日期: 2023-09-27

审核医师: 李贵

报告日期: 2023-09-27

超声诊断图文报告

流水号: 2307181255

影像号: 1406531

姓名: 朱伟

年龄: 40 岁

性别: 男

检查设备: Vivid E95

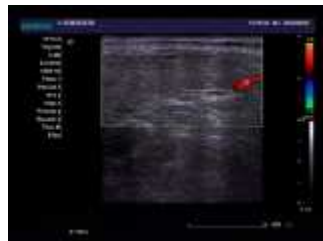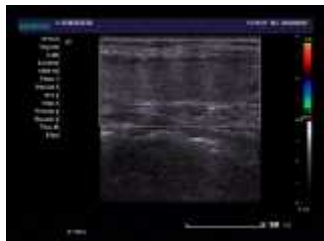体检号: 437632

申请医院: 本院

体检科室: 体检科

检查部位: 甲状腺彩超

经典图像:



影像所见:

甲状腺双侧叶形态正常, 包膜完整, 实质回声均匀, CDFI: 未见异常血流信号。
双侧颈部未见明显肿大淋巴结。

影像诊断:

甲状腺双侧叶未见异常

报告医师: 李菊蓉

检查日期: 2023-09-27

审核医师: 李菊蓉

报告日期: 2023-09-27

超声诊断图文报告

流水号: 2307181255

影像号: 1406533

姓名: 朱伟

年龄: 40 岁

性别: 男

检查设备: Vivid E95

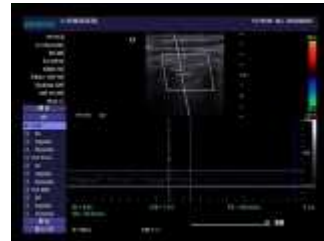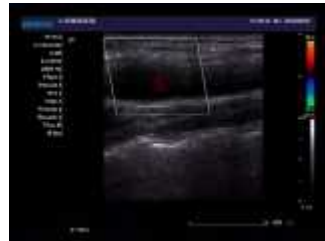体检号: 437632

申请医院: 本院

体检科室: 体检科

检查部位: 颈部血管彩超

经典图像:



影像所见:

右锁骨下动脉起始处、双侧颈总动脉、颈内、颈外动脉起始段内中膜不增厚, 内壁欠光滑, 管壁未见明确强回声斑。CDFI: 血流充盈好。PW: 频谱形态正常。

双侧椎动脉走行正常, 椎动脉内径正常, 管壁不厚, 管腔内为无回声, CDFI: 血流充盈好。PW: 频谱正常。

| | 内径 mm | 流速 cm/s | RI |
|-------|-------|---------|------|
| 左侧椎动脉 | 3.5 | 47.5 | 0.50 |
| 右侧椎动脉 | 3.6 | 40.5 | 0.42 |

影像诊断:

双侧颈动脉、椎动脉未见明显异常

报告医师: 李菊蓉

检查日期: 2023-09-27

审核医师: 李菊蓉

报告日期: 2023-09-27

超声诊断图文报告

流水号: 2307181255

影像号: 1406535

姓名: 朱伟

年龄: 40 岁

性别: 男

检查设备: Vivid E95

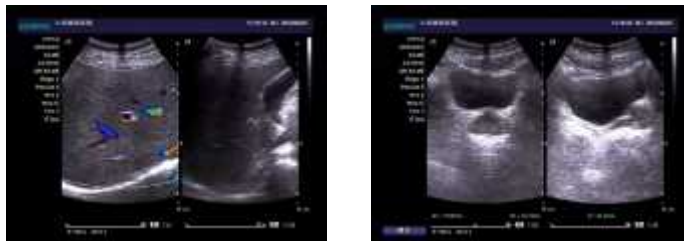体检号: 437632

申请医院: 本院

体检科室: 体检科

检查部位: 全腹彩超

经典图像:



影像所见:

肝脏大小形态正常, 包膜光滑完整, 实质回声细腻、增强, 肝内管道系统走行欠清晰, 门静脉及肝内胆管不扩张。
胆囊大小形态正常, 壁不厚、光滑, 囊内透声好, 肝外胆管不扩张。
胰腺大小形态正常, 实质回声均匀, 主胰管不扩张。
脾脏大小形态正常, 实质回声均匀, 脾门静脉不宽。
双肾大小形态正常, 皮髓质分界清晰, 集合系统未见分离, 双侧输尿管未见扩张。
膀胱充盈尚可, 壁光滑, 内清晰。
前列腺形态正常, 大小约 3.1*2.4*2.4cm, 实质回声欠均匀。

影像诊断:

1. 轻度脂肪肝

报告医师: 李菊蓉

检查日期: 2023-09-27

审核医师: 李菊蓉

报告日期: 2023-09-27