



2307180843

大同瑞慈健康体检

报 告 册

体检编号	437378	工号	459
姓名	冀增彬		
性别	男	年龄	59岁
单位	大秦铁路股份有限公司大同		
部门	大同站大同东站		
联系电话	13473327426		
体检日期	2023-09-18		

尊敬的冀增彬先生您好！

首先，瑞慈健康体检全体员工欢迎您的光临，并对您的信任表示衷心的感谢！

您于 2023-09-18 （体检编号：437378）完成健康检查，本机构的各科医生已根据您的体检项目及结果，汇总成此份健康体检报告，并经总检医生审核。据此提出对您健康状况的综合分析及建议。

瑞慈健康体检倡导“大健康、大康复”，提出“健康是第一财富（Rich）”的人文理念。希望您仔细阅读并妥善地保管此份健康体检报告，并认真关注报告中的提示与建议，若您对报告内容有任何疑问，可直接与瑞慈健康体检客服部联系，进一步咨询。

健康体检咨询电话：**0352-2824444**

客户服务咨询电话：**0352-2830597**

400-6112995

瑞慈健康体检报告由下列内容组成：

第一部分：主检报告

第二部分：分科分项结果

第三部分：检验报告

第四部分：附表

主检报告

检查综述

- 1、【血常规（五分类）】 平均血红蛋白浓度(MCHC)偏高(360 g/L)
- 2、【颈部血管彩超】 右侧颈总动脉、右锁骨下动脉斑块形成
- 3、【全腹彩超】 前列腺囊肿

医生建议

【平均血红蛋白浓度(MCHC)偏高】：

- (1) 供内科结合临床参考。

【右侧颈总动脉、右锁骨下动脉斑块形成】：

- (1) 建议心血管内科诊断治疗，定期复查。

【前列腺囊肿】：

- (1) 前列腺囊肿多发生于成年人，糖尿病患者更易发生。
- (2) 临床表现排尿梗阻或大便梗阻，排尿梗阻常会引起急性尿潴留。
- (3) 有时从尿道流出浓性分泌物，指肛诊检查可触及前列腺有波动感，但常在后期方可出现。偶有脓肿破入尿道、直肠、会阴或膀胱周围间隙，引起结缔组织炎。但有的病人可能无发热，主要表现下尿路梗阻，不少病人并有附睾、睾丸炎等。
- (4) 如果出现临床症状，如阻塞性尿潴留、尿频、尿急、尿痛等，建议往泌尿科治疗。无临床症状者，可暂不用处理，定期往泌尿外科复查。

汇总医生： 丁昊炜

主检日期： 2023-11-11

主检医生：

分科结果

检验报告

尿液分析+尿沉渣

项目名称	检查结果	单位	参考值	提示
白细胞尿	0	个/ul	0--13	
上皮细胞(EC)	0	/HP	0--28	
管型(CAST)	0	个/ul	0--1	
霉菌(尿)	0	/HP	0--0	
结晶	0	/HP	0--10	
透明度(CLA)	清亮			
胆红素(BIL)	-		阴性	
隐血(ERY)	-		阴性	
小圆上皮细胞(SRC)	0	个/ul	0--0	
维生素C	-		阴性	
异常红细胞	0	个/ul	0--3	
红细胞(正常)	0	个/ul	0--6	
鳞状上皮细胞	0	个/ul	0--0	
粘液丝	0	个/ul	0--0	
颜色(Colour)	淡黄色			
尿葡萄糖(GLU)	-		阴性	
酮体(KET)	-		阴性	
比重(SG)	1.015		1.003--1.030	
酸碱度(PH)	6.5		4.5--8.0	
尿蛋白质(PRO)	-		阴性	
尿胆原(URO)	-		阴性	
亚硝酸盐(NIT)	-		阴性	
红细胞(尿)(RBC)	0	个/ul	0--6	
尿白细胞(LEU)	-		阴性	

*小结:

未见异常

操作员：贺琰 检查日期：2023-09-18 检查医生：陈建国

血常规（五分类）

项目名称	检查结果	单位	参考值	提示
白细胞(WBC)	7.96	10 ⁹ /L	3.5--9.5	
淋巴细胞绝对值(LY#)	1.93	10 ⁹ /L	1.1--3.2	
淋巴细胞百分比(LY%)	24.2	%	20--50	
中性粒细胞绝对值(GR#)	5.40	10 ⁹ /L	1.8--6.3	
中性粒细胞百分比(GR%)	68.0	%	40--75	
嗜碱性粒细胞绝对值(BA#)	0.02	10 ⁹ /L	0--0.06	
嗜碱性粒细胞百分比(BA%)	0.2	%	0--1.0	
嗜酸性粒细胞绝对值(EO#)	0.17	10 ⁹ /L	0.02--0.52	
嗜酸性粒细胞百分比(EO%)	2.1	%	0.4--8.0	
血小板(PLT)	224	10 ⁹ /L	125--350	
血小板分布宽度(PDW)	16.5	%	15--17	
平均血小板体积(MPV)	10.1	fl	6.0--14.0	
血小板压积(PCT)	0.226	%	0.11--0.28	
红细胞(RBC)	5.16	10 ¹² /L	4.3--5.8	
血红蛋白	166	g/L	130--175	
红细胞压积(HCT)	46.2	%	40--50	
红细胞平均体积(MCV)	89.5	fl	82--100	
平均血红蛋白含量(MCH)	32.2	pg	27--34	
平均血红蛋白浓度(MCHC)	360	g/L	316--354	↑
单核细胞绝对值(MO#)	0.44	10 ⁹ /L	0.1--0.60	
单核细胞百分比(MO%)	5.5	%	3--10	
红细胞分布宽度标准差	42.8	fl	35--56	

(RDW-SD)				
红细胞分布宽度变异系数 (RDW-CV)	13.0	%	10.6--16.6	
大血小板比率	27.5	%	11--45	
大血小板数目	62	10 ⁹ /L	30--90	
未成熟粒细胞数目	0.04	10 ⁹ /L	0--999	
未成熟粒细胞百分比	0.5	%	0--100	
有核红细胞数目	0.000	10 ⁹ /L	0--9999	
有核红细胞百分比	0.00	/100WBC	0--9999	

***小结:**

平均血红蛋白浓度(MCHC)偏高(360 g/L)

操作员：范锐洋 检查日期:2023-09-18 检查医生:陈建国

大同瑞慈康复医院 12导联心电图报告

冀增彬

男

59岁

ID:2307180843

申请科室:瑞慈体检科

体检号:437378

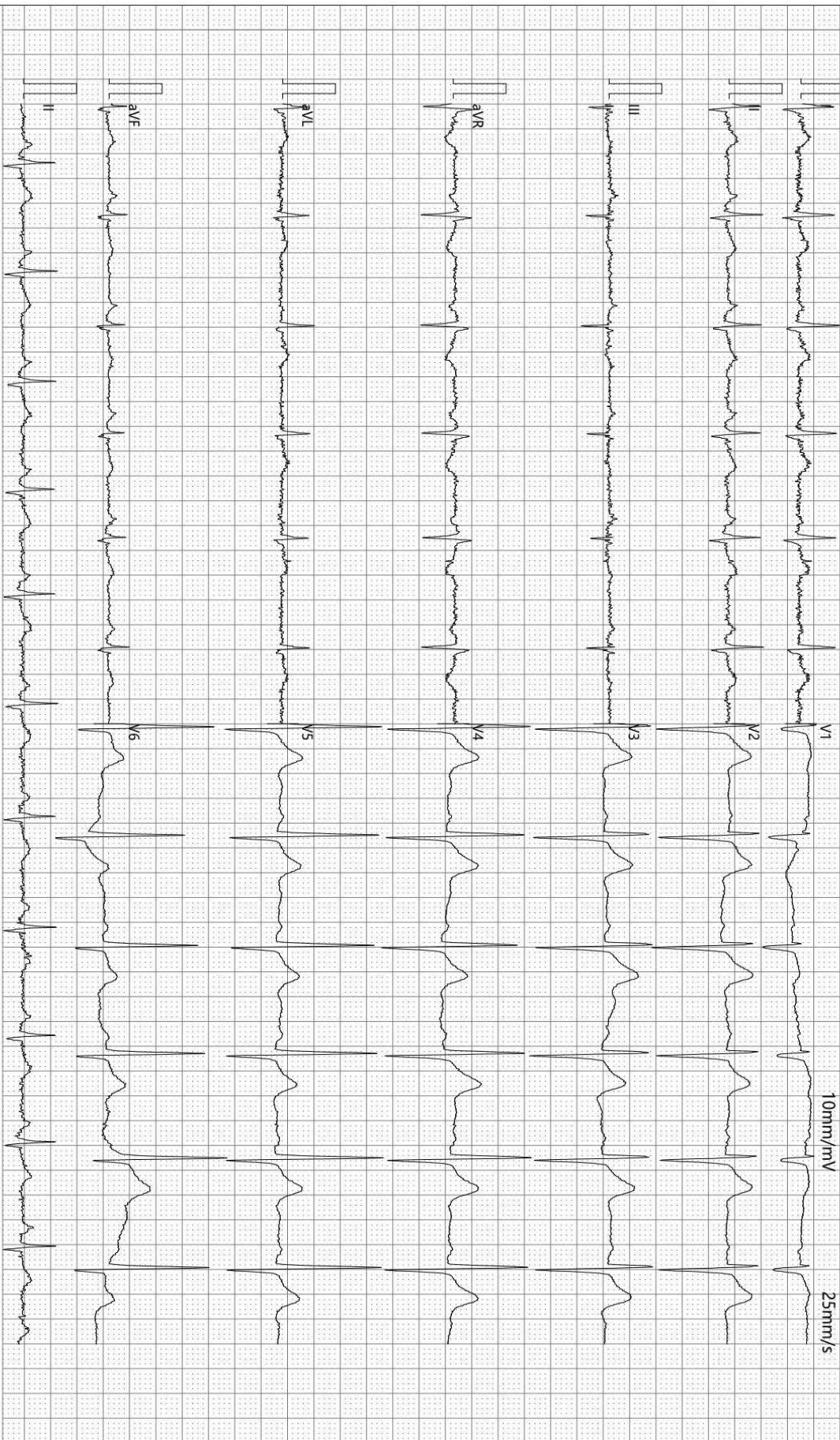
病床号:

HR: 68bpm
QT/QTc:440/468ms

P: 102ms
P/QRS/T: 71/-6/39deg.

PR: 142ms
RV5/SV1: 1.920/0.507mV

QRS: 100ms



诊断结果:

- 1.窦性心律
- 2.正常心电图

报告需医生确认:

张之生

SEMIP V1.90

仅供临床参考

-35Hz AC50

检查:2023-09-18 09:26:20

打印:2023-09-18 09:32:08

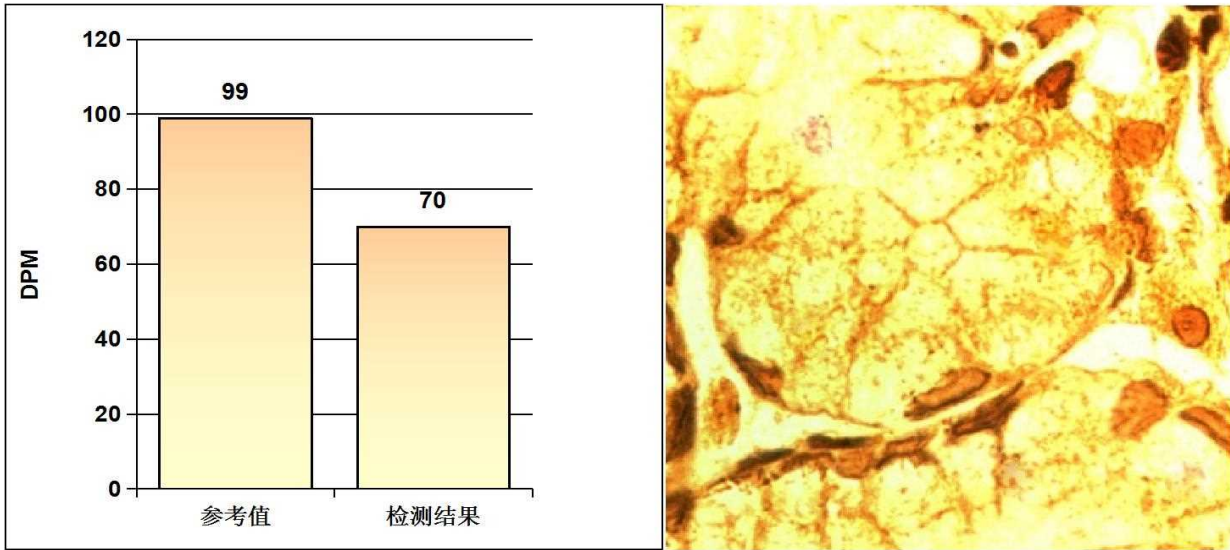
SE-1515 V1.40

大同瑞慈康复医院

¹⁴C呼气试验检验报告

姓名	冀增彬	年龄	59	性别	男
住院号	0	日期	2023/9/18 9:51:18	电话	0
送检医生	曹居杰	样品编号	6088	编号	2307180843

¹⁴C呼气试验



阳性参考值 (Disintegrations Per Minute(DPM)):

DPM值:	dpm > 2499	阳性++++
	1499 < dpm ≤ 2499	阳性+++
	499 < dpm ≤ 1499	阳性++
	149 < dpm ≤ 499	阳性+
	dpm ≤ 99	阴性
	99 < dpm ≤ 149	不确定

检测结果: **dpm= 70** **阴性**

医生建议: 注意保持健康及规律饮食

温馨提示: 您本次检测的结果为阴性

检测医生: 曹居杰

DR 诊断图文报告

流水号: 2307180843

影像号: DX20230918027

姓名: 冀增彬

年龄: 59 岁

性别: 男

检查设备: 西门子数字 X 线摄影

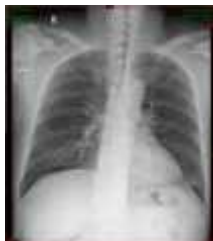体检号: 437378

申请医院: 本院

体检科室: 体检科

检查部位: 胸部正位片

经典图像:



影像所见:

胸廓对称。气管居中，纵隔无移位。双肺野清晰。肺门影未见增大。心脏大小、形态正常。双膈面光滑，肋膈角锐利。

影像诊断:

胸部平片未见异常。

报告医师: 李贵

检查日期: 2023-09-18

审核医师: 李贵

报告日期: 2023-09-18

超声诊断图文报告

流水号: 2307180843

影像号: 1397701

姓名: 冀增彬

年龄: 59 岁

性别: 男

检查设备: Vivid E95

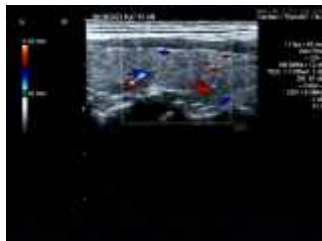
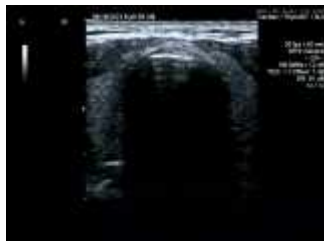体检号: 437378

申请医院: 本院

体检科室: 体检科

检查部位: 甲状腺彩超

经典图像:



影像所见:

甲状腺双侧叶形态正常, 包膜完整, 实质回声均匀, CDFI: 未见异常血流信号。
双侧颈部未见明显肿大淋巴结。

影像诊断:

甲状腺双侧叶未见异常

报告医师: 李菊蓉

检查日期: 2023-09-18

审核医师: 李菊蓉

报告日期: 2023-09-18

超声诊断图文报告

流水号: 2307180843

影像号: 1397862

姓名: 冀增彬

年龄: 59 岁

性别: 男

检查设备: Vivid E95

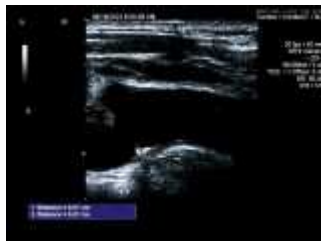
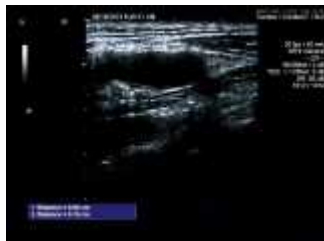体检号: 437378

申请医院: 本院

体检科室: 体检科

检查部位: 颈部血管彩超

经典图像:



影像所见:

右侧颈总动脉探及数个混合回声斑, 大者位于颈总动脉膨大处, 大小约 9.0*1.5mm; 右锁骨下动脉起始处探及混合回声斑, 大小约 5.7*2.7mm; 左侧颈总动脉、双侧颈内、颈外动脉起始段内中膜不增厚, 内壁欠光滑, 管壁未见明确强回声斑。CDFI: 血流充盈好。PW: 频谱形态正常。

双侧椎动脉走行正常, 椎动脉内径正常, 管壁不厚, 管腔内为无回声, CDFI: 血流充盈好。PW: 频谱正常。

影像诊断:

右侧颈总动脉、右锁骨下动脉斑块形成

报告医师: 李菊蓉

检查日期: 2023-09-18

审核医师: 李菊蓉

报告日期: 2023-09-18

超声诊断图文报告

流水号: 2307180843

影像号: 1397864

姓名: 冀增彬

年龄: 59 岁

性别: 男

检查设备: Vivid E95

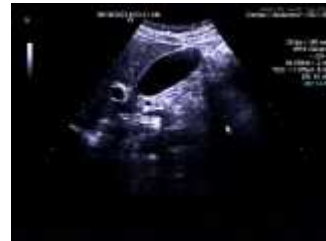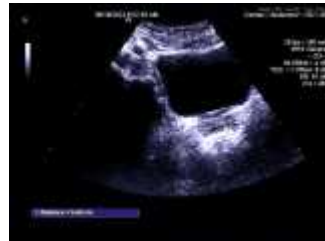
体检号: 437378

申请医院: 本院

体检科室: 体检科

检查部位: 全腹彩超

经典图像:



影像所见:

肝脏大小形态正常, 包膜光滑完整, 实质回声均匀, 肝内管道系统走行清晰, 门静脉及肝内胆管不扩张。

胆囊大小形态正常, 壁不厚、光滑, 囊内透声好, 肝外胆管不扩张。

胰腺大小形态正常, 实质回声均匀, 主胰管不扩张。

脾脏大小形态正常, 实质回声均匀, 脾门静脉不宽。

双肾大小形态正常, 皮髓质分界清晰, 集合系统未见分离, 双侧输尿管未见扩张。

膀胱充盈尚可, 壁光滑, 内清晰。

前列腺大小形态正常, 实质回声欠均匀, 内可见大小约 0.5*0.4cm 囊性结构。

影像诊断:

前列腺囊肿

报告医师: 李菊蓉

检查日期: 2023-09-18

审核医师: 李菊蓉

报告日期: 2023-09-18