



2307150521

# 大同瑞慈健康体检

## 报 告 册

体检编号	437009	工号	437009
姓名	付斌		
性别	男	年龄	48岁
单位	铁路电务段		
部门	铁路电务段		
联系电话	18035207611		
体检日期	2023-11-25		

尊敬的付斌先生您好！

首先，瑞慈健康体检全体员工欢迎您的光临，并对您的信任表示衷心的感谢！

您于 2023-11-25 （体检编号：437009）完成健康检查，本机构的各科医生已根据您的体检项目及结果，汇总成此份健康体检报告，并经总检医生审核。据此提出对您健康状况的综合分析及建议。

瑞慈健康体检倡导“大健康、大康复”，提出“健康是第一财富（Rich）”的人文理念。希望您仔细阅读并妥善地保管此份健康体检报告，并认真关注报告中的提示与建议，若您对报告内容有任何疑问，可直接与瑞慈健康体检客服部联系，进一步咨询。

健康体检咨询电话：**0352-2824444**

客户服务咨询电话：**0352-2830597**

**400-6112995**

瑞慈健康体检报告由下列内容组成：

第一部分：主检报告

第二部分：分科分项结果

第三部分：检验报告

第四部分：附表

## 主检报告

### 检查综述

- 【头、颈部血管 CTA】 右侧颈内动脉海绵窦段局限性轻度狭窄
- 【心电图】 1. 窦性心律 2. T 波改变结合临床
- 【C14 检测幽门螺杆菌】 阳性++

### 医生建议

【右侧颈内动脉海绵窦段局限性轻度狭窄】：

(1) 建议心血管内科诊断治疗。

【T 波改变】：

(1) 可见于心肌劳损，电解质混乱及神经调节异常，如疲劳，精神紧张等，往心血管内科咨询，进一步查找病因及治疗。

【呼气试验检验报告阳性++】：

(1) 提示幽门螺旋杆菌（HP）感染。幽门螺旋杆菌是慢性活动性胃炎的病原菌，是消化道溃疡和胃癌等疾病的重要致病因子。

(2) 没有临床症状者（如中上腹不适、饱胀、反酸、恶心等），可暂不进行抗 HP 治疗。如果是 HP 感染的消化性溃疡、慢性胃炎、早期胃癌切除后和需要长期服用非甾体类抗炎药物（如阿司匹林）者，应在专科医生指导下进行抗 HP 治疗。

(3) 建议您先进行胃镜检查，或往消化内科咨询，再决定是否进行根除治疗。

汇总医生： 樊兴国

主检日期： 2023-11-27

主检医生：

分科结果

检验报告

# 大同瑞慈康复医院 12导联心电图报告

付斌 男 48岁 体检号:437009 病床号:

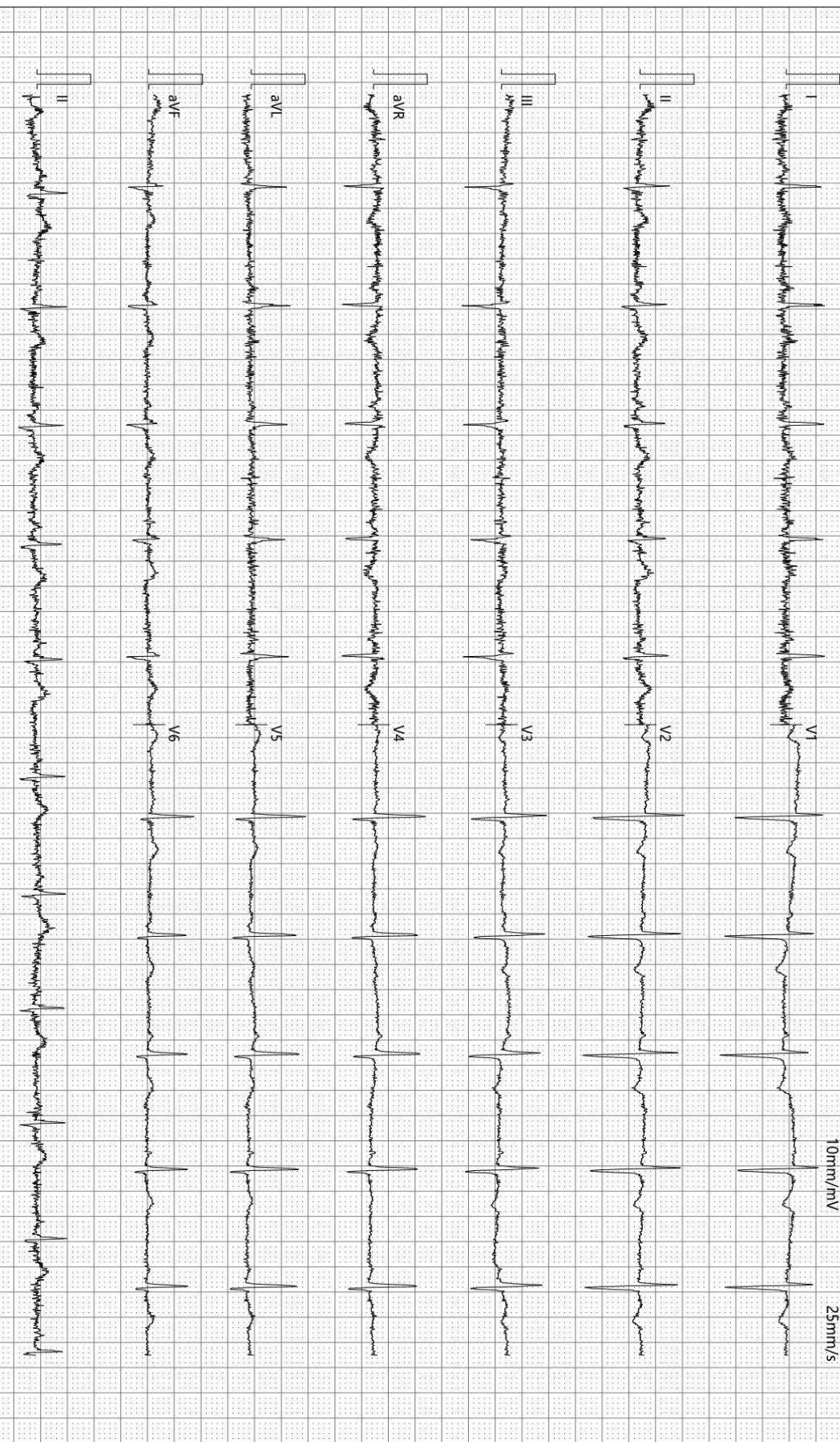
诊断结果:

- 1.窦性心律
- 2.T波改变结合临床

诊断医生:

张之生

HR : 65bpm [60~100bpm]  
 P : 117f ms [0~110ms]  
 PR : 164ms [120~200ms]  
 QRS : 82ms [60~100ms]  
 QT/QTc : 389/406ms [320~440/0~450ms]  
 P/QRS/T : 37/-17/45deg [0~75/-30~90/0~75deg]  
 RV5/SV1 : 0.903/1.147mV [0.0~2.5/0.0~2.0mV]



检查时间:2023-11-25 11:06:22

诊断时间:2023-11-25 11:17:09

SEMIP V1 90

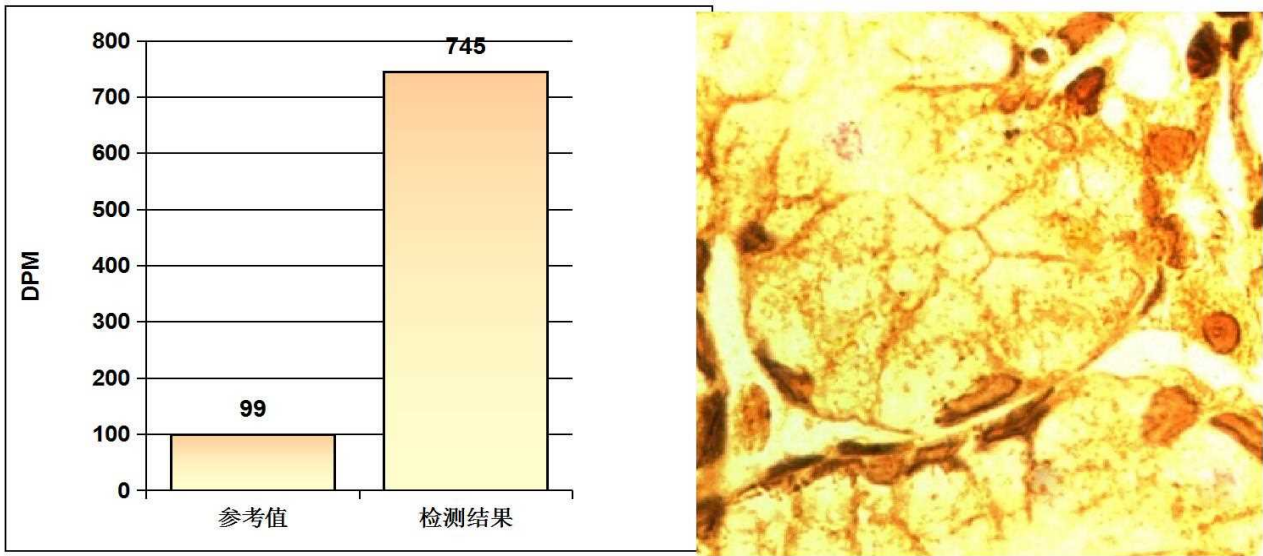
仅供临床参考

# 大同瑞慈康复医院

## <sup>14</sup>C呼气试验检验报告

姓名	付斌-T	年龄	48	性别	男
住院号	0	日期	2023/11/26 8:40:36	电话	0
送检医生	曹居杰	样品编号	8119	编号	2307150521

### <sup>14</sup>C呼气试验



### 阳性参考值 (Disintegrations Per Minute(DPM)):

DPM值:	dpm > 2499	阳性++++
	1499 < dpm ≤ 2499	阳性+++
	499 < dpm ≤ 1499	阳性++
	149 < dpm ≤ 499	阳性+
	dpm ≤ 99	阴性
	99 < dpm ≤ 149	不确定

检测结果: **dpm= 745**      **阳性++**

医生建议: 请接受正规的根除幽门螺杆菌(HP)的治疗, 并在治疗结束后一个月内复查; 注意保持健康及规律饮食!

温馨提示: 您本次检测的结果为阳性

检测医生: \_\_\_\_\_ 曹居杰

流水号: 2307150521

影像号: CT20231125143

姓名: 付斌

年龄: 48 岁

性别: 男

检查设备:

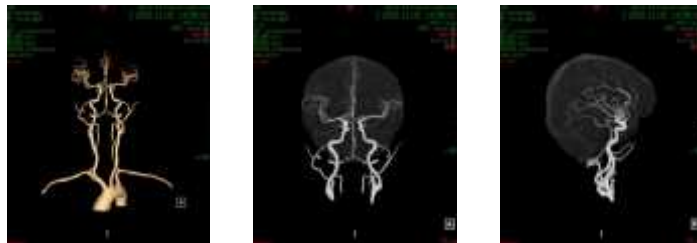体检号: 437009

申请医院: 本院

体检科室: 体检科

检查部位: 头、颈部血管 CTA

经典图像:



影像所见:

右侧颈内动脉海绵窦段管壁可见钙化斑块, 管腔局限性轻度狭窄。双侧颈总动脉、颈外、左侧颈内动脉管壁光滑, 管腔通畅, 未见狭窄及闭塞。

双侧大脑前动脉、大脑中动脉显示清楚, 管壁光滑, 管腔通畅, 未见狭窄及闭塞。

双侧椎动脉、基底动脉及大脑后动脉显示清楚, 管壁光滑, 管腔通畅, 未见狭窄及闭塞。颅内未见异常血管影。

影像诊断:

右侧颈内动脉海绵窦段局限性轻度狭窄

报告医师: 张剑峰

检查日期: 2023-11-25

审核医师: 叶道斌

报告日期: 2023-11-25