



2307120772

大同瑞慈健康体检

报 告 册

体检编号	436856	工号	270
姓名	杨翠英		
性别	女	年龄	58岁
单位	大同市税务局		
部门	大同市税务局		
联系电话	13835298616		
体检日期	2023-12-01		

尊敬的 杨翠英女士 您好！

首先，瑞慈健康体检全体员工欢迎您的光临，并对您的信任表示衷心的感谢！

您于 2023-12-01 （体检编号：436856）完成健康检查，本机构的各科医生已根据您的体检项目及结果，汇总成此份健康体检报告，并经总检医生审核。据此提出对您健康状况的综合分析及建议。

瑞慈健康体检倡导“大健康、大康复”，提出“健康是第一财富（Rich）”的人文理念。希望您仔细阅读并妥善地保管此份健康体检报告，并认真关注报告中的提示与建议，若您对报告内容有任何疑问，可直接与瑞慈健康体检客服部联系，进一步咨询。

健康体检咨询电话：**0352-2824444**

客户服务咨询电话：**0352-2830597**
400-6112995

瑞慈健康体检报告由下列内容组成：

第一部分：主检报告

第二部分：分科分项结果

第三部分：检验报告

第四部分：附表

主检报告

检查综述

- 1、【身高、体重、血压】（1）血压 157/78：本次测量收缩期血压偏高
- 2、【内科】（1）心脏杂音：主动脉瓣区，二尖瓣区均可闻及 2 级收缩期杂音
- 3、【血 HP 检测】幽门螺旋杆菌抗体检测(阳性 (+))
- 4、【生殖道微生态】上皮细胞(白带)++/HP G-杆菌+
- 5、【血脂四项】动脉硬化指数偏高(4.11) 总胆固醇(CHOL)偏高(7.47 mmol/L) 甘油三脂(TG)偏高(2.32 mmol/L) 低密度脂蛋白(LDL)偏高(4.85 mmol/L)
- 6、【尿液分析+尿沉渣】鳞状上皮细胞偏高(3 /HP)
- 7、【妇科内诊】（1）宫颈那囊 宫颈肥大
- 8、【经颅多普勒】结论：椎-基底动脉血流速度增快
- 9、【心脏彩超】1.左室舒张功能减低 2.二尖瓣轻度返流
- 10、【颈部血管彩超】1.双侧颈总动脉斑块形成 2.左侧颈总动脉窦部前壁内中膜增厚
- 11、【乳腺彩超】1.右侧乳腺结节 BI-RADS 3 级 2.左侧乳腺结节 BI-RADS 2 级 3.左侧乳腺乳导管扩张
- 12、【口腔科】（1）右上第三磨牙 右下第三磨牙 龋齿 （2）牙龈萎缩 牙龈色红，探之出血
（3）牙周：牙结石
- 13、【动脉硬化检测】1.2 级高血压 2.外周动脉僵硬度增高
- 14、【眼科】（1）镜 0.5 （2）镜 0.5
- 14、【人乳头瘤病毒检查(HPV)】 HPV 低危亚型 81(阳性(+))

医生建议

【本次测量收缩期血压偏高】：

- (1)所谓单纯收缩期高血压，顾名思义是指一个人的舒张压（即低压）不高，仅仅是收缩压（即高压）超过正常范围。
- (2)单纯收缩期高血压标准为收缩压在 140mmHg 以上，舒张压为 90mmHg 以下。如果收缩压在 140-149mmHg，又称单纯收缩期临界高血压。由于单纯收缩期高血压大部分发生在 60 岁以上的老年人，故又称老年单纯收缩期高血压。
- (3)当病人患动脉硬化、甲状腺功能亢进、主动脉关闭不全、体循环动静脉瘘、动脉导管未闭及原因不明的高动力循环状态时，也常伴有收缩期高血压，但这些不包括在单纯收缩期高血压范围内。
- (4)劳逸结合，保持良好身心状态。避免各种诱因：如情绪低落、紧张等。改进生活方式，适当低盐、低脂、低胆固醇饮食，戒烟酒。必要时心血管专科诊治，定期复诊。
- (5)平时应低盐（每天 5~10g）、低脂饮食（少吃动物脂肪与内脏）；忌烟限酒。遵照医嘱坚持服药，定期测量血压，宜控制在 140/90mmHg 以下，若合并有糖尿病和肾病，要把血压控制在 130/80mmHg 以下。
- (6)血压到正常水平时，说明此时选用的降压药和治疗方案基本合适，但并不意味着高血压已被“治愈”，应坚持治疗。若盲目自行停药或间断服药，常会使血压波动很大，而加重心、脑、肾和血管的损害。

【收缩期杂音】：

- (1)心脏杂音是有别于平常所能听到的正常心音之外，在收缩期或者是舒张期形成的能听到的心脏声音就叫心脏杂音。

(2)心脏杂音从出现的时间大致分为两种，一是出现在心脏收缩期间，以吹风样声音为特征，称为收缩期杂音；二是出现在心脏舒张期间，以隆隆样声音为特征，称为舒张期杂音。

(3)心脏杂音在进行心脏听诊检查时可以听到。声音的强度可分为6级。1-2级杂音大部分属于生理性杂音，临床上没有实际意义，本身没有器质性心脏结构改变，完善心脏超声检查后无阳性结果，可无需治疗。

(4)3级以上杂音一般都是病理性杂音，很多都是因为患有器质性心脏疾病所致，如风湿性心脏病、高心病等都有可能引起这种表现。

(5)多数心脏杂音多伴随心脏器质性结构的改变，如先天性心脏病的房间隔缺损、室间隔缺损、动脉导管未闭、狭窄瓣膜疾病的二尖瓣狭窄、二尖瓣关闭不全等疾病，这些疾病多数情况下是需要治疗的。

【幽门螺旋杆菌抗体检测阳性】：

(1)建议往消化内科进一步诊断治疗，定期复查。

(2)幽门螺杆菌（Hp）感染是慢性胃炎、消化性溃疡的主要病因，也是非贲门胃癌的一个明确致病因子。Hp在普通人中的感染率为35%—87%，在胃炎和胃溃疡患者中的感染率超过90%。

(3)建议以下4类人群在消化内科医生的指导下接受根除Hp的治疗：消化性溃疡患者，以及有并发症（消化道出血、穿孔等）或接受过胃部手术的患者、低度恶性的胃黏膜相关淋巴样组织淋巴瘤患者、萎缩性胃炎患者、一级亲属（父母、兄弟姐妹）中有胃癌患者的Hp感染者。

(4)幽门螺杆菌（Hp）主要通过“人—人”、“粪—口”传播，Hp感染在家庭内有明显的聚集现象。如父母若感染了Hp，其子女感染的机会要比一般家庭高得多。因此，若家庭成员中有Hp感染者，用餐时最好采用“分食制”。

【上皮细胞(白带)++/HP】：

(1)在生理情况下，阴道内的细胞新陈代谢会正常脱落，在取标本的时候会取到有脱落的上皮细胞，镜检时就会发现阳性，这属于正常的现象。如果同时阴道分泌物检查发现有病原菌感染的情况，建议往妇科进一步诊断治疗。

【G-杆菌+】：

(1)阴道微生物学检查是用于提示除阴道的正常菌群之外，可致病的菌群类别判断，用于临床治疗指导。

【总胆固醇(CHOL)偏高】：

(1)总胆固醇是脂质的主要成分之一，其数量受年龄、家族、性别、饮食、遗传等多种因素影响。总胆固醇对人体生长发育以及新陈代谢有重要的作用，正常值是2.59-5.20mmol/L。

(2)总胆固醇升高后，会增加类脂物质的堆积，会产生更多的血管斑块，进而增加心脑血管疾病的风险。大于5.21-5.69mmol/L是胆固醇的临界偏高，即使是一个完全健康的人，只要总胆固醇>7.2mmol/L或低密度脂蛋白>4.9mmol/L，未来发生心脑血管的风险就明显增高，应该马上治疗。

(3)总胆固醇升高根据病因可分为两大类：一是原发性，是由于遗传因素缺陷所致，另一种是继发性，可引起其升高的疾病主要有糖尿病、高血压、甲减、肝肾疾病等。

(4)降低总胆固醇的治疗中，原发性偏高应积极应用降脂药，曾经选择他汀类药物，胆固醇任不能达标的，可联合用药（如依折麦布等）。

(5)如果总胆固醇偏高，且患者有糖尿病、高血压、甲减、肝肾疾病或者已经发生心脑血管疾病的人更应积极用药，控制降低疾病风险。

(6)戒烟，增强运动，采用低脂、低糖饮食，少食富含脂肪、胆固醇及饱和脂肪酸的食物，多进食蔬菜、水果、豆制品、粗粮、鱼和高纤维食品。

(7)必要时在医师指导下使用降脂药物治疗，并前往内分泌科复诊。

【动脉硬化指数偏高】：

(1)动脉硬化指数偏高，提示动脉硬化的风险性会更高，也就是心脑血管疾病的发病率会相对较高。建议控制血脂、血糖，少吃油腻食物，多吃蔬菜水果，加强锻炼，减轻体重。

【甘油三脂(TG)偏高】：

(1)甘油三酯是甘油和脂肪酸所构成的有机化合物，甘油三酯测定是脂类代谢的重要指标之一。

(2)甘油三酯增高与冠心病的发生有着重要的相关性，随年龄增大而有上升的趋势，其增高最常见于高脂和过量糖类饮食、肥胖等。

(3)甘油三酯主要功能是为机体提供能量，其正常值在 0.7-1.7mmol/L 之间，1.7-2.29mmol/L 为边缘增高，提示应该注意饮食和运动了。

(4)甘油三酯大于 2.3mmol/L，就称为高甘油三酯血症。甘油三酯增高虽然不会直接导致血管斑块的形成，但也会间接引起心脑血管疾病风险增加，同时，当甘油三酯大于 5.6mmol/L 时，还会增加急性胰腺炎的风险，所以降低甘油三酯的基础主要是控制饮食，饮食控制不佳可以选择药物治疗。

(5)生活方式的干预是控制甘油三酯水平升高的基础，包括减重，增加运动量，限制酒精摄入以及避免食用果糖和高碳水化合物食物。多食蔬菜水果，定期复查。

(6)明显增高者在医师的指导下使用降脂药物治疗，首选他汀和贝特类药物。

【低密度脂蛋白(LDL)偏高】：

(1)在血脂检查中，我们最该关注的是低密度脂蛋白，这是因为这些指标与心脑血管疾病的关系最为密切，正常值为 0-4.13mol/L。

(2)低密度脂蛋白有三个标准：普通人应 \leq 3.4mol/L，没有任何高危因素的人，其低密度脂蛋白最好控制在 3.4mol/L 以下。

(3)高危人群应 \leq 2.6mol/L，有高血压、糖尿病、家族史、肥胖，或低度脂蛋白 \geq 4.9mol/L，这些人的低密度脂蛋白最好降低至 2.6mol/L 以下。

(4)极高危人群应 \leq 1.8mol/L，有冠心病、心肌梗塞、心绞痛、脑梗死、冠状动脉植入支架术后、心脏搭桥术后、严重的颈动脉斑块等缺血性心脑血管疾病的人，这些人低密度脂蛋白最好控制到 1.8mol/L 以下。

(5)建议低脂、低糖饮食，戒烟酒，多食蔬菜。定期复查血脂，明显增高者，在医师指导下使用降脂药物治疗，在积极治疗原发疾病的基础上降低低密度脂蛋白。

【鳞状上皮细胞偏高】：

(1)在生理情况下，机体正常的新陈代谢都会引起鳞状上皮细胞的脱离，这是一种正常的机体现象。如果长时间出现鳞状上皮细胞偏高的现象时，则有可能是尿路感染、泌尿系统结石等因素导致，应及时往泌尿外科进一步诊断治疗。

【宫颈肥大】：

(1)宫颈肥大引起的原因一是慢性炎症长期刺激，使宫颈充血、水肿，宫颈腺体和间质发生增生而导致宫颈不同程度的肥大、硬度增加。

(2)二是在宫颈腺体的深部可能出现粘液潴留，形成大小不等的囊肿，使宫颈变得肥大。

(3)宫颈肥大有时可比正常宫颈增大 2~4 倍，宫颈表面可以是光滑的，也可有糜烂。宫颈质地一般较硬，这是纤维结缔组织增生所致的。

(4)如果是单纯性的宫颈肥大，一般不需特殊处理，妇科定期复查即可。

【宫颈那囊】：

(1)宫颈腺体囊肿又叫宫颈纳氏囊肿（可称‘纳囊’或‘那囊’），同宫颈糜烂、宫颈息肉一样，是慢性宫颈炎的一种表现。

(2)临床表现时可以看到宫颈表面突出多个大小不一的青白色囊泡（并非紫色），内含黏液，小的有米粒大，大的有玉米粒大，有的可以长得很大，突出于宫颈表面，甚至到达阴道口，根部与宫颈之间有蒂相连，常合并有宫颈肥大。

(3)对其形成原因是在宫颈糜烂愈合过程中，新生的鳞状上皮覆盖宫颈腺管口或伸入腺管，将腺管口阻塞；腺管周围的结缔组织增生或瘢痕形成压迫腺管，使腺管变窄甚至阻塞，腺体分泌物引流受阻，滞留形成的囊肿叫宫颈纳氏囊肿。

(4)对小的纳囊，无任何临床症状可不予处理；对于密集的较小的纳囊或比较大的纳囊，可考虑光疗、激光、微波、自凝刀等物理治疗。

(5)对于较大的突出于宫颈表面的纳囊，可考虑电刀切除治疗。上述治疗方法均无太大痛苦，也基本不会影响日常的工作和生活。

【基底动脉血流速度增快】：

(1) 建议专科结合临床考虑，动态观察；定期复查。

【左室舒张功能减低】：

(1) 左心室舒张功能是指心肌弹性减低，心脏泵血功能减退。其引起原因，一是随着年龄的增长，心肌组织退行性变。其二是由于冠心病、高血压等慢性心肌病变。一般来说没有原发病变及年龄偏大的人员又无症状，不需要特殊处理，建议心内科结合临床考虑。

【二尖瓣轻度返流】：

(1) 由于二尖瓣瓣膜轻微的改变而产生二尖瓣相对关闭不全。在很多人中，没有临床症状，只有在做心脏彩超时发现。一般不需要治疗，建议定期复查，必要时心内科结合临床考虑。

【左侧颈总动脉窦部前壁内中膜增厚】：

(1) 建议心血管内科诊断治疗。

【双侧颈总动脉斑块形成】：

(1) 颈动脉斑块是动脉硬化后，血管里面的垃圾沉淀在血管壁形成。斑块又分为硬斑和软斑两种。硬斑比较稳定，不容易脱落，软斑不稳定，容易破裂脱落，从而形成血管栓塞。

(2) 建议：1. 减低胆固醇水平。2. 减低高血糖、高血压等高危因素，将血压、血糖控制在理想水平。3. 积极进行生活干预，控制饮食，改善饮食结构，适量增加运动，戒烟限酒。4. 必要时药物治疗。

【左侧乳腺乳导管扩张】：

(1) 本病可能和乳腺导管排泄障碍、异常刺激、感染、内分泌失调等因素有关，多见于40岁以上的非哺乳期或绝经期妇女。常用哺乳障碍史。建议定期复查，并注意个人卫生，多参加体育锻炼，增强体质，提高自身免疫力，必要时外科进一步检查及诊治。

【右侧乳腺结节】：

(1) 乳腺结节是乳腺组织导管和乳小叶在结构上的退行性变及进行性结缔组织的生长，主要以乳房周围性疼痛为特征，或在情绪变化、劳累、天气变化时加重，每月月经前疼痛加剧，行经后疼痛减退或消失。其主要原因是由于内分泌失调。

(2) 建议少吃刺激性食物或进行药物治疗干预，必要时外科诊治。

【牙结石】：

(1) 牙结石又称牙石，是沉积在牙齿或修复体表面上已经钙化或正在钙化的菌斑或软垢。其开始时是软的，会因逐渐的钙化而变硬。它是由75%的磷酸钙，15-25%的水、有机物、磷酸锰、矿酸钙及微量的钾、钠、铁所构成，并呈现出黄色、棕色或者黑色。

(2) 牙结石通常存在于唾液腺开口处的牙齿表面（例如：下颚前牙的舌侧表面，上颚后牙的颊侧表面）和牙齿的颈部，以及口腔粘膜运动不到的牙齿表面等处。

(3) 牙结石形成后，可伴随牙龈出血、牙龈萎缩、口臭等症状。

(4) 牙结石是牙周病的重要病因，它会不断刺激牙周组织，并且压迫牙龈，影响血液循环，造成牙周组织的细菌感染，形成牙周囊袋，此后更易使食物残渣、牙菌斑、牙结石等的堆积，最终牙周支持组织全部破坏，导致牙齿松动，以至于不得不拔除牙齿。

(5) 早晚刷牙、饭后漱口是防治牙结石形成的最重要措施。应采取正确的竖刷牙法和巴氏刷牙法，纠正横刷牙法。

(6) 多吃富有维生素的粗纤维食物，如肉、蛋、各种蔬菜和水果，充分咀嚼以利于牙面清洁。少吃甜食及黏性很强的食物，不吃零食。

(7) 建议每半年进行一次口腔健康检查，每年进行2-3次全口超声波洁牙术，使牙面、牙颈部经常处于洁净状态。

【牙龈色红，探之出血】：

(1) 牙龈的这种情况一般是由于牙结石导致的牙龈局部发炎。

(2) 必须坚持每天认真和合理刷牙（采用竖刷法），彻底清除牙菌斑。要经常检查口腔，保持口腔卫生，防止牙龈出血。

(3) 正确的刷牙方法是：顺着牙齿长轴方向，上牙向下刷，下牙往上刷，每个牙面都要刷到，这样刷牙不仅能把牙刷干净而且对牙龈起到按摩作用，促进牙龈的血液循环。

(4) 建议每半年进行一次口腔健康检查，每年进行 2-3 次全口超声波洁牙术，使牙面、牙颈部经常处于洁净状态。

(5) 注意口腔清洁卫生，养成早晚刷牙，饭后漱口的良好习惯。

(6) 及时治疗牙龈炎，防止炎症侵犯深部牙周组织，形成牙周炎。

(7) 养成清晨排便习惯。进餐要规律，细嚼慢咽，多食蔬菜，如胡萝卜、菠菜、木耳。适量进食水果，如山楂、苹果。男性少抽烟少喝酒。

【龋齿】：

(1) 龋齿是龋病的俗称，它是一种很常见牙体硬组织疾病，是牙齿在以细菌为主的多种外界因素的影响下，牙齿的牙釉质、牙本质或牙骨质发生的一种慢性进行性破坏的疾病。

(2) 临床上常根据龋坏程度分为浅龋、中龋、深龋三个阶段。

(3) 浅龋初期呈现白垩色或黄褐色斑块，窝沟处呈现浸墨状弥散，一般无明显龋洞；后期可出现局限于釉质的浅洞，无自觉症状。

(4) 中龋有明显龋洞，对外界刺激（如冷、热、酸、甜和食物嵌入等）可出现疼痛反应，当刺激源去除后疼痛立即消失，无自发性痛。

(5) 深龋一般表现为大而深或入口小而深层有较为广泛的破坏龋洞，对外界刺激反应较中龋为重，但刺激源去除后，疼痛仍可消失，无自发性痛。

(6) 对于恒牙尚未成洞的浅龋，乳前牙的浅、中龋洞，主要应用药物抑制龋病发展的方法；对已形成实质性缺损的牙齿，一般应去除龋坏组织，行充填术进行治疗。

(7) 早晚刷牙，养成饭后漱口的好习惯。少吃酸性刺激性及含糖分过高的食物，如糖、巧克力、饼干等，临睡前不吃零食。饮食选择富含钙、无机盐等营养食物，尽可能食用高纤维粗糙食物。定期进行口腔检查。

【牙龈萎缩】：

(1) 牙龈生理性萎缩主要是龈缘部分存在异物又长期得不到清理，细菌滋生刺激长期存在所致；另外随着年龄的增长也会或多或少发生萎缩，致使牙龈暴露，这种生理性萎缩，是无需要治疗的。

(2) 炎症性的牙龈萎缩，主要表现为牙龈红肿胀痛，刷牙常见出血，对冷热温度变化及酸性食物等异常敏感，妨碍进食，尤其应该注意防治。

(3) 掌握正确竖刷法的刷牙方法，注意口腔清洁卫生，养成早晚刷牙，饭后漱口的良好习惯。

(4) 定期到医院检查治疗，每年进行 2-3 次全口超声波洁牙术。

(5) 补充维生素 C 等微量元素，多食水果蔬菜，戒烟限酒，避免熬夜的不良生活习惯。

【2 级高血压】：

(1) 高血压是指收缩期和（或）舒张期动脉血压高于正常，并连续三次不同日测量，血压都高于正常标准，可确定患高血压病。

(2) 高血压的发病与遗传、精神过度紧张、肥胖、吸烟、酗酒、嗜盐等因素有关。血压持久增高，可导致心、脑、肾等脏器的损害。

(3) 原发性高血压由于目前原因不明（部分与遗传有关），须终身服药降压。高血压主要危害心、脑血管和肾脏。一旦确诊“高血压”就要终生服药。

(4) 平时应低盐（每天 5~10g）、低脂饮食（少吃动物脂肪与内脏）；忌烟限酒。遵照医嘱坚持服药，定期测量血压，宜控制在 140/90mmHg 以下，若合并有糖尿病和肾病，要把血压控制在 130/80mmHg 以下。

(5) 血压到正常水平时，说明此时选用的降压药和治疗方案基本合适，但并不意味着高血压已被“治愈”，应坚持治疗。若盲目自行停药或间断服药，常会使血压波动很大，而加重心、脑、肾和血管的损害。

(6) 建议您密切关注血压，保持心情舒畅，劳逸结合，适量运动，控制体重，避免过度劳累、情绪激动等。改进生活方式，适当低盐、低脂、低胆固醇饮食，戒烟酒。必要时心血管专科诊治。

【外周动脉僵硬度增高】：

(1) 动脉硬化是全身性粥样硬化在肢体局部表现，是全身性动脉内膜及其中膜呈退行性、增生性改变，使血管壁变硬缩小，失去弹性，从而继发血栓形成致使远端血流量进行性减少或中断。

(2)要均衡饮食，要防止其他疾病引起的动脉粥样硬化，如糖尿病、肥胖、高血压。少吃含油脂和胆固醇多的食品，减少盐的摄入，多吃富含高密度脂蛋白的鱼类、海鲜。戒烟限酒，控制体重，保持良好的心态。通过适量的运动，可以明显改善动脉粥样硬化。必要时内科咨询及诊治。

【左侧乳腺结节】：

(1)建议乳腺科诊断治疗。

【左侧乳腺结节 BI-RADS 2级】：

(1)建议乳腺科诊断治疗。

【低危亚型 81(阳性(+))】：

(1)建议妇科诊断治疗

汇总医生： 樊兴国

主检日期： 2023-12-04

主检医生：

分科结果

身高、体重、血压

项目名称	检查结果	项目名称	检查结果
身高	162cm	体重	56kg
血压	157/78mmHg		

***小结：**

(1) 血压 157/78：本次测量收缩期血压偏高

操作员：杨柳庆 检查日期:2023-12-01 检查医生：张彬艳

内科

项目名称	检查结果	项目名称	检查结果
心率	88 次/min	心律	齐
心脏杂音	主动脉瓣区，二尖瓣区均可闻及 2 级收缩期杂音	心界	正常
肺部	正常	呼吸音	呼吸音清
啰音	未闻及	叩诊	叩诊呈清音
腹部触诊	腹部平软	发育	正常
肝胆	肋下未触及	脾脏	肋下未触及
双肾	无叩击痛	肠鸣音	正常
营养	良好	神经系统	正常
生理反射	生理反射存在	病理反射	病理反射未引出
颅神经	正常	运动功能	正常
深浅感觉	正常	其它	无异常发现
既往史	无		

***小结：**

(1) 心脏杂音：主动脉瓣区，二尖瓣区均可闻及 2 级收缩期杂音

操作员：杨柳庆 检查日期:2023-12-02 检查医生：张彬艳

外科（女）

项目名称	检查结果	项目名称	检查结果
皮肤	正常	甲状腺	无肿大
浅表淋巴结	无肿大	肛门	正常
泌尿外生殖器	正常	四肢关节	未见异常
腹股沟	未见异常	足背动脉	正常
紫绀	无	色素沉着	无
脱毛	无	脱色	无
浮肿	无	皮下结节	无
头颅	正常	颈部	正常
乳腺	正常	脊柱	正常
直肠	未检	皮肤黄疸	无
四肢	活动正常	其他	无

*小结：

未见异常

操作员：魏利平

检查日期：2023-12-01

检查医生：魏利平

眼科

项目名称	检查结果	项目名称	检查结果
视力(左)	镜 0.5	视力(右)	镜 0.5
辨色力	正常	眼睑	正常
结膜	正常	泪器	正常
角膜	正常	虹膜	正常
瞳孔	正常	晶状体	正常
玻璃体	正常	眼底	未见异常

*小结：

(1) 镜 0.5

(2) 镜 0.5

操作员：田野青 检查日期:2023-12-01 检查医生：田野青

耳鼻喉科

项目名称	检查结果	项目名称	检查结果
听力(左)	正常	听力(右)	正常
外耳道	正常	鼓膜	正常
鼻窦	正常	鼻中隔	正常
鼻腔	正常	扁桃体	无肿大
嗅觉	正常	咽喉	正常

***小结:**

未见异常

操作员：王存宝 检查日期:2023-12-01 检查医生：王存宝

妇科内诊

项目名称	检查结果	项目名称	检查结果
外阴	正常	尿道口	正常
阴道	通畅	子宫	正常
附件	正常	宫颈	宫颈那囊&宫颈肥大
后穹窿	正常		

***小结:**

(1) 宫颈那囊 宫颈肥大

操作员：薛荣丽 检查日期:2023-12-01 检查医生：薛荣丽

口腔科

项目名称	检查结果	项目名称	检查结果
唇颊	正常	齿	右上第三磨牙&右下第三磨牙&龋齿
牙龈	牙龈萎缩&牙龈色红, 探	牙周	牙结石 I 度

	之出血		
舌腭	正常	腮腺	正常
颌下腺	正常	颞下颌关节	正常

***小结：**

- (1) 右上第三磨牙 右下第三磨牙 龋齿
- (2) 牙龈萎缩 牙龈色红，探之出血
- (3) 牙周：牙结石

操作员：麻剑 检查日期:2023-12-01 检查医生：麻剑

检验报告

尿液分析+尿沉渣

项目名称	检查结果	单位	参考值	提示
白细胞尿	0	个/ul	0--13	
上皮细胞(EC)	3	/HP	0--28	
管型(CAST)	0	个/ul	0--1	
霉菌(尿)	0	/HP	0--0	
结晶	0	/HP	0--10	
透明度(CLA)	清亮			
胆红素(BIL)	-		阴性	
隐血(ERY)	-		阴性	
小圆上皮细胞(SRC)	0	个/ul	0--0	
维生素C	-		阴性	
异常红细胞	0	个/ul	0--3	
红细胞(正常)	0	个/ul	0--6	
鳞状上皮细胞	3	个/ul	0--0	↑
粘液丝	0	个/ul	0--0	
颜色(Colour)	淡黄色			
尿葡萄糖(GLU)	-		阴性	
酮体(KET)	-		阴性	
比重(SG)	1.020		1.003--1.030	
酸碱度(PH)	6.5		4.5--8.0	
尿蛋白质(PRO)	-		阴性	
尿胆原(URO)	-		阴性	
亚硝酸盐(NIT)	-		阴性	
红细胞(尿)(RBC)	0	个/ul	0--6	
尿白细胞(LEU)	-		阴性	

*小结:

鳞状上皮细胞偏高(3 /HP)

操作员：祁佳佳 检查日期:2023-12-01 检查医生:陈建国

血常规（五分类）

项目名称	检查结果	单位	参考值	提示
白细胞(WBC)	6.39	10 ⁹ /L	3.5--9.5	
淋巴细胞绝对值(LY#)	1.43	10 ⁹ /L	1.1--3.2	
淋巴细胞百分比(LY%)	22.4	%	20--50	
中性粒细胞绝对值(GR#)	4.27	10 ⁹ /L	1.8--6.3	
中性粒细胞百分比(GR%)	66.8	%	40--75	
嗜碱性粒细胞绝对值(BA#)	0.04	10 ⁹ /L	0--0.06	
嗜碱性粒细胞百分比(BA%)	0.7	%	0--1.0	
嗜酸性粒细胞绝对值(EO#)	0.40	10 ⁹ /L	0.02--0.52	
嗜酸性粒细胞百分比(EO%)	6.2	%	0.4--8.0	
血小板(PLT)	197	10 ⁹ /L	125--350	
血小板分布宽度(PDW)	16.4	%	15--17	
平均血小板体积(MPV)	10.4	fl	6.0--14.0	
血小板压积(PCT)	0.205	%	0.11--0.28	
红细胞(RBC)	4.64	10 ¹² /L	3.8--5.1	
血红蛋白	144	g/L	115--150	
红细胞压积(HCT)	42.8	%	35--45	
红细胞平均体积(MCV)	92.3	fl	82--100	
平均血红蛋白含量(MCH)	31.1	pg	27--34	
平均血红蛋白浓度(MCHC)	337	g/L	316--354	
单核细胞绝对值(MO#)	0.25	10 ⁹ /L	0.1--0.60	
单核细胞百分比(MO%)	3.9	%	3--10	
红细胞分布宽度标准差	44.8	fl	35--56	

(RDW-SD)				
红细胞分布宽度变异系数 (RDW-CV)	12.8	%	10.6--16.6	
大血小板比率	28.4	%	11--45	
大血小板数目	56	10 ⁹ /L	30--90	
未成熟粒细胞数目	0.03	10 ⁹ /L	0--999	
未成熟粒细胞百分比	0.4	%	0--100	
有核红细胞数目	0.000	10 ⁹ /L	0--9999	
有核红细胞百分比	0.00	/100WBC	0--9999	

***小结:**

未见异常

操作员：梁可欣 检查日期:2023-12-01 检查医生:陈建国

血 HP 检测

项目名称	检查结果	单位	参考值	提示
幽门螺旋杆菌抗体检测	阳性 (+)		阴性 (-)	*

***小结:**

幽门螺旋杆菌抗体检测(阳性 (+))

操作员：赵伟 检查日期:2023-12-01 检查医生:陈建国

肾功三项

项目名称	检查结果	单位	参考值	提示
肌酐(CREA)	46.00	umol/L	41--73	
尿酸(UA)	270.00	umol/L	140--340	
尿素测定 (Urea)	3.90	mmol/L	2.6--7.5	

***小结:**

未见异常

操作员：王文静 检查日期:2023-12-01 检查医生:陈建国

空腹血糖

项目名称	检查结果	单位	参考值	提示
葡萄糖(GLU)	5.13	mmol/L	3.89--6.1	

***小结:**

未见异常

操作员：王文静 检查日期:2023-12-01 检查医生:陈建国

同型半胱氨酸

项目名称	检查结果	单位	参考值	提示
同型半胱氨酸	14.47	umol/L	0--15	

***小结:**

未见异常

操作员：王文静 检查日期:2023-12-01 检查医生:陈建国

生殖道微生态

项目名称	检查结果	单位	参考值	提示
线索细胞	-			
清洁度	II			
上皮细胞(白带)	++			
滴虫	-			
G-球菌	-			
霉菌	-			
G-杆菌	+			
G+杆菌	-			
G+球菌	-			

***小结:**

上皮细胞(白带)++/HP G-杆菌+

操作员：赵伟 检查日期:2023-12-02 检查医生:陈建国

血脂四项

项目名称	检查结果	单位	参考值	提示
动脉硬化指数	4.11		1.31--3.19	↑
总胆固醇(CHOL)	7.47	mmol/L	2.59--5.2	↑
甘油三脂(TG)	2.32	mmol/L	0.7--1.7	↑
低密度脂蛋白(LDL)	4.85	mmol/L	0--4.13	↑
高密度脂蛋白(HDL)	1.18	mmol/L	0.77--1.55	

***小结:**

动脉硬化指数偏高(4.11) 总胆固醇(CHOL)偏高(7.47 mmol/L) 甘油三脂(TG)偏高(2.32 mmol/L)
低密度脂蛋白(LDL)偏高(4.85 mmol/L)

操作员：王文静 检查日期:2023-12-01 检查医生:陈建国

肝功能三项

项目名称	检查结果	单位	参考值	提示
γ-谷氨酰转肽酶(GGT)	27.0	U/L	7--45	
丙氨酸氨基转移酶(ALT)	31.00	U/L	7--40	
门冬氨酸氨基转移酶(AST)	22.00	U/L	13--35	
谷草比谷丙	0.71		0.4--2.5	

***小结:**

未见异常

操作员：王文静 检查日期:2023-12-01 检查医生:陈建国

人乳头瘤病毒检查 (HPV)

项目名称	检查结果	单位	参考值	提示
HPV 高危亚型 16	阴性(-)		阴性	
HPV 高危亚型 18	阴性(-)		阴性	
HPV 高危亚型 31	阴性(-)		阴性	

HPV 高危亚型 26	阴性(-)		阴性	
HPV 高危亚型 33	阴性(-)		阴性	
HPV 高危亚型 35	阴性(-)		阴性	
HPV 高危亚型 39	阴性(-)		阴性	
HPV 高危亚型 45	阴性(-)		阴性	
HPV 高危亚型 51	阴性(-)		阴性	
HPV 高危亚型 52	阴性(-)		阴性	
HPV 高危亚型 53	阴性(-)		阴性	
HPV 高危亚型 56	阴性(-)		阴性	
HPV 高危亚型 58	阴性(-)		阴性	
HPV 高危亚型 59	阴性(-)		阴性	
HPV 高危亚型 66	阴性(-)		阴性	
HPV 高危亚型 68	阴性(-)		阴性	
HPV 高危亚型 73	阴性(-)		阴性	
HPV 高危亚型 82	阴性(-)		阴性	
HPV 低危亚型 6	阴性(-)		阴性	
HPV 低危亚型 11	阴性(-)		阴性	
HPV 低危亚型 42	阴性(-)		阴性	
HPV 低危亚型 43	阴性(-)		阴性	
HPV 低危亚型 81	阳性(+)		阴性	*

***小结：**

HPV 低危亚型 81(阳性(+))

操作员：刘慧芳 检查日期:2023-12-02 检查医生:陈建国

大同现代医学检验实验室

液基薄层细胞学图文报告

ID: 2023092683

病理号: 088521

姓名: 杨翠英

性别: 女

年龄: 58岁

送检科室: 体检科

电话号码: 13835298616

床号:

病历号:

体检号: 2307120772

送检医院: 大同瑞慈康复体检 送检日期: 2023-12-01

末次月经:

送检医生:

采样日期:

报告日期: 2023-12-01

标本满意度: 满意

细胞量: >40%

红细胞:

经期样本:

颈管细胞:

化生细胞:

鳞状细胞:

宫颈柱状细胞:

未见上皮内病变/恶性细胞:

正常范围内:

- 良性反应性改变:
- 炎性:
 - 轻度:
 - 中度:
 - 重度:
 - 放疗:
 - 妊娠:
 - 萎缩性:
 - 宫内避孕器:
 - 其他:

病原体: 滴虫感染: 念珠菌感染: 细菌感染:

提示 HPV 感染: 疱疹病毒感染:

鳞状上皮细胞分析:

- 非典型鳞状细胞:
- 倾向上皮内瘤变:
 - 倾向良性反应性改变:
 - 不能明确意义(ASC-US):
 - 不排除高度病变(ASC-H):
- 上皮内低度病变: 鳞癌:
- 上皮内高度病变:
- CIN2:
 - CIN3:

腺上皮细胞分析:

非典型腺细胞:

- 宫内膜:
- 来源不明:

非典型腺细胞(宫颈管):

- 倾向原位腺癌:
- 不能明确意义:
- 倾向良性反应性改变:

腺癌:

- 宫颈管:
- 宫内膜:
- 其它:

炎细胞:

- 轻度:
- 中度:
- 重度:

可疑腺癌:

诊断意见: 未见上皮内病变或恶性细胞 (NILM)。

建议:

报告医师: 张荣生

地址: 大同市魏都大道 79 号, 本报告医师签字后有效
咨询: 0352-2830587 4006-122-995

妇科细胞学是筛查项目, 出于技术原因, 可能会有假阴性结果, 本检测仅对来样负责, 如果对结果有疑义, 请在收到报告 7 天内与我们联系。

大同瑞慈康复医院 12导联心电图报告

杨翠英 女 58岁

体检号:436856

病床号:

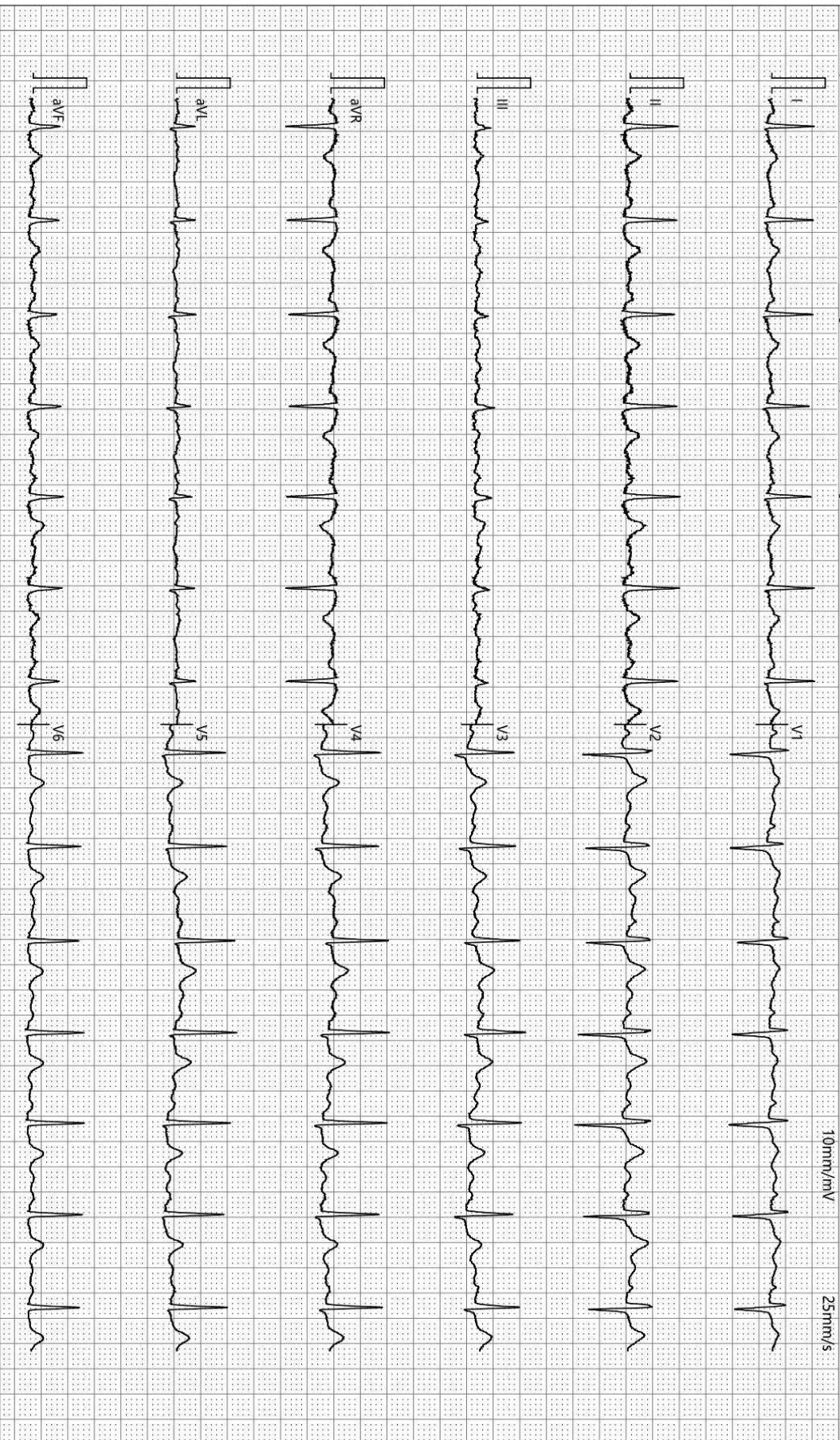
诊断结果:

- 1.窦性心律
- 2.正常心电图

诊断医生:

姜生 陶志峰

HR	: 82bpm	[60 ~ 100bpm]
P	: 111 ↑ ms	[0 ~ 110ms]
PR	: 159ms	[120 ~ 200ms]
QRS	: 77ms	[60 ~ 100ms]
QT/QTc	: 382/447ms	[320 ~ 440/0 ~ 460ms]
P/QRS/T	: 45/47/50deg.	[0 ~ 75/-30 ~ 90/0 ~ 75deg]
RV5/SV1	: 1.084/0.712mV	[0.0 ~ 2.5/0.0 ~ 2.0mV]



检查时间:2023-12-01 07:40:01

诊断时间:2023-12-01 08:14:06

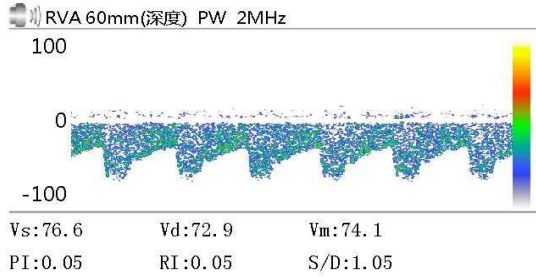
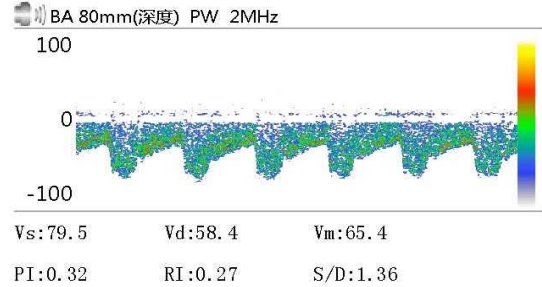
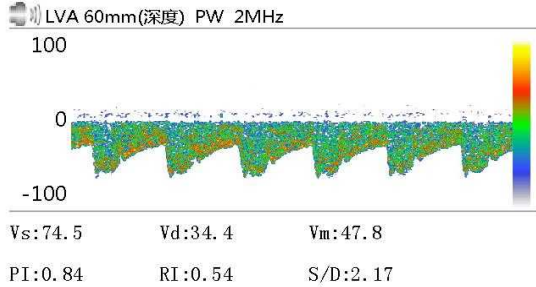
SEMIP V1.90

仅供临床参考



颅内多普勒血流图 (TCD) 检查报告单

姓名: 杨翠英 性别: 女 年龄: 58 岁 检查号: 2307120772
 申请科室: 体检科 申请医师: 李菊蓉 检查类型: 颅内血管



Vs: Vd: Vm:
 PI: RI: S/D:

Vs: Vd: Vm:
 PI: RI: S/D:

Vs: Vd: Vm:
 PI: RI: S/D:

医生意见

结论: 椎-基底动脉血流速度增快

医师签名: 李菊蓉

检查日期: 2023-12-01
地址:

本报告单仅提供临床参考
电话:

大同瑞慈健康体检

骨密度检测报告

受检者信息

受检者ID: 2307120772

姓名: 杨翠英

出生年月日: 1965/9/8

年龄: 58

性别: 女

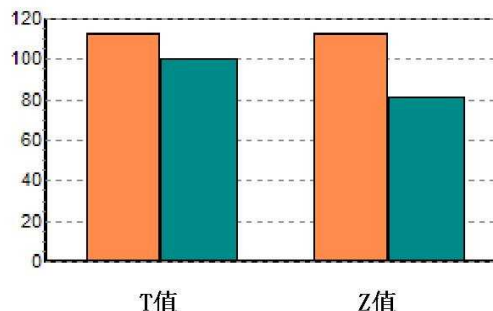
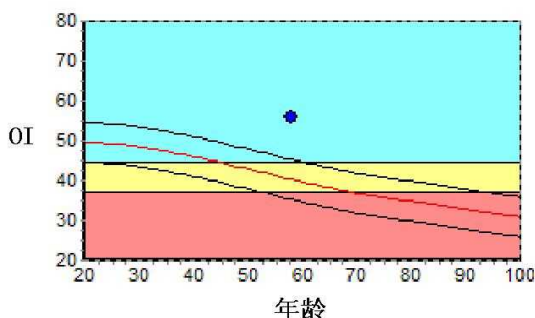
测定部位(右/左): 右

测定结果

测定日期: 2023/12/1 8:41:28

测试编号: 1/1

受测者 平均值



数据库: Asia

OI: 55.7

SOS: 1365.1 m/s, BUA: 44.8

T值: 1.21

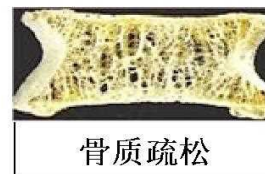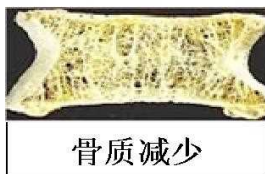Z值: 3.09

成人比: 112.2 %

同龄比: 138.3 %

OPR: N/A %

结果分析



注解

以上结论仅供参考

科室:

医生签名:

医院地址 大同瑞慈健康体检

地址 大同市平城区魏都大道79号

联系电话 0352-2824444

操作者 名燕凌

双源 CT 诊断图文报告

流水号: 2307120772

影像号: CT20231130178

姓名: 杨翠英

年龄: 58 岁

性别: 女

检查设备: 西门子量子双源 CT

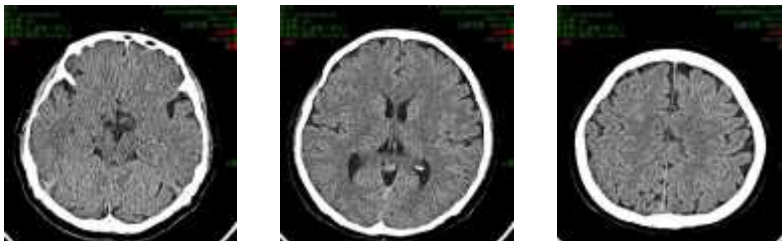体检号: 436856

申请医院: 本院

体检科室: 体检科

检查部位: CT 检查

经典图像:



影像所见:

颅脑结构双侧对称, 脑实质内未见异常密度。中线结构居中。脑沟、裂、池及脑室系统等未见异常。

影像诊断:

颅脑未见明显异常

报告医师: 剧艳军

检查日期: 2023-12-03

审核医师: 剧艳军

报告日期: 2023-12-03

超声诊断图文报告

流水号: 2307120772

影像号: 1468117

姓名: 杨翠英

年龄: 58 岁

性别: 女

检查设备: Vivid E95

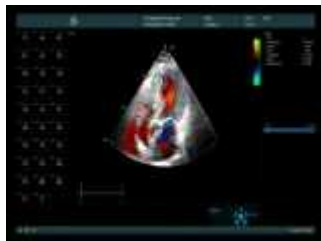
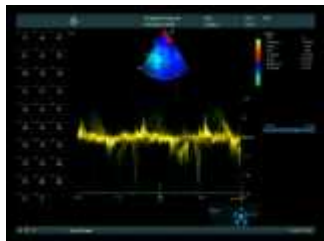
体检号: 436856

申请医院: 本院

体检科室: 体检科

检查部位: 心脏彩超

经典图像:



影像所见:

超声测量 (单位: mm)

升主动脉内径 28 (32±3mm)

左房内径 29 (35mm)

室间隔 10 (8-11mm)

左室内径 40 (47±4mm)

左室后壁 9 (8-11mm)

EF66% (50-80%)

右室内径 24 (36±4mm)

右房内径 29 (36±4mm)

FS36% (28-41%)

主肺动脉内径 20 (23±3mm)

升主动脉内径正常, 心脏各腔室大小正常, 室间隔厚度正常, 左室壁未见明显节段性运动异常, 二尖瓣探及少量返流信号, 余各瓣膜及启闭功能未见明显异常, 舒张期二尖瓣口血流频谱 E/A<1, 心包腔未见积液。

影像诊断:

1. 左室舒张功能减低
2. 二尖瓣轻度返流

报告医师: 李霞

检查日期: 2023-12-01

审核医师: 李霞

报告日期: 2023-12-01



大同市医学影像研究中心

注: 本报告仅供临床医生参考!

地址: 大同市魏都大道 79 号。若有疑问, 请致电: 0352---2830580

超声诊断图文报告

流水号: 2307120772

影像号: 1468105

姓名: 杨翠英

年龄: 58 岁

性别: 女

检查设备: Vivid E95

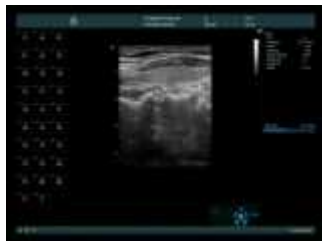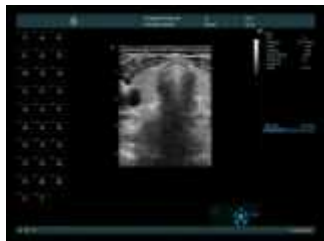体检号: 436856

申请医院: 本院

体检科室: 体检科

检查部位: 甲状腺彩超

经典图像:



影像所见:

甲状腺双侧叶形态正常, 包膜完整, 实质回声均匀, CDFI: 未见异常血流信号。
双侧颈部未见明显肿大淋巴结。

影像诊断:

甲状腺双侧叶未见异常

报告医师: 李霞

检查日期: 2023-12-01

审核医师: 李霞

报告日期: 2023-12-01

超声诊断图文报告

流水号: 2307120772

影像号: 1468111

姓名: 杨翠英

年龄: 58 岁

性别: 女

检查设备: Vivid E95

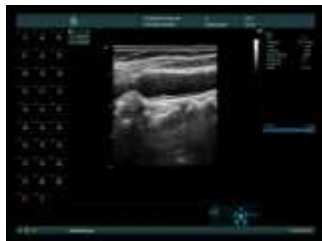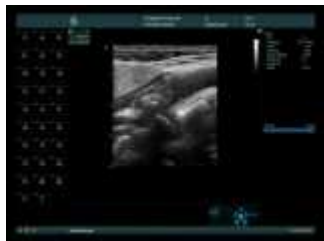体检号: 436856

申请医院: 本院

体检科室: 体检科

检查部位: 颈部血管彩超

经典图像:



影像所见:

右侧颈总动脉窦部探及大小约 5.5*1.9mm 低回声斑, 左侧颈总动脉窦部后壁探及大小约 7.8*1.6mm 低回声斑, 左侧颈总动脉窦部前壁内中膜增厚, 厚约 1.3mm, 右锁骨下动脉起始处、双侧颈内、颈外动脉起始段内中膜不增厚, 内壁欠光滑, 管壁未见明确强回声斑。CDFI: 血流充盈好。PW: 频谱形态正常。

双侧椎动脉走行正常, 椎动脉内径正常, 管壁不厚, 管腔内为无回声, CDFI: 血流充盈好。PW: 频谱正常。

	内径 mm	流速 cm/s	RI
左侧椎动脉	3.4	45.8	0.60
右侧椎动脉	3.3	50.5	0.59

影像诊断:

1. 双侧颈总动脉斑块形成
2. 左侧颈总动脉窦部前壁内中膜增厚

报告医师: 李霞

检查日期: 2023-12-01

审核医师: 李霞

报告日期: 2023-12-01

超声诊断图文报告

流水号: 2307120772

影像号: 1468123

姓名: 杨翠英

年龄: 58 岁

性别: 女

检查设备: Vivid E95

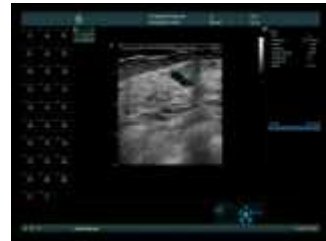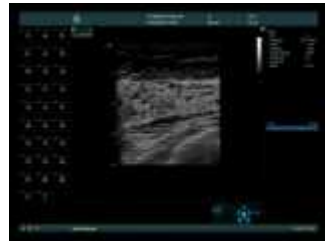体检号: 436856

申请医院: 本院

体检科室: 体检科

检查部位: 乳腺彩超

经典图像:



影像所见:

双侧乳腺腺体层次清晰, 右乳腺体厚 1.2cm, 左乳腺体厚 1.1cm, 于右乳 9-10 点位探及大小约 1.1*0.9cm 囊实性结节, 边界清, 形态欠规则, 左乳 12 点位乳晕区探及大小约 0.4*0.2cm 囊性结节, 边界清, 左乳 3 点位乳导管扩张, 宽约 0.15cm, 右乳导管未见扩张, CDFI: 未见异常血流信号。

双侧腋下未见明显肿大淋巴结。

影像诊断:

1. 右侧乳腺结节 BI-RADS 3 级
2. 左侧乳腺结节 BI-RADS 2 级
2. 左侧乳腺乳导管扩张

报告医师: 李霞

检查日期: 2023-12-01

审核医师: 李霞

报告日期: 2023-12-01

超声诊断图文报告

流水号: 2307120772

影像号: 1468126

姓名: 杨翠英

年龄: 58 岁

性别: 女

检查设备: Vivid E95

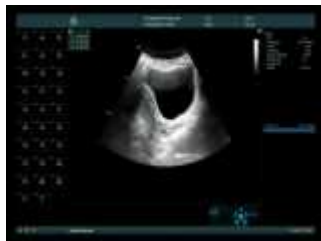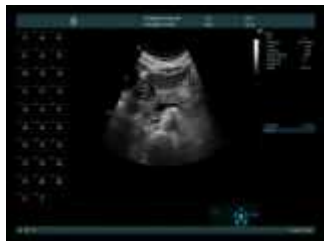体检号: 436856

申请医院: 本院

体检科室: 体检科

检查部位: 全腹彩超

经典图像:



影像所见:

肝脏大小形态正常, 包膜光滑完整, 实质回声均匀, 肝内管道系统走行清晰, 门静脉及肝内胆管不扩张。

胆囊大小形态正常, 壁不厚、光滑, 囊内透声好, 肝外胆管不扩张。

胰腺大小形态正常, 实质回声均匀, 主胰管不扩张。

脾脏大小形态正常, 实质回声均匀, 脾门静脉不宽。

双肾大小形态正常, 皮髓质分界清晰, 集合系统未见分离, 双侧输尿管未见扩张。

膀胱充盈佳, 未见明显异常。

前位子宫, 大小约 4.0*3.6*2.7cm, 肌壁回声均匀, 内膜线不清晰, 宫颈厚约 2.1cm, 双侧附件区未见异常。

影像诊断:

肝、胆、脾、胰、双肾、子宫、双侧附件区未见明显异常

报告医师: 李霞

检查日期: 2023-12-01

审核医师: 李霞

报告日期: 2023-12-01



大同市医学影像研究中心

注: 本报告仅供临床医生参考!

地址: 大同市魏都大道 79 号。若有疑问, 请致电: 0352---2830580