



2307120771

大同瑞慈健康体检

报 告 册

体检编号	436855	工号	269
姓名	魏志兰		
性别	女	年龄	58岁
单位	大同市税务局		
部门	大同市税务局		
联系电话	13593006385		
体检日期	2023-12-02		

尊敬的魏志兰女士您好！

首先，瑞慈健康体检全体员工欢迎您的光临，并对您的信任表示衷心的感谢！

您于 2023-12-02 （体检编号：436855）完成健康检查，本机构的各科医生已根据您的体检项目及结果，汇总成此份健康体检报告，并经总检医生审核。据此提出对您健康状况的综合分析及建议。

瑞慈健康体检倡导“大健康、大康复”，提出“健康是第一财富（Rich）”的人文理念。希望您仔细阅读并妥善地保管此份健康体检报告，并认真关注报告中的提示与建议，若您对报告内容有任何疑问，可直接与瑞慈健康体检客服部联系，进一步咨询。

健康体检咨询电话：**0352-2824444**

客户服务咨询电话：**0352-2830597**

400-6112995

瑞慈健康体检报告由下列内容组成：

第一部分：主检报告

第二部分：分科分项结果

第三部分：检验报告

第四部分：附表

主检报告

检查综述

- 1、【眼科】（1）左眼视力下降 （2）右眼视力下降
- 2、【同型半胱氨酸】 同型半胱氨酸偏高(21.16 umol/L)
- 3、【生殖道微生态】 上皮细胞(白带)+/HP
- 4、【尿液分析+尿沉渣】 白细胞尿偏高(22 个/u1) 鳞状上皮细胞偏高(3 /HP)
- 5、【妇科内诊】（1）阴道炎
- 6、【心脏彩超】 二尖瓣轻度返流
- 7、【甲状腺彩超】 1. 甲状腺双侧叶实性结节 TI-RADS 3级 2. 甲状腺右侧叶囊性结节 TI-RADS 2级
- 8、【全腹彩超】 1. 肝内钙化斑 2. 盆腔积液
- 9、【口腔科】（1）左下第三磨牙 牙齿 I° 松动 左下第一双尖牙 左下第二双尖牙 左下第一磨牙 右下第一磨牙 楔状缺损 牙齿充填 右下第二双尖牙 （2）牙龈萎缩 （3）牙周：牙结石
- 10、【动脉硬化检测】 外周动脉僵硬度增高

医生建议

【视力下降】：

(1) 视力下降是由角膜白斑或角膜炎、晶状体混浊、眼底疾病、屈光不正等原因引起，建议眼科诊断治疗。

【同型半胱氨酸偏高】：

(1) 血同型半胱氨酸是一种含硫氨基酸，为蛋氨酸和半胱氨酸代谢过程中产生的重要中间产物。正常情况下，血同型半胱氨酸在体内能被分解代谢，浓度维持在较低水平。但在日常生活中由于原发性原因和继发性原因会影响血同型半胱氨酸代谢导致在血液中升高。

(2) 同型半胱氨酸偏高称之为高同型半胱氨酸血症，产生的原因和遗传、环境、营养因素有很大关系。高同型半胱氨酸血症目前认为是冠心病、高血压、脑血管疾病重要的危险因素。建议日常生活中清淡饮食，多吃新鲜蔬菜水果，补充维生素成分，心内科诊治。

【上皮细胞(白带)+/HP】：

(1) 在生理情况下，阴道内的细胞新陈代谢会正常脱落，在取标本的时候会取到有脱落的上皮细胞，镜检时就会发现阳性，这属于正常的现象。如果同时阴道分泌物检查发现有病原菌感染的情况，建议往妇科进一步诊断治疗。

【鳞状上皮细胞偏高】：

(1) 在生理情况下，机体正常的新陈代谢都会引起鳞状上皮细胞的脱离，这是一种正常的机体现象。如果长时间出现鳞状上皮细胞偏高的现象时，则有可能是尿路感染、泌尿系统结石等因素导致，应及时往泌尿外科进一步诊断治疗。

【白细胞尿偏高】：

(1) 白细胞尿偏高，一般提示为泌尿系感染，白细胞数目跟感染的程度相关，细菌感染的程度越重，白细胞数目增加的越高。建议往泌尿外科诊断治疗。

【阴道炎】：

- (1) 阴道炎是阴道粘膜及粘膜下结缔组织的炎症，是妇科门诊常见的疾病。
- (2) 正常健康妇女，由于解剖学及生物化学特点，阴道对病原体的侵入有自然防御功能，当阴道的自然防御功能遭到破坏，则病原体易于侵入，导致阴道炎症。
- (3) 绝经后妇女由于雌激素缺乏，阴道上皮菲薄，细胞内糖原含量减少，阴道 PH 高达 7 左右，故阴道抵抗力低下，比青春期及育龄妇女易受感染。
- (4) 阴道炎临床上以白带的性状发生改变以及外阴痒痒灼痛为主要临床特点，感染累及尿道时，可有尿痛、尿急等症状。常见的阴道炎有细菌性阴道病、滴虫性阴道炎、霉菌性阴道炎、老年性阴道炎。
- (5) 阴道炎由不同的病原体感染所致，一旦出现外阴不适，白带异常，立即去医院检查，确定病原体，针对病因治疗。

【二尖瓣轻度返流】：

- (1) 由于二尖瓣瓣膜轻微的改变而产生二尖瓣相对关闭不全。在很多人中，没有临床症状，只有在做心脏彩超时发现。一般不需要治疗，建议定期复查，必要时心内科结合临床考虑。

【甲状腺双侧叶实性结节】：

- (1) 建议内分泌科诊断治疗。

【甲状腺右侧叶囊性结节】：

- (1) 甲状腺结节是一种常见的甲状腺疾病，很多甲状腺疾病可表现为结节，如可由甲状腺退行性变、炎症、自身免疫性及新生物等多种病变所致。甲状腺结节在各个年龄段的男女人群中均可见到，但中年女性中较多。
- (2) 甲状腺结节分良性和恶性两大类，良性的占绝大多数，恶性者不足 1%，判断甲状腺结节的良恶主要依靠病史、体格检查、放射性核素扫描、穿刺细胞学检查。
- (3) 建议往外科就诊，进一步检查，明确诊断，结合临床诊治并定期复查。

【盆腔积液】：

- (1) 盆腔积液是一种表现，而不是一种疾病，可分为生理性积液和病理性积液两种。生理性积液见于部分正常女性在月经期或排卵期，含有少量的积液。病理性积液可在盆腔炎、附件炎和子宫内膜异位症等疾病下产生的。
- (2) 建议月经干净 3、4 天后复查，如复查仍提示积液或有腹部疼痛等不适症状，不排除盆腔炎症，建议妇科诊治。

【肝内钙化斑】：

- (1) 肝内钙化斑或肝内钙化灶是指在 B 超或 CT 图像中呈现出肝脏结石样改变，肝内毛细血管壁的钙化斑或由于肝内胆汁的粘稠形成强回声伴声影。一般有强回声或薄密度的影像表现，可呈单个或多个钙化灶。
- (2) 肝内钙化灶的原因有两大类：肝脏新陈代谢或以往疾病留下的痕迹，并无明显症状，对身体没有伤害，无须特殊治疗。
- (3) 肝内钙化灶常发生于肝内胆管结石、肝内慢性炎症等疾病。这些疾病使肝细胞坏死，纤维组织增生，逐渐形成瘢痕，随之钙盐在炎症部位沉淀造成的一种病理变化，也有极少数的肝内钙化灶属于先天发育异常引起的肝脏畸形。
- (4) 通常情况下，肝内钙化灶不会出现伴随症状，仅肝内胆管结石患者可能出现肝区闷胀的感觉，但一般对身体没有明显的影响。因此不需要特殊治疗，可遵医嘱或进行定期复查。
- (5) 如果身体出现不适症状，应前往肝胆外科诊断治疗。
- (6) 在日常生活和工作中，患者需要保证充足的休息，生活规律，多饮水，以高蛋白、低脂、高维生素饮食为主，保证能量供给的同时减轻肝脏以及胃肠道的负担。

【牙齿充填】：

- (1) 牙齿充填术是修复受损或龋坏的牙齿，让其恢复正常的咬合功能及外观形态的一种修复方法。
- (2) 充填时，需要先去除坏死的牙体组织，清洁受损部位，再选择合适的充填材料进行修复。

(3) 充填材料主要有银汞合金、复合树脂、玻璃离子等，应根据牙齿缺损或龋坏的不同部位来选择不同的材料修复。

(4) 牙齿充填术后应注意避免食用坚硬的或是黏性太强的食物，日常生活中注意口腔卫生，早晚刷牙，饭后漱口。

【楔状缺损】：

(1) 楔状缺损是牙齿颈部硬组织缓慢消耗而形成的缺损，呈“V”状，由于它的外形酷似木匠用的楔子，因而称之为楔状缺损。多见于前牙的唇颊面，以中老年患者居多。

(2) 牙齿颈部硬组织牙釉质和牙骨质的交界部分，因为结构比较薄弱故易被磨损，其最常见的原因是采用不正确横向用力的刷牙方式，牙刷毛过硬所导致；此外，牙龈沟内的酸性分泌物，唾液PH值偏低、酸性食物、胃病反酸、接触酸的工作都可能使牙齿硬组织脱钙溶解。

(3) 楔状缺损如早期出现，应立即改变不良的刷牙方式，病症就不会进展，即使不治疗也可以维持现状；如果缺损有一定的深度，则需进行牙体修补，应用树脂材料修复缺损部位。

(4) 楔状缺损的预防主要是采用正确的刷牙方式，竖刷牙或巴氏刷牙法，避免横向刷牙，刷牙时不要用力过大，刷牙的时间至少要三分钟，不要使用刷毛过硬的牙刷。

(5) 在咬合时，牙颈部是应力集中的区域，负担过重的时候会出现损耗，故平时应少吃坚硬食物，比如咬坚果壳、蚕豆等。

【牙结石】：

(1) 牙结石又称牙石，是沉积在牙齿或修复体表面上已经钙化或正在钙化的菌斑或软垢。其开始时是软的，会因逐渐的钙化而变硬。它是由75%的磷酸钙，15-25%的水、有机物、磷酸锰、矿酸钙及微量的钾、钠、铁所构成，并呈现出黄色、棕色或者黑色。

(2) 牙结石通常存在于唾液腺开口处的牙齿表面（例如：下颚前牙的舌侧表面，上颚后牙的颊侧表面）和牙齿的颈部，以及口腔粘膜运动不到的牙齿表面等处。

(3) 牙结石形成后，可伴随牙龈出血、牙龈萎缩、口臭等症状。

(4) 牙结石是牙周病的重要病因，它会不断刺激牙周组织，并且压迫牙龈，影响血液循环，造成牙周组织的细菌感染，形成牙周囊袋，此后更易使食物残渣、牙菌斑、牙结石等的堆积，最终牙周支持组织全部破坏，导致牙齿松动，以至于不得不拔除牙齿。

(5) 早晚刷牙、饭后漱口是防治牙结石形成的最重要措施。应采取正确的竖刷牙法和巴氏刷牙法，纠正横刷牙法。

(6) 多吃富有维生素的粗纤维食物，如肉、蛋、各种蔬菜和水果，充分咀嚼以利于牙面清洁。少吃甜食及黏性很强的食物，不吃零食。

(7) 建议每半年进行一次口腔健康检查，每年进行2-3次全口超声波洁牙术，使牙面、牙颈部经常处于洁净状态。

【牙齿 I° 松动】：

(1) 牙齿在健康状态下有一定的活动度，主要是水平方向的，垂直方向的更是非常微小，而当由于某些疾病因素或者其他因素造成牙齿的活动度大于这个范围时，就称作牙齿松动。

(2) 牙齿松动可急性引起或慢性缓慢进展，可伴有或不伴有牙齿的疼痛不适。对人体造成的主要影响是咀嚼食物时感觉无力或不适。

(3) 慢性进展性的牙齿松动多由于牙周炎引起；如果牙齿的咬合状况不良，或有夜磨牙、紧咬牙的不良习惯等对牙齿的咬合造成了创伤，长期也会造成牙齿的松动。

(4) 突发的牙齿松动多有明确的病因，如突然咬硬物、受外伤等；牙根尖周围组织的炎症也会引起牙齿松动；此外，女性激素水平的变化也可能会引起牙齿松动度的改变，如在月经期可能出现轻度的牙齿松动等情况。

(5) 根据牙齿松动的程度不同，临床上可分为 I-III 度。I 度牙齿松动为颊舌方向活动，动度在 1mm 以内。II 度牙齿松动为颊舌及近远中方向活动，动度在 1-2mm 之间。III 度牙齿松动为颊舌、近远中及垂直三个方向的活动，动度超过 2mm。

(6) 牙齿松动的治疗首先应明确松动的原因，才能进行有针对性的治疗。如积极治疗牙周炎、根尖周围炎，调整牙齿咬合关系，因外伤引起的牙齿松动要尽早进行固位治疗。如果牙齿松动程度严重，周围炎症广泛，及时拔除过度松动的牙齿也是一种治疗方法。

(7) 维持口腔卫生是预防牙齿松动形成的重要措施，应采取正确的竖刷牙法和巴氏刷牙法，纠正横刷牙法。

(8)多吃富有维生素的粗纤维食物，如肉、蛋、各种蔬菜和水果，充分咀嚼以利于牙面清洁。少吃甜食及黏性很强的食物，不吃零食。

(9)定期进行口腔检查、口腔洁治，建议每半年进行一次口腔健康检查，每年进行 2-3 次全口超声波洁牙术，使牙面、牙颈部经常处于洁净状态。

【牙龈萎缩】：

(1)牙龈生理性萎缩主要是龈缘部分存在异物又长期得不到清理，细菌滋生刺激长期存在所致；另外随着年龄的增长也会或多或少发生萎缩，致使牙龈暴露，这种生理性萎缩，是无需要治疗的。

(2)炎症性的牙龈萎缩，主要表现为牙龈红肿胀痛，刷牙常见出血，对冷热温度变化及酸性食物等异常敏感，妨碍进食，尤其应该注意防治。

(3)掌握正确竖刷法的刷牙方法，注意口腔清洁卫生，养成早晚刷牙，饭后漱口的良好习惯。

(4)定期到医院检查治疗，每年进行 2-3 次全口超声波洁牙术。

(5)补充维生素 C 等微量元素，多食水果蔬菜，戒烟限酒，避免熬夜的不良生活习惯。

【外周动脉僵硬度增高】：

(1)动脉硬化是全身性粥样硬化在肢体局部表现，是全身性动脉内膜及其中膜呈退行性、增生性改变，使血管壁变硬缩小，失去弹性，从而继发血栓形成致使远端血流量进行性减少或中断。

(2)要均衡饮食，要防止其他疾病引起的动脉粥样硬化，如糖尿病、肥胖、高血压。少吃含油脂和胆固醇多的食品，减少盐的摄入，多吃富含高密度脂蛋白的鱼类、海鲜。戒烟限酒，控制体重，保持良好的心态。通过适量的运动，可以明显改善动脉粥样硬化。必要时内科咨询及诊治。

汇总医生： 樊兴国

主检日期： 2023-12-04

主检医生：

分科结果

身高、体重、血压

项目名称	检查结果	项目名称	检查结果
身高	156cm	体重	55kg
血压	121/60mmHg		

***小结：**

未见异常

操作员：闫辛儿

检查日期：2023-12-02

检查医生：名燕凌

内科

项目名称	检查结果	项目名称	检查结果
心率	83 次/min	心律	齐
心脏杂音	无	心界	正常
肺部	正常	呼吸音	呼吸音清
啰音	未闻及	叩诊	叩诊呈清音
腹部触诊	腹部平软	发育	正常
肝胆	肋下未触及	脾脏	肋下未触及
双肾	无叩击痛	肠鸣音	正常
营养	良好	神经系统	正常
生理反射	生理反射存在	病理反射	病理反射未引出
颅神经	正常	运动功能	正常
深浅感觉	正常	其它	无异常发现
既往史	无		

***小结：**

未见异常

操作员：杨淑兰

检查日期：2023-12-02

检查医生：杨淑兰

外科（女）

项目名称	检查结果	项目名称	检查结果
皮肤	正常	甲状腺	无肿大
浅表淋巴结	无肿大	肛门	拒检
泌尿外生殖器	正常	四肢关节	未见异常
腹股沟	未见异常	足背动脉	正常
紫绀	无	色素沉着	无
脱毛	无	脱色	无
浮肿	无	皮下结节	无
头颅	正常	颈部	正常
乳腺	正常	脊柱	正常
直肠	未检	皮肤黄疸	无
四肢	活动正常	其他	无

*小结:

未见异常

操作员：魏利平

检查日期:2023-12-02

检查医生：魏利平

眼科

项目名称	检查结果	项目名称	检查结果
视力(左)	0.4	视力(右)	0.2
辨色力	正常	眼睑	正常
结膜	正常	泪器	正常
角膜	正常	虹膜	正常
瞳孔	正常	晶状体	正常
玻璃体	正常	眼底	未见异常

*小结:

(1) 左眼视力下降

(2) 右眼视力下降

操作员：田野青 检查日期:2023-12-02 检查医生：田野青

耳鼻喉科

项目名称	检查结果	项目名称	检查结果
听力(左)	正常	听力(右)	正常
外耳道	正常	鼓膜	正常
鼻窦	正常	鼻中隔	正常
鼻腔	正常	扁桃体	无肿大
嗅觉	正常	咽喉	正常

***小结:**

未见异常

操作员：王存宝 检查日期:2023-12-02 检查医生：王存宝

妇科内诊

项目名称	检查结果	项目名称	检查结果
外阴	正常	尿道口	正常
阴道	阴道炎	子宫	正常
附件	正常	宫颈	光滑
后穹窿	正常		

***小结:**

(1) 阴道炎

操作员：智美玲 检查日期:2023-12-02 检查医生：智美玲

口腔科

项目名称	检查结果	项目名称	检查结果
唇颊	正常	齿	左下第三磨牙&牙齿 I° 松动&左下第一双尖牙 &左下第二双尖牙&左

			下第一磨牙&右下第一磨牙&楔状缺损&牙齿充填&右下第二双尖牙&楔状缺损
牙龈	牙龈萎缩	牙周	牙结石 I 度&正常
舌腭	正常	腮腺	正常
颌下腺	正常	颞下颌关节	正常

***小结：**

(1) 左下第三磨牙 牙齿 I°松动 左下第一双尖牙 左下第二双尖牙 左下第一磨牙 右下第一磨牙 楔状缺损 牙齿充填 右下第二双尖牙

(2) 牙龈萎缩

(3) 牙周：牙结石

操作员：麻剑 检查日期:2023-12-02 检查医生：麻剑

检验报告

尿液分析+尿沉渣

项目名称	检查结果	单位	参考值	提示
白细胞尿	22	个/ul	0--13	↑
上皮细胞(EC)	3	/HP	0--28	
管型(CAST)	0	个/ul	0--1	
霉菌(尿)	0	/HP	0--0	
结晶	0	/HP	0--10	
透明度(CLA)	清亮			
胆红素(BIL)	-		阴性	
隐血(ERY)	-		阴性	
小圆上皮细胞(SRC)	0	个/ul	0--0	
维生素C	-		阴性	
异常红细胞	0	个/ul	0--3	
红细胞(正常)	0	个/ul	0--6	
鳞状上皮细胞	3	个/ul	0--0	↑
粘液丝	0	个/ul	0--0	
颜色(Colour)	淡黄色			
尿葡萄糖(GLU)	-		阴性	
酮体(KET)	-		阴性	
比重(SG)	1.015		1.003--1.030	
酸碱度(PH)	6.5		4.5--8.0	
尿蛋白质(PRO)	-		阴性	
尿胆原(URO)	-		阴性	
亚硝酸盐(NIT)	-		阴性	
红细胞(尿)(RBC)	0	个/ul	0--6	
尿白细胞(LEU)	-		阴性	

*小结:

白细胞尿偏高(22 个/ul) 鳞状上皮细胞偏高(3 /HP)

操作员：李佳敏 检查日期:2023-12-02 检查医生:陈建国

血常规（五分类）

项目名称	检查结果	单位	参考值	提示
白细胞(WBC)	3.71	10 ⁹ /L	3.5--9.5	
淋巴细胞绝对值(LY#)	1.32	10 ⁹ /L	1.1--3.2	
淋巴细胞百分比(LY%)	35.5	%	20--50	
中性粒细胞绝对值(GR#)	2.02	10 ⁹ /L	1.8--6.3	
中性粒细胞百分比(GR%)	54.5	%	40--75	
嗜碱性粒细胞绝对值(BA#)	0.02	10 ⁹ /L	0--0.06	
嗜碱性粒细胞百分比(BA%)	0.6	%	0--1.0	
嗜酸性粒细胞绝对值(EO#)	0.18	10 ⁹ /L	0.02--0.52	
嗜酸性粒细胞百分比(EO%)	4.9	%	0.4--8.0	
血小板(PLT)	196	10 ⁹ /L	125--350	
血小板分布宽度(PDW)	15.9	%	15--17	
平均血小板体积(MPV)	9.0	fl	6.0--14.0	
血小板压积(PCT)	0.176	%	0.11--0.28	
红细胞(RBC)	4.62	10 ¹² /L	3.8--5.1	
血红蛋白	140	g/L	115--150	
红细胞压积(HCT)	41.5	%	35--45	
红细胞平均体积(MCV)	90.0	fl	82--100	
平均血红蛋白含量(MCH)	30.4	pg	27--34	
平均血红蛋白浓度(MCHC)	338	g/L	316--354	
单核细胞绝对值(MO#)	0.17	10 ⁹ /L	0.1--0.60	
单核细胞百分比(MO%)	4.5	%	3--10	
红细胞分布宽度标准差	44.1	fl	35--56	

(RDW-SD)				
红细胞分布宽度变异系数 (RDW-CV)	13.0	%	10.6--16.6	
大血小板比率	18.4	%	11--45	
大血小板数目	36	10 ⁹ /L	30--90	
未成熟粒细胞数目	0.01	10 ⁹ /L	0--999	
未成熟粒细胞百分比	0.4	%	0--100	
有核红细胞数目	0.000	10 ⁹ /L	0--9999	
有核红细胞百分比	0.00	/100WBC	0--9999	

***小结:**

未见异常

操作员：梁可欣 检查日期:2023-12-02 检查医生:陈建国

血 HP 检测

项目名称	检查结果	单位	参考值	提示
幽门螺旋杆菌抗体检测	阴性 (-)		阴性 (-)	

***小结:**

未见异常

操作员：祁佳佳 检查日期:2023-12-02 检查医生:陈建国

肾功三项

项目名称	检查结果	单位	参考值	提示
肌酐(CREA)	70.00	umol/L	41--73	
尿酸(UA)	238.00	umol/L	140--340	
尿素测定 (Urea)	3.60	mmol/L	2.6--7.5	

***小结:**

未见异常

操作员：王小雪 检查日期:2023-12-02 检查医生:陈建国

空腹血糖

项目名称	检查结果	单位	参考值	提示
葡萄糖(GLU)	5.26	mmol/L	3.89--6.1	

***小结:**

未见异常

操作员：王小雪 检查日期:2023-12-02 检查医生:陈建国

同型半胱氨酸

项目名称	检查结果	单位	参考值	提示
同型半胱氨酸	21.16	umol/L	0--15	↑

***小结:**

同型半胱氨酸偏高(21.16 umol/L)

操作员：王小雪 检查日期:2023-12-02 检查医生:陈建国

生殖道微生态

项目名称	检查结果	单位	参考值	提示
线索细胞	-			
清洁度	II			
上皮细胞(白带)	+			
滴虫	-			
G-球菌	-			
霉菌	-			
G-杆菌	-			
G+杆菌	-			
G+球菌	-			

***小结:**

上皮细胞(白带)+/HP

操作员：黄璐瑶 检查日期:2023-12-03 检查医生:陈建国

血脂四项

项目名称	检查结果	单位	参考值	提示
动脉硬化指数	2.14		1.31--3.19	
总胆固醇(CHOL)	4.02	mmol/L	2.59--5.2	
甘油三脂(TG)	1.38	mmol/L	0.7--1.7	
低密度脂蛋白(LDL)	2.52	mmol/L	0--4.13	
高密度脂蛋白(HDL)	1.18	mmol/L	0.77--1.55	

***小结:**

未见异常

操作员：王小雪 检查日期:2023-12-02 检查医生:陈建国

肝功能三项

项目名称	检查结果	单位	参考值	提示
γ-谷氨酰转肽酶(GGT)	16.0	U/L	7--45	
丙氨酸氨基转移酶(ALT)	15.00	U/L	7--40	
门冬氨酸氨基转移酶(AST)	15.00	U/L	13--35	
谷草比谷丙	1.00		0.4--2.5	

***小结:**

未见异常

操作员：王小雪 检查日期:2023-12-02 检查医生:陈建国

人乳头瘤病毒检查 (HPV)

项目名称	检查结果	单位	参考值	提示
HPV 高危亚型 16	阴性(-)		阴性	
HPV 高危亚型 18	阴性(-)		阴性	
HPV 高危亚型 31	阴性(-)		阴性	
HPV 高危亚型 26	阴性(-)		阴性	

HPV 高危亚型 33	阴性(-)		阴性	
HPV 高危亚型 35	阴性(-)		阴性	
HPV 高危亚型 39	阴性(-)		阴性	
HPV 高危亚型 45	阴性(-)		阴性	
HPV 高危亚型 51	阴性(-)		阴性	
HPV 高危亚型 52	阴性(-)		阴性	
HPV 高危亚型 53	阴性(-)		阴性	
HPV 高危亚型 56	阴性(-)		阴性	
HPV 高危亚型 58	阴性(-)		阴性	
HPV 高危亚型 59	阴性(-)		阴性	
HPV 高危亚型 66	阴性(-)		阴性	
HPV 高危亚型 68	阴性(-)		阴性	
HPV 高危亚型 73	阴性(-)		阴性	
HPV 高危亚型 82	阴性(-)		阴性	
HPV 低危亚型 6	阴性(-)		阴性	
HPV 低危亚型 11	阴性(-)		阴性	
HPV 低危亚型 42	阴性(-)		阴性	
HPV 低危亚型 43	阴性(-)		阴性	
HPV 低危亚型 81	阴性(-)		阴性	

***小结:**

未见异常

操作员：刘慧芳 检查日期:2023-12-03 检查医生:陈建国

大同现代医学检验实验室

液基薄层细胞学图文报告

ID: 2023092749

病理号: 088559

姓名: 魏志兰

性别: 女

年龄: 58岁

送检科室:

电话号码: 13593006385

床号:

病历号:

体检号: 2307120771

送检医院: 大同瑞慈康复体检

送检日期: 2023-12-03

末次月经:

送检医生:

采样日期:

报告日期: 2023-12-04

标本满意度: 满意

细胞量: >45%

红细胞:

经期样本:

颈管细胞:

化生细胞:

鳞状细胞:

宫颈柱状细胞:

未见上皮内病变/恶性细胞:

正常范围内:

- 良性反应性改变:
- 炎症:
 - 轻度:
 - 中度:
 - 重度:
 - 放疗:
 - 妊娠:
 - 萎缩性:
 - 宫内避孕器:
 - 其他:

病原体: 滴虫感染: 念珠菌感染: 细菌感染:

提示 HPV 感染: 疱疹病毒感染:

鳞状上皮细胞分析:

- 非典型鳞状细胞:
- 倾向上皮内瘤变:
 - 倾向良性反应性改变:
 - 不能明确意义(ASC-US):
 - 不排除高度病变(ASC-H):
- 上皮内低度病变: 鳞癌:
- 上皮内高度病变:
- CIN2:
 - CIN3:

腺上皮细胞分析:

非典型腺细胞:

- 宫内膜:
- 来源不明:

非典型腺细胞(宫颈管):

- 倾向原位腺癌:
- 不能明确意义:
- 倾向良性反应性改变:

腺癌:

- 宫颈管:
- 宫内膜:
- 其它:

炎细胞:

- 轻度:
- 中度:
- 重度:

可疑腺癌:

诊断意见: 未见上皮内病变或恶性细胞 (NILM)。

建议:

报告医师: 张荣生

地址: 大同市魏都大道 79 号, 本报告医师签字后有效
咨询: 0352-2830587 4006-122-995

妇科细胞学是筛查项目, 出于技术原因, 可能会有假阴性结果, 本检测仅对来样负责, 如果对结果有疑义, 请在收到报告 7 天内与我们联系。

大同瑞慈康复医院 12导联心电图报告

魏志兰 女 58岁

体检号:436855

病床号:

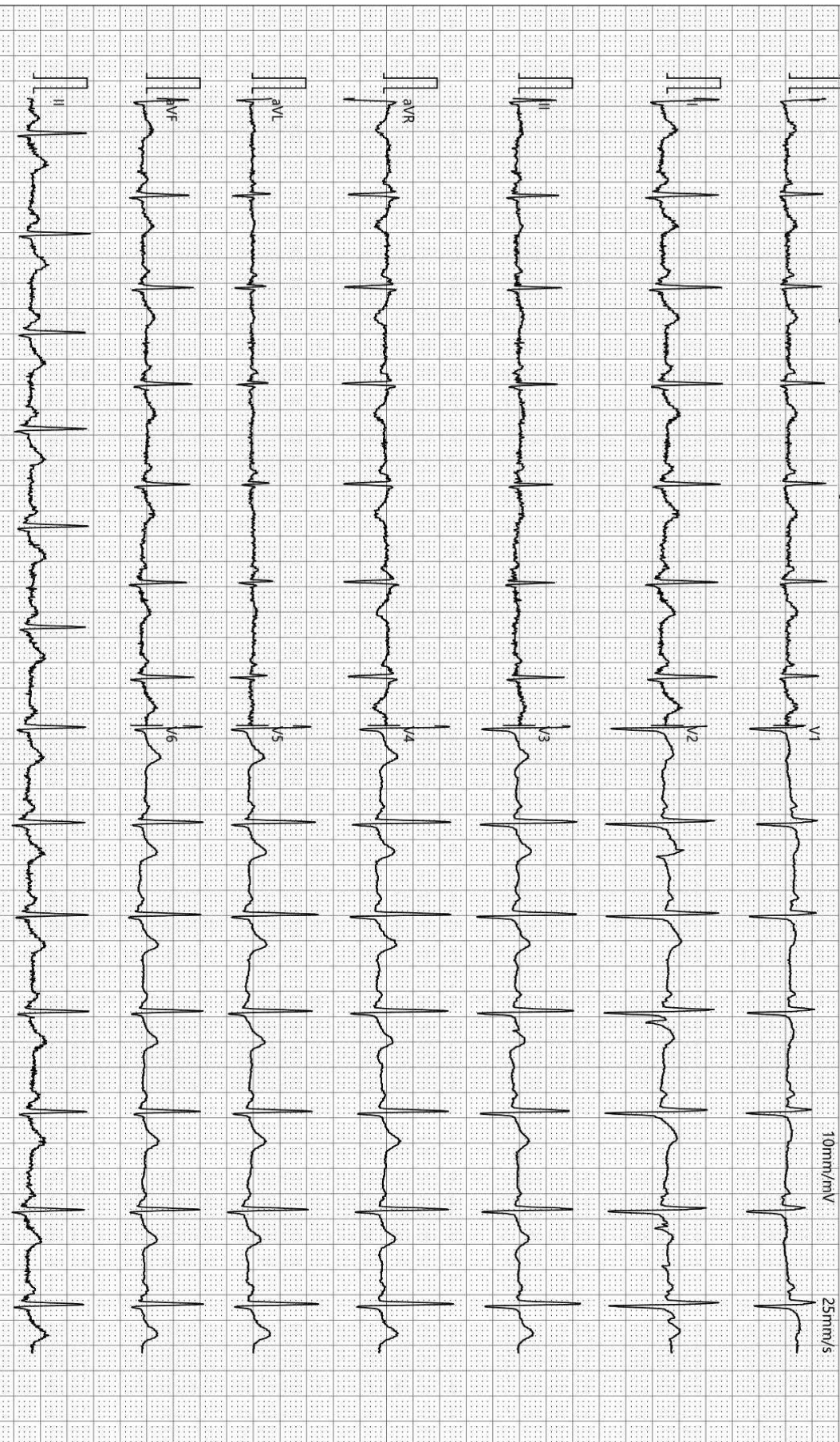
诊断结果:

- 1.窦性心律
- 2.正常心电图

诊断医生:

张生 陶志娟

HR	: 77bpm	[60 ~ 100bpm]
P	: 114↑ms	[0 ~ 110ms]
PR	: 146ms	[120 ~ 200ms]
QRS	: 81ms	[60 ~ 100ms]
QT/QTc	: 363/412ms	[320 ~ 440/0 ~ 460ms]
P/QRS/T	: 56/58/53deg.	[0 ~ 75/-30 ~ 90/0 ~ 75deg]
RV5/SV1	: 1.230/0.729mV	[0.0 ~ 2.5/0.0 ~ 2.0mV]



检查时间:2023-12-02 09:43:35

诊断时间:2023-12-02 09:50:23

SEMIP V1.90

仅供临床参考

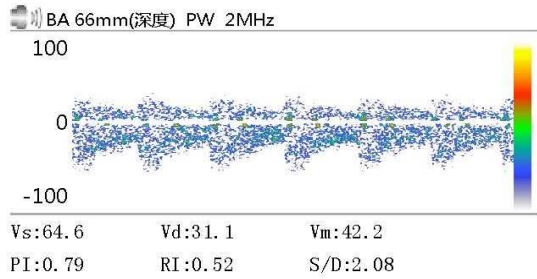
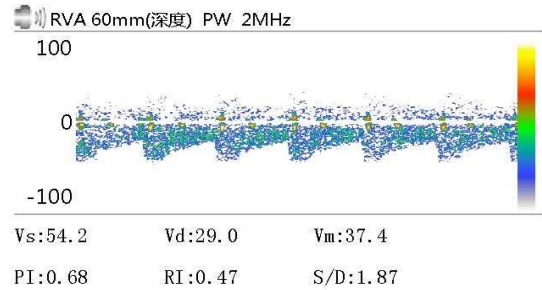
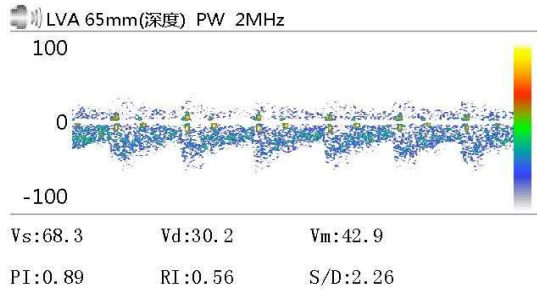
Text



大同瑞慈健康体检

颅内多普勒血流图 (TCD) 检查报告单

姓名: 魏志兰 性别: 女 年龄: 58 岁 检查号: 2307120771
 申请科室: 体检科 申请医师: 李菊蓉 检查类型: 颅内血管 床号:



Vs: Vd: Vm:
 PI: RI: S/D:

Vs: Vd: Vm:
 PI: RI: S/D:

Vs: Vd: Vm:
 PI: RI: S/D:

医生意见

结论: 椎-基底动脉脑血管超声未见异常。

李菊蓉

检查日期: 2023-12-02

本报告单仅提供临床参考

大同瑞慈健康体检

骨密度检测报告

受检者信息

受检者ID: 2307120771

姓名: 魏志兰

出生年月日: 1965/2/10

年龄: 58

性别: 女

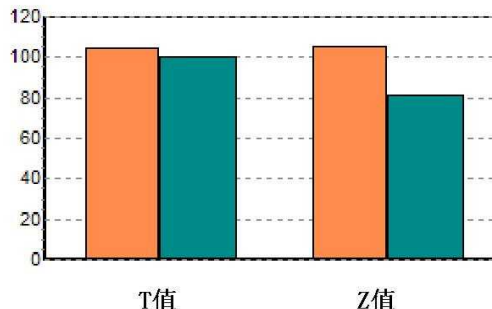
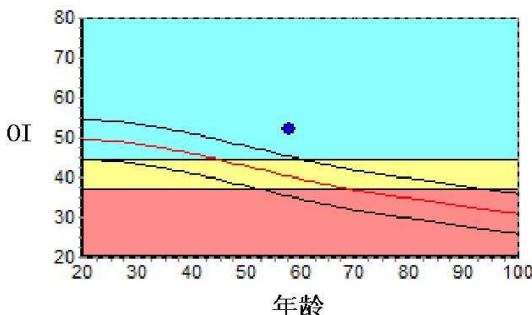
测定部位(右/左): 右

测定结果

测定日期: 2023/12/2 10:30:06

测试编号: 1/1

受测者 平均值



数据库: Asia

OI: 52.0

SOS: 1371.3 m/s

T值: 0.47

Z值: 2.35

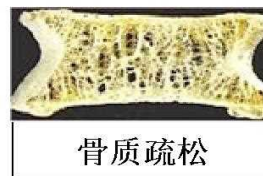
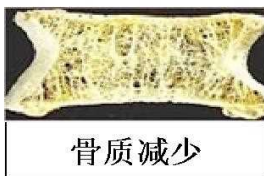, BUA: 34.3

成人比: 104.7 %

同龄比: 129.1 %

OPR: N/A %

结果分析



注解

以上结论仅供参考

科室:

医生签名:

医院地址 大同瑞慈健康体检

地址 大同市平城区魏都大道79号

联系电话 0352-2824444

操作者 名燕凌

双源 CT 诊断图文报告

流水号: 2307120771

影像号: CT20231201126

姓名: 魏志兰

年龄: 58 岁

性别: 女

检查设备: 西门子量子双源 CT

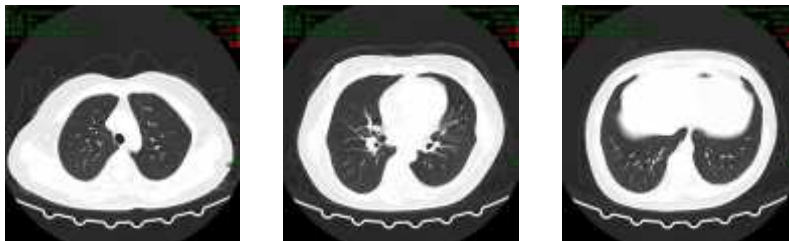体检号: 436855

申请医院: 本院

体检科室: 体检科

检查部位: CT 检查

经典图像:



影像所见:

胸廓对称, 骨性肋骨完整, 胸壁软组织结构良好, 两肺支气管血管纹理走行分布良好, 支气管束结构清晰, 双肺通气良好。肺门结构未见异常。纵隔无偏移, 段以上支气管通畅。心影及大血管形态结构正常, 纵隔内未见肿大淋巴结。胸膜未见异常。

影像诊断:

胸部未见明显异常

报告医师: 剧艳军

检查日期: 2023-12-04

审核医师: 剧艳军

报告日期: 2023-12-04

超声诊断图文报告

流水号: 2307120771

影像号: 1469739

姓名: 魏志兰

年龄: 58 岁

性别: 女

检查设备: Vivid E95

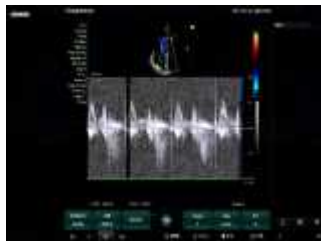
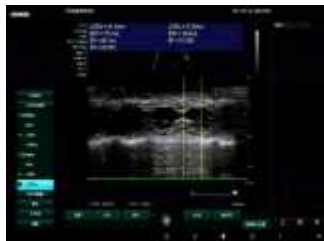
体检号: 436855

申请医院: 本院

体检科室: 体检科

检查部位: 心脏彩超

经典图像:



影像所见:

超声测量 (单位: mm)

升主动脉内径 25 (32±3mm)

左房内径 30 (35mm)

室间隔 10 (8-11mm)

左室内径 41 (47±4mm)

左室后壁 9 (8-11mm)

EF61% (50-80%)

右室内径 25 (36±4mm)

右房内径 28 (36±4mm)

FS33% (28-41%)

主肺动脉内径 20 (23±3mm)

升主动脉内径正常, 心脏各腔室大小正常, 室间隔厚度正常, 左室壁未见明显节段性运动异常, 二尖瓣瓣口可见少量返流, 余瓣膜及启闭功能未见明显异常, 舒张期二尖瓣口血流频谱 E/A>1, 心包腔未见积液。

影像诊断:

二尖瓣轻度返流

报告医师: 侯爱兰

检查日期: 2023-12-02

审核医师: 侯爱兰

报告日期: 2023-12-02



大同市医学影像研究中心

注: 本报告仅供临床医生参考!

地址: 大同市魏都大道 79 号。若有疑问, 请致电: 0352---2830580

超声诊断图文报告

流水号: 2307120771

影像号: 1469726

姓名: 魏志兰

年龄: 58 岁

性别: 女

检查设备: Vivid E95

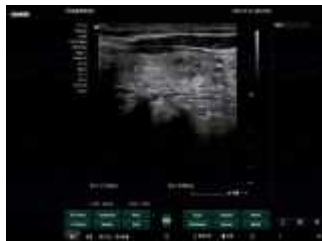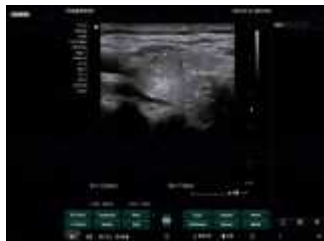体检号: 436855

申请医院: 本院

体检科室: 体检科

检查部位: 甲状腺彩超

经典图像:



影像所见:

甲状腺双侧叶形态正常, 包膜完整, 右侧叶上极探及等回声结节, 大小约 1.2*0.7cm, 边界清; 另于下极探及囊性回声, 大小约 0.3*0.2cm, 边界清, 左侧叶中下极探及低回声结节, 大小约 1.1*0.7cm, 边界清, 余实质回声均匀, CDFI: 未见异常血流信号。

双侧颈部未见明显肿大淋巴结。

影像诊断:

1. 甲状腺双侧叶实性结节 TI-RADS 3 级
2. 甲状腺右侧叶囊性结节 TI-RADS 2 级

报告医师: 侯爱兰

检查日期: 2023-12-02

审核医师: 侯爱兰

报告日期: 2023-12-02

超声诊断图文报告

流水号: 2307120771

影像号: 1469729

姓名: 魏志兰

年龄: 58 岁

性别: 女

检查设备: Vivid E95

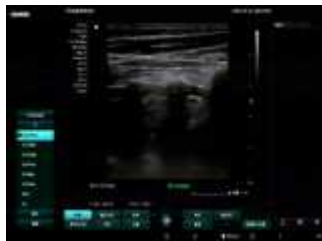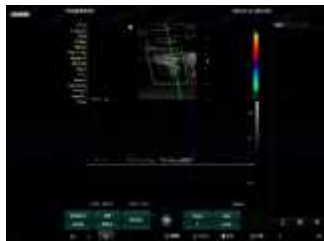
体检号: 436855

申请医院: 本院

体检科室: 体检科

检查部位: 颈部血管彩超

经典图像:



影像所见:

右锁骨下动脉起始处、双侧颈总动脉、颈内、颈外动脉起始段内中膜不增厚, 内壁欠光滑, 管壁未见明确强回声斑。CDFI: 血流充盈好。PW: 频谱形态正常。

双侧椎动脉走行正常, 椎动脉内径正常, 管壁不厚, 管腔内为无回声, CDFI: 血流充盈好。PW: 频谱正常。

影像诊断:

双侧颈动脉、椎动脉未见明显异常

报告医师: 侯爱兰

检查日期: 2023-12-02

审核医师: 侯爱兰

报告日期: 2023-12-02

超声诊断图文报告

流水号: 2307120771

影像号: 1469737

姓名: 魏志兰

年龄: 58 岁

性别: 女

检查设备: Vivid E95

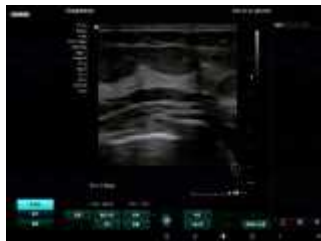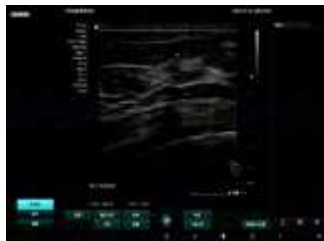体检号: 436855

申请医院: 本院

体检科室: 体检科

检查部位: 乳腺彩超

经典图像:



影像所见:

双侧乳腺腺体层次清晰, 右乳腺体厚 0.9cm, 左乳腺体厚 0.8cm, 乳导管未见扩张, 未见明显占位性病变, CDFI: 未见异常血流信号。

双侧腋下未见明显肿大淋巴结。

影像诊断:

双侧乳腺未见明显异常

报告医师: 侯爱兰

检查日期: 2023-12-02

审核医师: 侯爱兰

报告日期: 2023-12-02

超声诊断图文报告

流水号: 2307120771

影像号: 1469741

姓名: 魏志兰

年龄: 58 岁

性别: 女

检查设备: Vivid E95

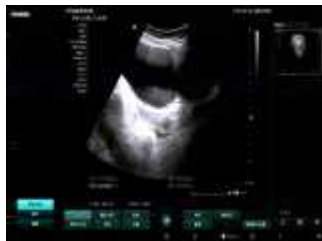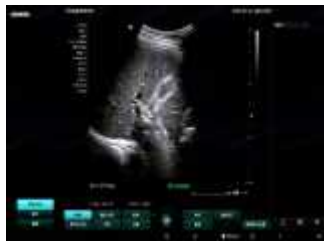体检号: 436855

申请医院: 本院

体检科室: 体检科

检查部位: 全腹彩超

经典图像:



影像所见:

肝脏大小形态正常, 包膜光滑完整, 肝内探及直径约 0.3cm 强回声斑, 余实质回声均匀, 肝内管道系统走行清晰, 门静脉及肝内胆管不扩张。

胆囊大小形态正常, 壁不厚、光滑, 囊内透声好, 肝外胆管不扩张。

胰腺大小形态正常, 实质回声均匀, 主胰管不扩张。

脾脏大小形态正常, 实质回声均匀, 脾门静脉不宽。

双肾大小形态正常, 皮髓质分界清晰, 集合系统未见分离, 双侧输尿管未见扩张。

膀胱充盈佳, 未见明显异常。

前位子宫, 大小正常, 肌壁回声均匀, 内膜线清晰, 厚 0.3cm, 宫颈厚约 2.0cm, 子宫后方探及范围约 3.1*0.9cm 液性暗区, 双侧附件区未见异常。

影像诊断:

1. 肝内钙化斑
2. 盆腔积液

报告医师: 侯爱兰

检查日期: 2023-12-02

审核医师: 侯爱兰

报告日期: 2023-12-02