



2307120761

# 大同五洲心血管病医院 健康体检报告

体检编号	436845	工号	259
姓名	孙茂静 1		
性别	女	年龄	24岁
单位	大同市税务局		
部门	大同市税务局		
联系电话	18735208560		
体检日期	2025-12-16		

尊敬的孙茂静 1 女士您好！

首先，五洲心血管健康体检全体员工欢迎您的光临，并对您的信任表示衷心的感谢！

您于 2025-12-16 （体检编号：436845）完成健康检查，本机构的各科医生已根据您的体检项目及结果，汇总成此份健康体检报告，并经总检医生审核。据此提出对您健康状况的综合分析及建议。

五洲心血管健康体检倡导守护心健康，预见未来的人文理念。希望您仔细阅读并妥善地保管此份健康体检报告，并认真关注报告中的提示与建议，若您对报告内容有任何疑问，可直接与五洲健康体检客服部联系，进一步咨询。

健康体检咨询电话：0352-5332388

客户服务咨询电话：0352-5339811

五洲健康体检报告由下列内容组成：

第一部分：主检报告

第二部分：分科分项结果

第三部分：检验报告

第四部分：附表

大同五洲心血管病医院  
0352-5332388

## 主检报告

### 检查综述

- 1、【眼科】 (1) 左眼视力下降 (2) 右眼视力下降
- 2、【血常规（五分类）】 血小板分布宽度(PDW)偏低(10.4 fl)
- 3、【肾功三项】 尿酸(UA)偏高(401.00 umol/L)
- 4、【生殖道微生态】 清洁度III G-杆菌++ G+球菌+
- 5、【血脂四项】 动脉硬化指数偏高(5.67) 总胆固醇(CHOL)偏高(7.91 mmol/L) 低密度脂蛋白(LDL)偏高(6.07 mmol/L)
- 6、【肝功能三项】 丙氨酸氨基转移酶(ALT)偏高(58.00 U/L)
- 7、【尿液分析+尿沉渣】 鳞状上皮细胞偏高(2 /HP)
- 8、【经颅多普勒】 基底动脉血流速度增快
- 9、【心脏彩超】 二尖瓣、三尖瓣少量返流
- 10、【全腹彩超】 1.轻度脂肪肝 2.右侧卵巢囊性回声 建议复查
- 11、【口腔科】 (1) 两侧下颌7缺失，左上6残冠，左上7松动 (2) 牙周：牙结石
- 12、【动脉硬化检测】 双侧下肢静态ABI未见异常； 双侧外周动脉僵硬度增高。

### 医生建议

#### 【左眼视力下降】：

(1) 视力下降是由角膜白斑或角膜炎、晶状体混浊、眼底疾病、屈光不正等原因引起，建议眼科诊断治疗。

#### 【右眼视力下降】：

(1) 视力下降是由角膜白斑或角膜炎、晶状体混浊、眼底疾病、屈光不正等原因引起，建议眼科诊断治疗。

#### 【血小板分布宽度(PDW)偏低】：

(1) 供内科结合临床参考。

#### 【尿酸(UA)偏高】：

(1) 尿酸(UA)是体内嘌呤代谢的最终产物。食物中的核酸分解生成嘌呤，体内组织中的核酸分解成嘌呤核苷，嘌呤和嘌呤核苷经过分解脱氨及氧化作用生成尿酸(UA)。

(2) 大部分的尿酸由肾脏排出，其余在肝脏分解破坏或随胆汁排泄。肾脏在排泄尿酸过程中，由肾小球滤出尿酸，若肾功能不好的人，排泄功能差，尿中排出的尿酸少了，血尿酸就会增高。

(3) 常见于肾脏疾病(如急性慢性肾炎、肾结核、肾积水晚期等)；还可见于长期吃高嘌呤食物，如动物内脏、海鲜、贝类等，这种情况下，若不控制饮食，导致嘌呤长期偏高，即使肾功能正常，也会受高浓度尿酸的影响。

(4) 另外，需要警惕的是，若尿酸长期偏高，会由尿酸盐结晶沉积引起痛风性关节炎、慢性间质性肾炎，血尿酸增高是诊断痛风的主要依据。

(5) 应避免食用含嘌呤高的食物，如各种动物内脏、豆制品、海鲜等，不要喝酒，尤其是啤酒。忌酸性食物，忌醋，多饮水，每日尿量在2公升以上，碱化尿液。

(6) 必要时在肾内科医生指导下进行降尿酸治疗，定期复查。

大同五洲心血管病医院

0352-5332388

**【G-杆菌++】：**

(1) 阴道微生物学检查是用于提示除阴道的正常菌群之外，可致病的菌群类别判断，用于临床治疗指导。

**【清洁度III】：**

(1) 阴道清洁度是用于阴道有否炎症及病变程度的诊断。其 I - II 度属于正常，III-IV 度提示阴道存在炎症。建议妇科结合临床诊治。

**【总胆固醇(CHOL)偏高】：**

(1) 总胆固醇是脂质的主要成分之一，其数量受年龄、家族、性别、饮食、遗传等多种因素影响。总胆固醇对人体生长发育以及新陈代谢有重要的作用，正常值是 2.59-5.20mmol/L。

(2) 总胆固醇升高后，会增加类脂物质的堆积，会产生更多的血管斑块，进而增加心脑血管疾病的风险。大于 5.21-5.69mmol/L 是胆固醇的临界偏高，即使是一个完全健康的人，只要总胆固醇 > 7.2mmol/L 或低密度脂蛋白 > 4.9mmol/L，未来发生心脑血管的风险就明显增高，应该马上治疗。

(3) 总胆固醇升高根据病因可分为两大类：一是原发性，是由于遗传因素缺陷所致，另一种是继发性，可引起其升高的疾病主要有糖尿病、高血压、甲减、肝肾疾病等。

(4) 降低总胆固醇的治疗中，原发性偏高应积极应用降脂药，曾经选择他汀类药物，胆固醇不能达标的，可联合用药（如依折麦布等）。

(5) 如果总胆固醇偏高，且患者有糖尿病、高血压、甲减、肝肾疾病或者已经发生心脑血管疾病的人更应积极用药，控制降低疾病风险。

(6) 戒烟，增强运动，采用低脂、低糖饮食，少食富含脂肪、胆固醇及饱和脂肪酸的食物，多进食蔬菜、水果、豆制品、粗粮、鱼和高纤维食品。

(7) 必要时在医师指导下使用降脂药物治疗，并前往内分泌科复诊。

**【动脉硬化指数偏高】：**

(1) 动脉硬化指数偏高，提示动脉硬化的风险性会更高，也就是心脑血管疾病的发病率会相对较高。建议控制血脂、血糖，少吃油腻食物，多吃蔬菜水果，加强锻炼，减轻体重。

**【低密度脂蛋白(LDL)偏高】：**

(1) 在血脂检查中，我们最该关注的是低密度脂蛋白，这是因为这些指标与心脑血管疾病的关系最为密切，正常值为 0-4.13mmol/L。

(2) 低密度脂蛋白有三个标准：普通人应 ≤ 3.4mmol/L，没有任何高危因素的人，其低密度脂蛋白最好控制在 3.4mmol/L 以下。

(3) 高危人群应 ≤ 2.6mmol/L，有高血压、糖尿病、家族史、肥胖，或低密度脂蛋白 ≥ 4.9mmol/L，这些人的低密度脂蛋白最好降低至 2.6mmol/L 以下。

(4) 极高危人群应 ≤ 1.8mmol/L，有冠心病、心肌梗塞、心绞痛、脑梗死、冠状动脉植入支架术后、心脏搭桥术后、严重的颈动脉斑块等缺血性心脑血管疾病的人，这些人低密度脂蛋白最好控制到 1.8mmol/L 以下。

(5) 建议低脂、低糖饮食，戒烟酒，多食蔬菜。定期复查血脂，明显增高者，在医师指导下使用降脂药物治疗，在积极治疗原发疾病的基础上降低低密度脂蛋白。

**【丙氨酸氨基转移酶(ALT)偏高】：**

(1) 丙氨酸氨基转移酶主要存在于肝细胞内，还分布在心肌、骨骼肌、肾脏等部位。肝脏轻度损伤就可能引起肝细胞膜破坏，导致丙氨酸转氨酶释放入血，是肝细胞损害的敏感指标，其增高的程度与肝细胞被破坏的程度成正比。

(2) 丙氨酸氨基转移酶具有临床意义的升高一般要大于正常值的 2-3 倍。如果是生理性的升高多是由于剧烈运动、熬夜、饮酒、感冒、过量食用油腻食物后，致使丙氨酸氨基转氨酶轻度升高。

(3) 丙氨酸氨基转氨酶病理性升高多由于病毒性肝炎、肝硬化、酒精肝、药物性肝病、脂肪肝、胆囊炎等疾病造成，除了肝胆疾病外，心脏疾病、骨骼疾病等，也可使丙氨酸氨基转氨酶升高。

(4) 发现了丙氨酸氨基转氨酶升高，排除生理性的原因外，如果超过正常值的两倍，则需要明确升高的原因。首先完善彩超、各型肝炎病毒等检查，如果经复查仍偏高者，应前往消化内科咨询，结合临床治疗。

(5) 平时生活中应清淡饮食、戒烟限酒、避免劳累，多食新鲜果蔬，尤其是富含 V-C 的水果蔬菜。

大同五洲心血管病医院

0352-5332388

**【鳞状上皮细胞偏高】：**

(1)在生理情况下，机体正常的新陈代谢都会引起鳞状上皮细胞的脱离，这是一种正常的机体现象。如果长时间出现鳞状上皮细胞偏高的现象时，则有可能是尿路感染、泌尿系统结石等因素导致，应及时往泌尿外科进一步诊断治疗。

**【基底动脉血流速度增快】：**

(1)建议专科结合临床考虑，动态观察；定期复查。

**【二尖瓣、三尖瓣少量返流】：**

(1)由于二尖瓣瓣膜轻微的改变而产生二尖瓣相对关闭不全。在很多人中，没有临床症状，只有在做心脏彩超时发现。一般不需要治疗，建议定期复查，必要时心内科结合临床考虑。

(2)由于三尖瓣瓣膜轻微的改变而产生三尖瓣相对关闭不全。在很多人中，没有临床症状，只有在做心脏彩超时发现。一般不需要治疗，建议定期复查，必要时心内科结合临床考虑。

**【右侧卵巢囊性回声】：**

(1)建议妇科诊断治疗。

**【轻度脂肪肝】：**

(1)表示脂质在肝脏内超过肝重量的 5%或在组织学检查时有 50%以上的肝细胞发生脂肪变性，称为脂肪肝。可因营养失调、长期饮酒、糖尿病、肥胖症、长期应用激素、肝细胞变性等原因而引起。多数脂肪肝的病变在一定条件下是可以恢复的，只要查明原因，对症治疗，预后良好。

(2)建议限酒、降脂、控制超重，适量运动，坚持锻炼。低脂低糖饮食，多吃新鲜水果、蔬菜。血脂偏高，肝功能异常者在医师指导下降酶降脂治疗。定期复查血脂、肝功及 B 超。

**【牙结石】：**

(1)牙结石又称牙石，是沉积在牙齿或修复体表面上已经钙化或正在钙化的菌斑或软垢。其开始时是软的，会因逐渐的钙化而变硬。它是由 75%的磷酸钙，15-25%的水、有机物、磷酸锰、矿酸钙及微量的钾、钠、铁所构成，并呈现出黄色、棕色或者黑色。

(2)牙结石通常存在于唾液腺开口处的牙齿表面（例如：下颚前牙的舌侧表面，上颚后牙的颊侧表面）和牙齿的颈部，以及口腔粘膜运动不到的牙齿表面等处。

(3)牙结石形成后，可伴随牙龈出血、牙龈萎缩、口臭等症状。

(4)牙结石是牙周病的重要病因，它会不断刺激牙周组织，并且压迫牙龈，影响血液循环，造成牙周组织的细菌感染，形成牙周囊袋，此后更易使食物残渣、牙菌斑、牙结石等的堆积，最终牙周支持组织全部破坏，导致牙齿松动，以至于不得不拔除牙齿。

(5)早晚刷牙、饭后漱口是防治牙结石形成的最重要措施。应采取正确的竖刷牙法和巴氏刷牙法，纠正横刷牙法。

(6)多吃富有维生素的粗纤维食物，如肉、蛋、各种蔬菜和水果，充分咀嚼以利于牙面清洁。少吃甜食及黏性很强的食物，不吃零食。

(7)建议每半年进行一次口腔健康检查，每年进行 2-3 次全口超声波洁牙术，使牙面、牙颈部经常处于洁净状态。

**【残冠】：**

(1)牙齿由于龋坏等原因而致使牙冠的大部分缺损，称为残冠。牙冠基本缺失，仅剩余牙根，称为残根。

(2)残根、残冠一旦形成，牙齿的髓腔、根管就暴露于口腔的有菌环境中，细菌可通过根管到达根尖，形成根尖周围炎，使牙齿成为病灶牙。乳牙的残根、残冠可能会引起恒牙的牙釉质发育不全，遗留的残根还可以引起恒牙萌出过早或过晚，影响恒牙萌出的时间和位置，导致牙列畸形。

(3)乳牙的残根、残冠，引起根尖周炎，或影响恒牙的萌出时，应予拔除。

(4)恒牙的残根、残冠，根尖周病损较大，牙周情况不良或对口腔粘膜有长期慢性刺激时，应予拔除。

大同五洲心血管病医院

0352-5332388

---

(5) 牙周情况较好，根尖周病损不大的残冠，可以先进行彻底的根管治疗，然后通过桩冠修复，最后进行全冠修复以恢复牙齿的外型和功能。

(6) 牙周情况较好，根尖周病损不大，牙根粗壮的残根，可以先进行彻底的根管治疗后行桩冠修复，或保留进行覆盖义齿修复。

**【外周动脉僵硬度增高】：**

(1) 动脉硬化是全身性粥样硬化在肢体局部表现，是全身性动脉内膜及其中膜呈退行性、增生性改变，使血管壁变硬缩小，失去弹性，从而继发血栓形成致使远端血流量进行性减少或中断。

(2) 要均衡饮食，要防止其他疾病引起的动脉粥样硬化，如糖尿病、肥胖、高血压。少吃含油脂和胆固醇多的食品，减少盐的摄入，多吃富含高密度脂蛋白的鱼类、海鲜。戒烟限酒，控制体重，保持良好的心态。通过适量的运动，可以明显改善动脉粥样硬化。必要时内科咨询及诊治。

汇总医生： 丁昊炜

主检日期： 2025-12-25

主检医生：

### 分科结果

#### 身高、体重、血压

项目名称	检查结果	项目名称	检查结果
身高	165cm	体重	61kg
血压	120/72mmHg		

**\*小结:**

未见异常

操作员：张悦 检查日期：2025-12-23 检查医生：名燕凌

#### 内科

项目名称	检查结果	项目名称	检查结果
心率	80 次/min	心律	齐
心脏杂音	无	心界	正常
肺部	正常	呼吸音	呼吸音清
啰音	未闻及	叩诊	叩诊呈清音
腹部触诊	腹部平软	发育	正常
肝胆	肋下未触及	脾脏	肋下未触及
双肾	无叩击痛	肠鸣音	正常
营养	良好	神经系统	正常
生理反射	生理反射存在	病理反射	病理反射未引出
颅神经	正常	运动功能	正常
深浅感觉	正常	其它	无异常发现
既往史	无		

**\*小结:**

操作员：杨海荣 检查日期：2025-12-23 检查医生：杨海荣

大同五洲心血管病医院  
0352-5332388

外科（女）

项目名称	检查结果	项目名称	检查结果
皮肤	正常	甲状腺	无肿大
浅表淋巴结	无肿大	肛门	正常
泌尿外生殖器	正常	四肢关节	未见异常
腹股沟	未见异常	足背动脉	正常
紫绀	无	色素沉着	无
脱毛	无	脱色	无
浮肿	无	皮下结节	无
头颅	正常	颈部	正常
乳腺	正常	脊柱	正常
直肠	未检	皮肤黄疸	无
四肢	活动正常	其他	无

\*小结：  
未见异常

操作员：张明远 检查日期：2025-12-23 检查医生：张明远

眼科

项目名称	检查结果	项目名称	检查结果
视力(左)	0.5	视力(右)	0.5
辨色力	正常	眼睑	正常
结膜	正常	泪器	正常
角膜	正常	虹膜	正常
瞳孔	正常	晶状体	正常
玻璃体	正常	眼底	未见异常

\*小结：

大同五洲心血管病医院  
0352-5332388

(1) 左眼视力下降

(2) 右眼视力下降

操作员：田野青 检查日期：2025-12-23 检查医生：田野青

### 耳鼻喉科

项目名称	检查结果	项目名称	检查结果
听力(左)	正常	听力(右)	正常
外耳道	正常	鼓膜	正常
鼻窦	正常	鼻中隔	正常
鼻腔	正常	扁桃体	无肿大
嗅觉	正常	咽喉	正常

**\*小结：**

未见异常

操作员：裴文兴 检查日期：2025-12-23 检查医生：裴文兴

### 妇科内诊

项目名称	检查结果	项目名称	检查结果
外阴	正常	尿道口	正常
阴道	通畅	子宫	正常
附件	正常	宫颈	光滑
后穹窿	正常		

**\*小结：**

未见异常

操作员：薛荣丽 检查日期：2025-12-23 检查医生：薛荣丽

### 口腔科

项目名称	检查结果	项目名称	检查结果
------	------	------	------

大同五洲心血管病医院

0352-5332388

唇颊	正常	齿	两侧下颌 7 缺失，左上 6 残冠，左上 7 松动
齿龈	正常	牙周	牙结石 I 度
舌腭	正常	腮腺	正常
颌下腺	正常	颞下颌关节	正常

**\*小结：**

(1) 两侧下颌 7 缺失，左上 6 残冠，左上 7 松动

(2) 牙周：牙结石

操作员：龚富生

检查日期：2025-12-23

检查医生：龚富生

检验报告

尿液分析+尿沉渣

项目名称	检查结果	单位	参考值	提示
白细胞尿	0	个/u1	0--13	
上皮细胞(EC)	2	/HP	0--28	
管型(CAST)	0	个/u1	0--1	
霉菌(尿)	0	/HP	0--0	
结晶	0	/HP	0--10	
透明度(CLA)	清亮			
胆红素(BIL)	-		阴性	
隐血(ERY)	-		阴性	
小圆上皮细胞(SRC)	0	个/u1	0--0	
维生素C	-		阴性	
异常红细胞	0	个/u1	0--3	
红细胞(正常)	0	个/u1	0--6	
鳞状上皮细胞	2	个/u1	0--0	↑
粘液丝	0	个/u1	0--0	
颜色(Colour)	淡黄色			
尿葡萄糖(GLU)	-		阴性	
酮体(KET)	-		阴性	
比重(SG)	1.005		1.003--1.030	
酸碱度(PH)	6.5		4.5--8.0	
尿蛋白质(PRO)	-		阴性	
尿胆原(URO)	-		阴性	
亚硝酸盐(NIT)	-		阴性	

大同五洲心血管病医院  
0352-5332388

红细胞(尿)(RBC)	0	个/u1	0--6	
尿白细胞(LEU)	-		阴性	

**\*小结:**

鳞状上皮细胞偏高(2 /HP)

操作员：梁可欣 检查日期:2025-12-16

检查医生:康健忠

**血常规（五分类）**

项目名称	检查结果	单位	参考值	提示
白细胞(WBC)	6.91	10 <sup>9</sup> /L	3.5--9.5	
淋巴细胞绝对值(LY#)	2.94	10 <sup>9</sup> /L	1.1--3.2	
淋巴细胞百分比(LY%)	42.6	%	20--50	
中性粒细胞绝对值(GR#)	3.56	10 <sup>9</sup> /L	1.8--6.3	
中性粒细胞百分比(GR%)	51.4	%	40--75	
嗜碱性粒细胞绝对值(BA#)	0.01	10 <sup>9</sup> /L	0--0.06	
嗜碱性粒细胞百分比(BA%)	0.2	%	0--1.0	
嗜酸性粒细胞绝对值(EO#)	0.10	10 <sup>9</sup> /L	0.02--0.52	
嗜酸性粒细胞百分比(EO%)	1.4	%	0.4--8	
血小板(PLT)	206	10 <sup>9</sup> /L	125--350	
血小板分布宽度(PDW)	10.4	%	15--17	↓
平均血小板体积(MPV)	9.1	f1	6.0--14.0	
血小板压积(PCT)	0.186	%	0.11--0.28	
红细胞(RBC)	4.82	10 <sup>12</sup> /L	3.8--5.1	
血红蛋白	141	g/L	115--150	
红细胞压积(HCT)	44.0	%	35--45	
红细胞平均体积(MCV)	91.2	f1	82--100	
平均血红蛋白含量(MCH)	29.2	pg	27--34	
平均血红蛋白浓度(MCHC)	320	g/L	316--354	

大同五洲心血管病医院

0352-5332388

单核细胞绝对值 (MO#)	0.30	$10^9/L$	0.1--0.6	
单核细胞百分比 (MO%)	4.4	%	3--10	
红细胞分布宽度标准差 (RDW-SD)	46.2	f1	35--56	
红细胞分布宽度变异系数 (RDW-CV)	14.1	%	10.6--16.6	
大血小板比率	20.5	%	11--45	
大血小板数目	42	$10^9/L$	30--90	
未成熟粒细胞数目	0.01	$10^9/L$	0--0.6	
未成熟粒细胞百分比	0.1	%	0--10	
有核红细胞数目	0.000	$10^9/L$	0--9999	
有核红细胞百分比	0.00	/100WBC	0--9999	

**\*小结:**

血小板分布宽度 (PDW) 偏低 (10.4 f1)

操作员：祁佳佳 检查日期：2025-12-16

检查医生：康建忠

**血 HP 检测**

项目名称	检查结果	单位	参考值	提示
幽门螺旋杆菌抗体检测	阴性 (-)		阴性 (-)	

**\*小结:**

未见异常

操作员：祁佳佳 检查日期：2025-12-16

检查医生：康建忠

**肾功三项**

项目名称	检查结果	单位	参考值	提示
肌酐 (CREA)	54.60	$\mu\text{mol/L}$	41--73	
尿酸 (UA)	401.00	$\mu\text{mol/L}$	140--340	↑
尿素测定 (Urea)	4.70	$\text{mmol/L}$	2.6--7.5	

**\*小结:**

大同五洲心血管病医院

0352-5332388

尿酸(UA)偏高(401.00 umol/L)

操作员：刘慧芳 检查日期：2025-12-16 检查医生：康建忠

空腹血糖

项目名称	检查结果	单位	参考值	提示
葡萄糖(GLU)	4.80	mmol/L	3.89--6.1	

\*小结:

未见异常

操作员：刘慧芳 检查日期：2025-12-16 检查医生：康建忠

同型半胱氨酸

项目名称	检查结果	单位	参考值	提示
同型半胱氨酸	7.80	umol/L	0--15	

\*小结:

未见异常

操作员：刘慧芳 检查日期：2025-12-16 检查医生：康建忠

生殖道微生态

项目名称	检查结果	单位	参考值	提示
线索细胞	-			
清洁度	III			
上皮细胞(白带)	++			
滴虫	-			
G-球菌	-			
霉菌	-			
G-杆菌	++			
G+杆菌	-			
G+球菌	+			

大同五洲心血管病医院

0352-5332388

**\*小结：**

清洁度III G-杆菌++ G+球菌+

操作员：刘慧芳 检查日期：2025-12-25

检查医生：陈建国

**血脂四项**

项目名称	检查结果	单位	参考值	提示
动脉硬化指数	5.67		1.31--3.19	↑
总胆固醇(CHOL)	7.91	mmol/L	2.59--5.2	↑
甘油三脂(TG)	1.67	mmol/L	0.7--1.7	
低密度脂蛋白(LDL)	6.07	mmol/L	0--4.13	↑
高密度脂蛋白(HDL)	1.07	mmol/L	0.77--1.55	

**\*小结：**

动脉硬化指数偏高(5.67) 总胆固醇(CHOL)偏高(7.91 mmol/L) 低密度脂蛋白(LDL)偏高(6.07 mmol/L)

操作员：刘慧芳 检查日期：2025-12-16

检查医生：康建忠

**肝功能三项**

项目名称	检查结果	单位	参考值	提示
γ-谷氨酰转肽酶(GGT)	25.0	U/L	7--45	
丙氨酸氨基转移酶(ALT)	58.00	U/L	7--40	↑
门冬氨酸氨基转移酶(AST)	27.00	U/L	13--35	
谷草比谷丙	0.47		0.4--2.5	

**\*小结：**

丙氨酸氨基转移酶(ALT)偏高(58.00 U/L)

操作员：刘慧芳 检查日期：2025-12-16

检查医生：康建忠

**人乳头瘤病毒检查(HPV)**

项目名称	检查结果	单位	参考值	提示
HPV 高危亚型 16	阴性			

HPV 高危亚型 18	阴性			
HPV 高危亚型 31	阴性			
HPV 高危亚型 26	阴性			
HPV 高危亚型 33	阴性			
HPV 高危亚型 35	阴性			
HPV 高危亚型 39	阴性			
HPV 高危亚型 45	阴性			
HPV 高危亚型 51	阴性			
HPV 高危亚型 52	阴性			
HPV 高危亚型 53	阴性			
HPV 高危亚型 56	阴性			
HPV 高危亚型 58	阴性			
HPV 高危亚型 59	阴性			
HPV 高危亚型 66	阴性			
HPV 高危亚型 68	阴性			
HPV 高危亚型 73	阴性			
HPV 高危亚型 82	阴性			
HPV 低危亚型 6	阴性			
HPV 低危亚型 11	阴性			
HPV 低危亚型 42	阴性			
HPV 低危亚型 43	阴性			
HPV 低危亚型 81	阴性			

**\*小结:**

未见异常

操作员：刘慧芳 检查日期:2025-12-25

检查医生:陈建国

大同五洲心血管病医院

0352-5332388



大同现代医学检验实验室

液基薄层细胞学图文报告

ID: 2025125343

病理号: 112824

姓名: 孙茂静 1

性别: 女

年龄: 24岁

送检科室:

电话号码: 18735208560

床号:

病历号:

体检号: 2307120761

送检医院: 大同瑞慈康复体检

送检日期: 2025-12-23

末次月经:

送检医生:

采样日期:

报告日期: 2025-12-23

标本满意度: 满意

细胞量: >45%

红细胞:

经期样本:

颈管细胞:

化生细胞:

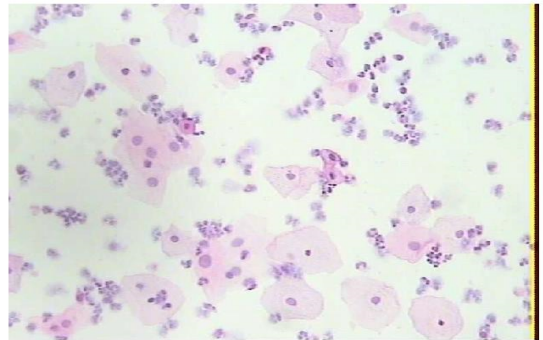
鳞状细胞:

宫颈柱状细胞:

未见上皮内病变/恶性细胞:

正常范围内:

- 良性反应性改变: 
  - 炎症: 
    - 轻度:
    - 中度:
    - 重度:
  - 放疗:
  - 妊娠:
  - 萎缩性:
  - 宫内避孕器:
  - 其他:



病原体: 滴虫感染:  念珠菌感染:  细菌感染:

提示 HPV 感染:  疱疹病毒感染:

鳞状上皮细胞分析:

- 非典型鳞状细胞: 
  - 倾向上皮内瘤变:
  - 倾向良性反应性改变:
  - 不能明确意义(ASC-US):
  - 不排除高度病变(ASC-H):
- 上皮内低度病变:
- 鳞癌:
- 上皮内高度病变: 
  - CIN2:
  - CIN3:

腺上皮细胞分析:

- 非典型腺细胞: 
  - 宫内膜:
  - 来源不明:
- 非典型腺细胞(宫颈管): 
  - 倾向原位腺癌:
  - 不能明确意义:
  - 倾向良性反应性改变:
- 腺癌: 
  - 宫颈管:
  - 宫内膜:
  - 其它:
- 炎细胞: 
  - 轻度:
  - 中度:
  - 重度:
- 可疑腺癌:

诊断意见: 未见上皮内病变或恶性细胞 (NILM)。

建议:

报告医师: 张荣生

地址: 大同市魏都大道 79 号, 本报告医师签字后有效  
咨询: 0352-2830587 4006-122-995

妇科细胞学是筛查项目, 出于技术原因, 可能会有假阴性结果, 本检测仅对来样负责, 如果对结果有疑义, 请在收到报告 7 天内与我们联系。

大同五洲心血管病医院

0352-5332388

体检科 12导联心电图报告

孙茂静 1 女 24岁 体检号:436845

病床号:

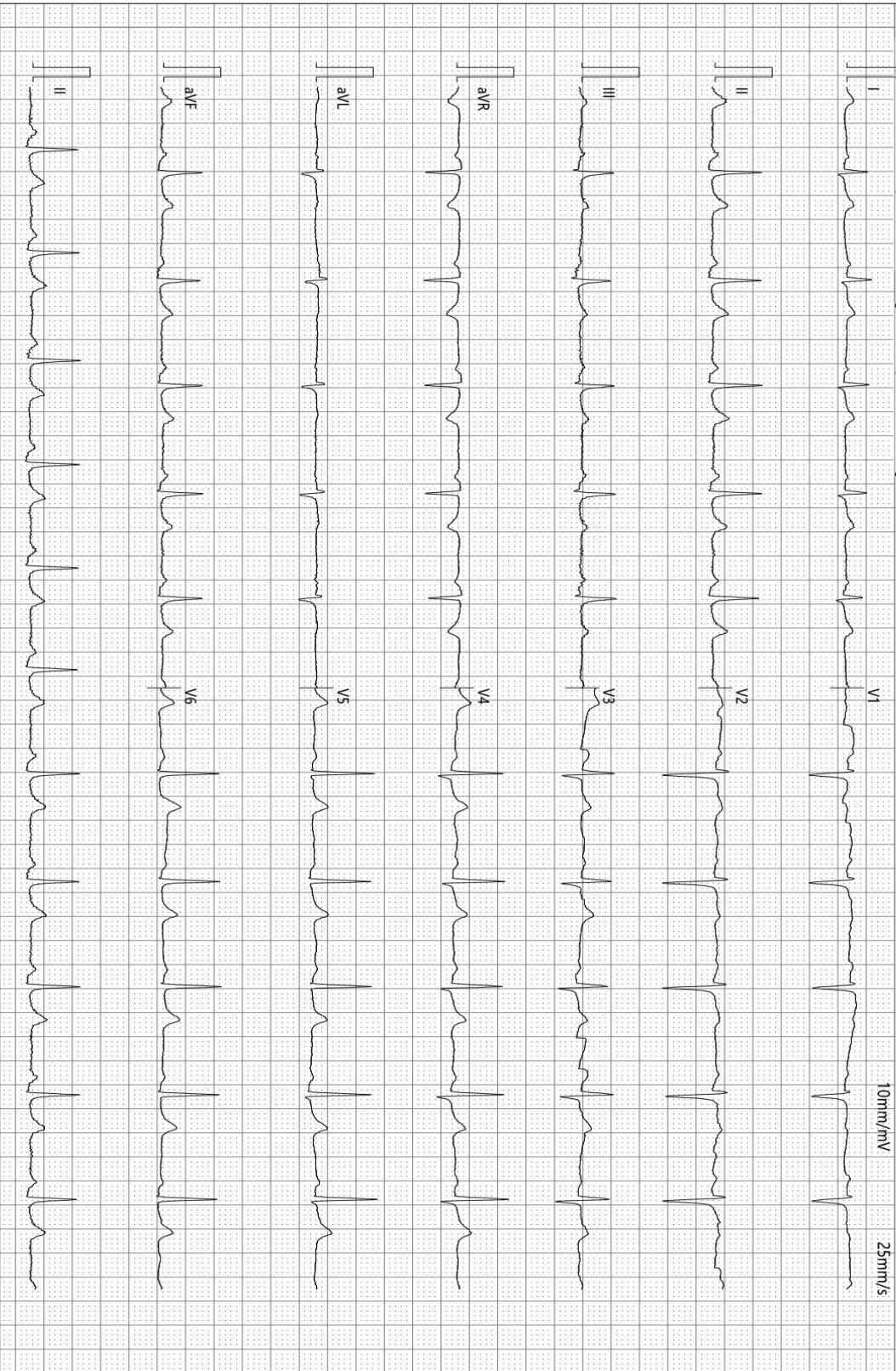
诊断结果:

- 1.窦性心律
- 2.正常心电图

诊断医生:

周志峰

HR : 68bpm [60~100bpm]  
 P : 120ms [0~110ms]  
 PR : 177ms [120~200ms]  
 QRS : 88ms [60~100ms]  
 QT/QTc : 381/408ms [320~440/0~460ms]  
 P/QRS/T : 66/70/59deg. [0~75/-30~90/0~75deg]  
 R/5/SV1 : 1.072/0.607mV [0.0~2.5/0.0~2.0mV]



检查时间:2025-12-23 07:52:39

诊断时间:2025-12-23 07:57:05

SEMP V1 90

仅供临床参考

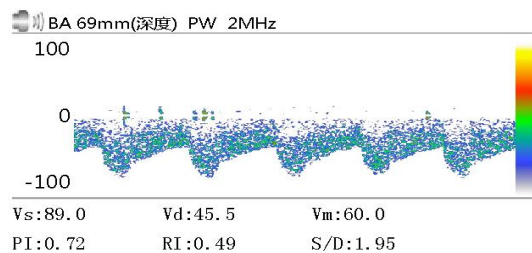

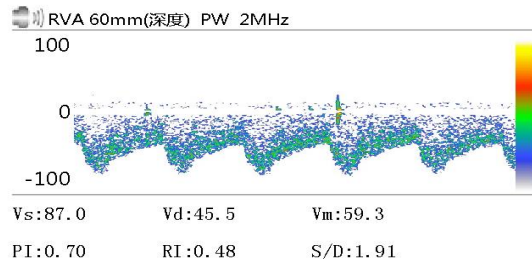
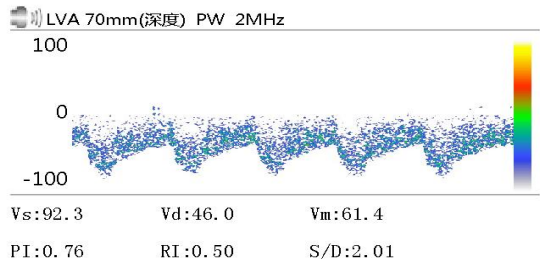
Text



# 大同瑞慈健康体检

## 颅内多普勒血流图 (TCD) 检查报告单

姓名: 孙茂静1      性别: 女      年龄: 24 岁      检查号: 2307120761  
 申请科室: 体检科      申请医师: 李菊蓉      检查类型: 颅内血管      床号:



医生意见  
 基底动脉血流速度增快

李菊蓉

检查日期: 2025-12-23

本报告单仅提供临床参考

# 大同瑞慈健康体检

## 骨密度检测报告

### 受检者信息

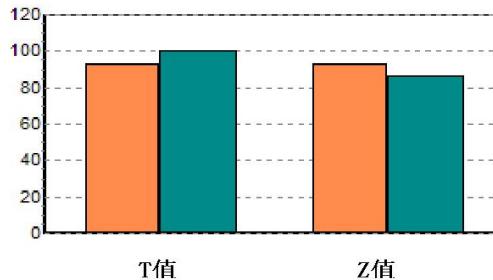
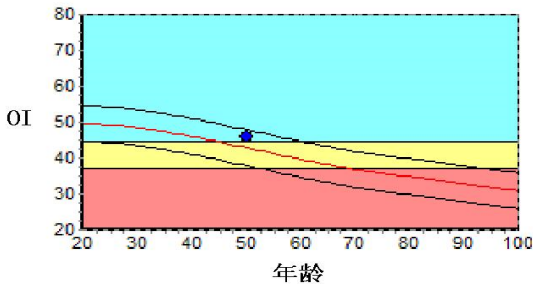
受检者ID: 436845 年龄: 50  
姓名: 孙茂静1 性别: 女  
出生年月日: 1975/3/27 测定部位(右/左): 右

### 测定结果

测定日期: 2025/12/23 7:57:35

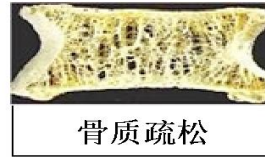
测试编号: 1/1

受测者 平均值



数据库:	Asia	成人比:	92.5	%
OI:	45.9	同龄比:	107.1	%
SOS:	1364.3 m/s	OPR:	N/A	%
T值:	-0.74			
Z值:	0.62			

### 结果分析



### 注解

以上结论仅供参考

科室:

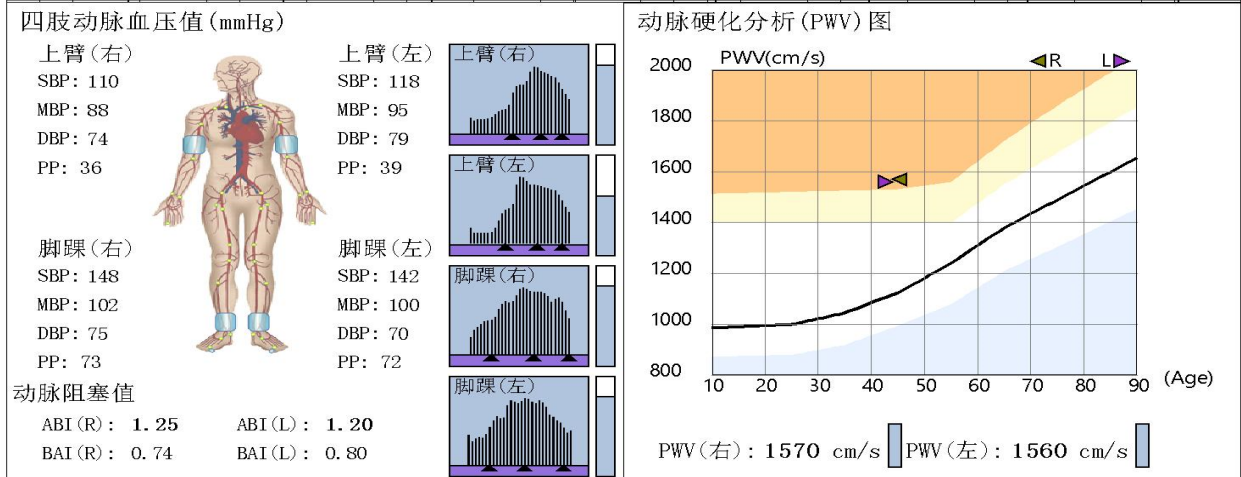
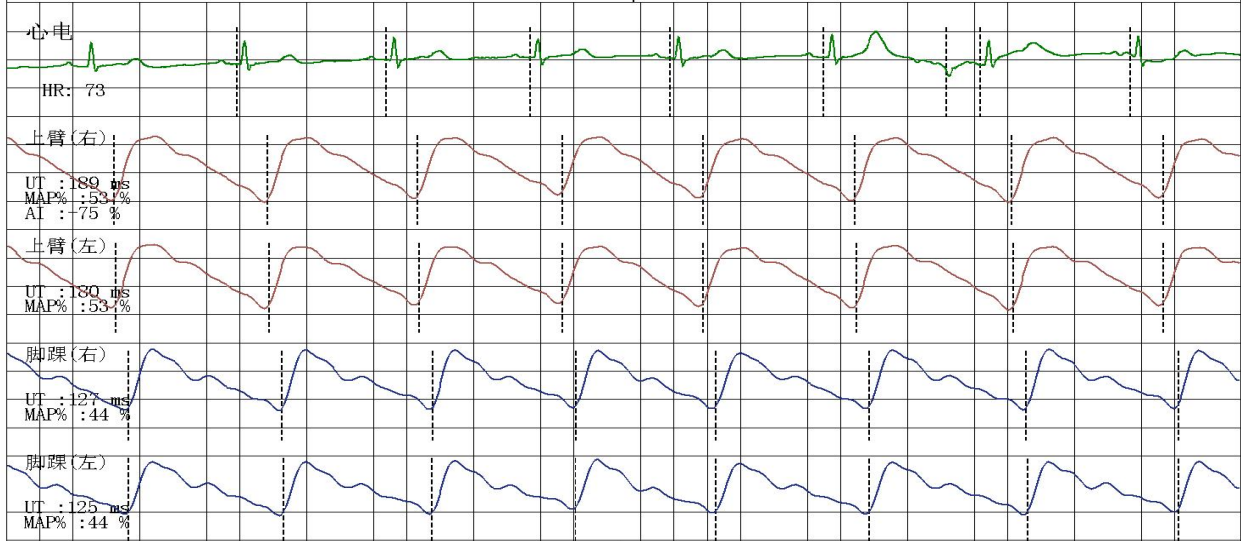
医生签名:

医院地址 大同瑞慈健康体检  
大同市平城区魏都大道79号

联系电话 0352-2824444  
操作者 名燕凌

大同五洲心血管病医院  
0352-5332388

<b>大同瑞慈健康体检</b> <b>动脉阻塞与僵硬检测报告单</b>	病历号: 2307120761    检查号: 10945 姓名: 孙茂静1    性别: 女    年龄: 44 岁 身高: 165.0 cm    体重: 61.0 kg    BMI: 22.4
--	--



<b>检查所见</b> 双侧上肢血压正常；双侧上肢血压无明显差异；双侧上肢脉压正常；双侧下肢血压无明显差异；双侧下肢脉压增大； 双侧下肢静态ABI在正常范围； 左侧baPWV增快；右侧baPWV增快； 四肢动脉脉搏波形未见异常。	<b>诊断所见</b> 双侧下肢静态ABI未见异常； 双侧外周动脉僵硬度增高。
--	---

操作者：邢秀彬

检查日期：2025-12-23

地址：大同市平城区魏都大道79号

高血压判断依据《中国高血压防治指南》(第三版)  
 ABI判断依据《2011版美国心脏协会/美国心脏病学会周围动脉疾病指南》  
 电话：

大同五洲心血管病医院  
超声诊断图文报告

流水号: 2307120761

超声号: 2071035

姓名: 孙茂静 1

年龄: 24 岁

性别: 女

检查设备: Vivid E95

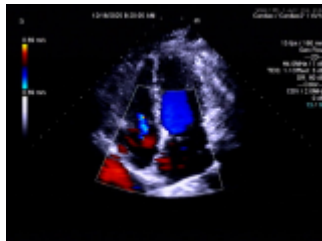
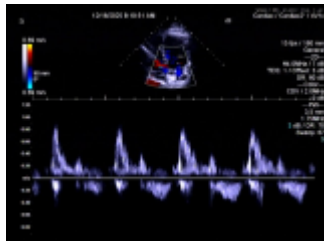
体检号: 436845

申请医院: 本院

体检科室: 体检科

检查部位: 心脏彩超

经典图像:



影像所见:

超声测量 (单位: mm)

升主动脉内径 25 (32±3mm)

左房内径 31 (35mm)

室间隔 10 (8-11mm)

左室内径 44 (47±4mm)

左室后壁 10 (8-11mm)

EF67% (50-80%)

右室内径 32 (36±4mm)

右房内径 33 (36±4mm)

FS37% (28-41%)

主肺动脉内径 21 (23±3mm)

升主动脉内径正常, 心脏各腔室大小正常, 室间隔厚度正常, 左室壁未见明显节段性运动异常, 二尖瓣、三尖瓣回声正常, 收缩期房侧可见少量返流信号, 余瓣膜及启闭功能未见明显异常, 舒张期二尖瓣口血流频谱 E/A>1, 心包腔未见积液。

影像诊断:

二尖瓣、三尖瓣少量返流

报告医师: 李菊蓉

检查日期: 2025-12-16

审核医师: 李菊蓉

报告日期: 2025-12-16

温馨提示: 本报告仅供临床医生参考! 若有疑问, 请致电: 0352---5339668

地址: 大同市平城区迎宾街 750 号。

大同五洲心血管病医院

0352-5332388



大同五洲心血管病医院

## 超声诊断图文报告

流水号: 2307120761

超声号: 2071038

姓名: 孙茂静 1

年龄: 24 岁

性别: 女

检查设备: Vivid E95

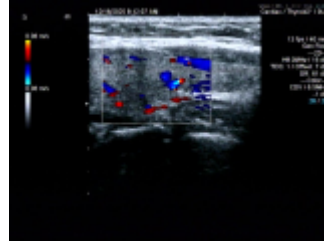
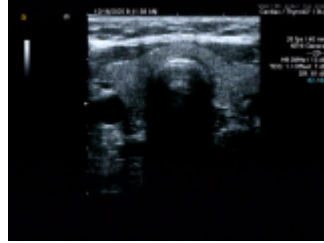体检号: 436845

申请医院: 本院

体检科室: 体检科

检查部位: 甲状腺彩超

经典图像:



影像所见:

甲状腺双侧叶形态正常, 包膜完整, 实质回声均匀, CDFI: 未见异常血流信号。  
双侧颈部未见明显肿大淋巴结。

影像诊断:

甲状腺双侧叶未见异常

报告医师: 李菊蓉

检查日期: 2025-12-16

审核医师: 李菊蓉

报告日期: 2025-12-16

温馨提示: 本报告仅供临床医生参考! 若有疑问, 请致电: 0352---5339668

地址: 大同市平城区迎宾街 750 号。

大同五洲心血管病医院

0352-5332388



大同五洲心血管病医院

## 超声诊断图文报告

流水号: 2307120761

超声号: 2071041

姓名: 孙茂静 1

年龄: 24 岁

性别: 女

检查设备: Vivid E95

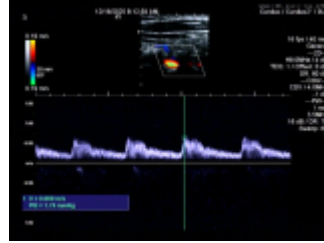
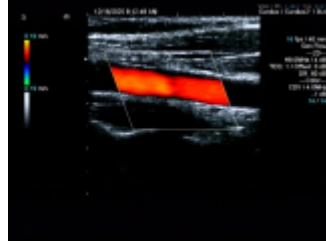
体检号: 436845

申请医院: 本院

体检科室: 体检科

检查部位: 颈部血管彩超

经典图像:



影像所见:

右锁骨下动脉起始处、双侧颈总动脉、颈内、颈外动脉起始段内中膜不增厚, 内壁光滑, 管壁未见明确强回声斑。  
CDFI: 血流充盈好。PW: 频谱形态正常。 双侧椎动脉走行正常, 椎动脉内径正常, 管壁不厚, 管腔内为无回声,  
CDFI: 血流充盈好。PW: 频谱正常。

影像诊断:

双侧颈动脉、椎动脉未见明显异常

报告医师: 李菊蓉

检查日期: 2025-12-16

审核医师: 李菊蓉

报告日期: 2025-12-16

温馨提示: 本报告仅供临床医生参考! 若有疑问, 请致电: 0352---5339668

地址: 大同市平城区迎宾街 750 号。

大同五洲心血管病医院

0352-5332388



大同五洲心血管病医院

## 超声诊断图文报告

流水号: 2307120761

超声号: 2071045

姓名: 孙茂静 1

年龄: 24 岁

性别: 女

检查设备: Vivid E95

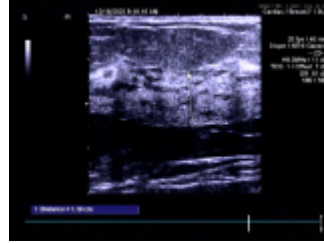
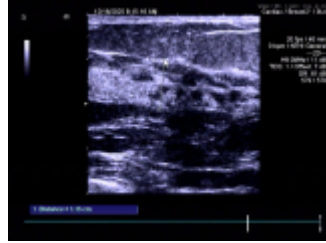
体检号: 436845

申请医院: 本院

体检科室: 体检科

检查部位: 乳腺彩超

经典图像:



影像所见:

双侧乳腺腺体层次清晰, 右乳腺体厚 1.1cm, 左乳腺体厚 1.1cm, 乳导管未见扩张, 未见明显占位性病变, CDFI: 未见异常血流信号。

双侧腋下未见明显肿大淋巴结。

影像诊断:

双侧乳腺未见明显异常

报告医师: 李菊蓉

检查日期: 2025-12-16

审核医师: 李菊蓉

报告日期: 2025-12-16

温馨提示: 本报告仅供临床医生参考! 若有疑问, 请致电: 0352---5339668

地址: 大同市平城区迎宾街 750 号。

大同五洲心血管病医院

0352-5332388



大同五洲心血管病医院

## 超声诊断图文报告

流水号: 2307120761

超声号: 2071245

姓名: 孙茂静 1

年龄: 24 岁

性别: 女

检查设备: Vivid E95

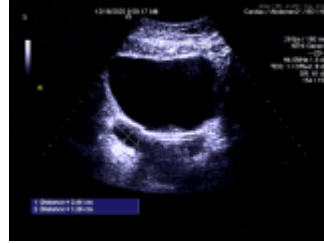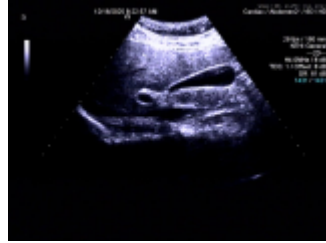体检号: 436845

申请医院: 本院

体检科室: 体检科

检查部位: 全腹彩超

### 经典图像:



### 影像所见:

肝脏大小形态正常, 包膜光滑完整, 实质回声细腻、增强, 肝内管道系统走行尚清晰, 门静脉及肝内胆管不扩张。

胆囊大小形态正常, 壁不厚、光滑, 囊内透声好, 肝外胆管不扩张。

胰腺大小形态正常, 实质回声均匀, 主胰管不扩张。

脾脏大小形态正常, 实质回声均匀, 脾门静脉不宽。

双肾大小形态正常, 皮髓质分界清晰, 集合系统未见分离, 双侧输尿管未见扩张。

膀胱充盈佳, 未见明显异常。

后位子宫, 大小约 4.3\*3.4\*3.6cm, 肌壁回声均匀, 内膜线清晰, 厚 0.9cm, 宫颈厚约 2.9cm, 右侧卵巢探及囊性回声, 大小约 2.4\*1.3cm, 边界清, 左侧附件区未见异常。

### 影像诊断:

1. 轻度脂肪肝
2. 右侧卵巢囊性回声建议复查

报告医师: 李菊蓉

检查日期: 2025-12-16

审核医师: 李菊蓉

报告日期: 2025-12-16

温馨提示: 本报告仅供临床医生参考! 若有疑问, 请致电: 0352---5339668

地址: 大同市平城区迎宾街 750 号。

大同五洲心血管病医院

0352-5332388



大同五洲心血管病医院

# 双源 CT 诊断图文报告

ID号: 2307120761

影像号: CT20251216028

姓名: 孙茂静 1

年龄: 24 岁

性别: 女

检查设备: 西门子量子双源 CT

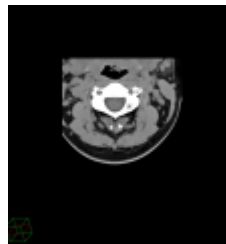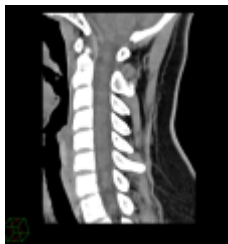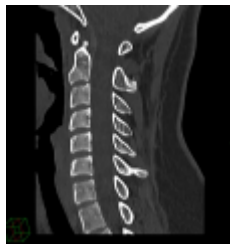体检号: 436845

申请医院: 本院

体检科室: 体检科

检查部位: CT 检查

## 经典图像:



## 影像所见:

颈椎生理曲度变直, 序列整齐。各椎体及椎间盘形态及密度均未见异常, 硬膜囊未见受压, 双侧椎间孔及椎管未见狭窄。硬膜囊内未见异常密度影。黄韧带未见肥厚。椎旁软组织未见异常。

## 影像诊断:

颈椎 CT 未见病变征象

报告医师: 张剑峰

检查日期: 2025-12-16

审核医师: 张剑峰

报告日期: 2025-12-16

大同五洲心血管病医院

0352-5332388

---

温馨提示：本报告仅供临床医生参考！如有疑问，请致电：0352---5339668

地址：大同市平城区迎宾街 750 号。

---

大同五洲心血管病医院  
0352-5332388

---

---