



2307120759

大同瑞慈健康体检

报 告 册

体检编号	436843	工号	257
姓名	齐霄云		
性别	女	年龄	67岁
单位	大同市税务局		
部门	大同市税务局		
联系电话	13994329809		
体检日期	2024-10-05		

尊敬的齐霄云女士您好！

首先，瑞慈健康体检全体员工欢迎您的光临，并对您的信任表示衷心的感谢！

您于 2024-10-05 （体检编号：436843）完成健康检查，本机构的各科医生已根据您的体检项目及结果，汇总成此份健康体检报告，并经总检医生审核。据此提出对您健康状况的综合分析及建议。

瑞慈健康体检倡导“大健康、大康复”，提出“健康是第一财富（Rich）”的人文理念。希望您仔细阅读并妥善地保管此份健康体检报告，并认真关注报告中的提示与建议，若您对报告内容有任何疑问，可直接与瑞慈健康体检客服部联系，进一步咨询。

健康体检咨询电话：**0352-2824444**

客户服务咨询电话：**0352-2830597**

400-6112995

瑞慈健康体检报告由下列内容组成：

第一部分：主检报告

第二部分：分科分项结果

第三部分：检验报告

第四部分：附表

主检报告

检查综述

- 【身高、体重、血压】 (1) 血压 119/46：本次测量基础血压偏低
- 【血 HP 检测】 幽门螺旋杆菌抗体检测阳性
- 【甲状腺功能系列】 甲状腺球蛋白(TG)偏低(0.02 ng/ml) 促甲状腺素(TSH)偏高(8.32 uIU/ml)
- 【血脂四项】 动脉硬化指数偏低(0.91)
- 【尿液分析+尿沉渣】 隐血(ERY)1+ 鳞状上皮细胞偏高(1 /HP) 粘液丝偏高(6 /HP)
- 【心电图】 1. 窦性心律 2. T波改变
- 【心脏彩超】 1. 左室舒张功能减低
- 【甲状腺彩超】 甲状腺双侧叶体积偏小、实质回声偏低不均匀 请结合甲功
- 【颈部血管彩超】 右锁骨下动脉起始处、双侧颈总动脉斑块形成
- 【动脉硬化检测】 1. 单纯收缩期高血压 2. 外周动脉僵硬度增高

医生建议

【本次测量基础血压偏低】：

- (1) 由于生理或病理原因造成血压低于 90/60mmHg，就会形成低血压，平时我们讨论的低血压大多为慢性低血压。慢性低血压据统计发病率为 4%左右，老年人群中可高达 10%。
- (2) 低血压一般可分为三类：一是体质性低血压，一般认为与遗传和体质瘦弱有关，多见于 20—50 岁的妇女和老年人，轻者可无如何症状，重者出现精神疲惫、头晕、头痛，甚至昏厥。夏季气温较高时更明显。
- (3) 二是体位性低血压，体位性低血压是患者从卧位到坐位或直立位时，或长时间站立出现血压突然下降超过 20mmHg，并伴有明显症状，这些症状包括：头昏、头晕、视力模糊、乏力、恶心、认识功能障碍、心悸、颈背部疼痛。
- (4) 体位性低血压与多种疾病有关，如多系统萎缩、糖尿病、帕金森氏病、多发性硬化病、更年期障碍、血液透析、手术后遗症、麻醉、降压药、利尿药、催眠药、抗精神抑郁药等，或其他如久病卧床，体质虚弱的老年人。
- (5) 三是继发性低血压，由某些疾病或药物引起的低血压，如脊髓空洞症、风湿性心脏病、降压药、抗抑郁药和慢性营养不良症、血液透析病人。
- (6) 饮食疗法是治疗本病的有力措施之一，可逐渐提高病患者的身体素质，改善心血管功能，增加心肌收缩力，增加心排血量，提高动脉管壁紧张度，从而逐步使血压上升并稳定正常水平，消除低血压带来的种种不适症状。
- (7) 荤素兼吃，合理搭配膳食，保证摄入全面充足的营养物质，使体质从纤弱逐渐变得健壮。
- (8) 如伴有红细胞计数过低，血红蛋白不足的贫血症，宜适当多吃富含蛋白质、铁、铜、叶酸、维生素 B12、维生素 C 等食物，诸如猪肝、蛋黄、瘦肉、牛奶、鱼虾、贝类、大豆、红糖及新鲜蔬菜、水果。有利于增加心排血量，改善大脑的供血量，提高血压和消除血压偏低引起的不良症状。
- (9) 莲子、桂圆、大枣、桑椹等果品，具有养心益血、健脾补脑之力，可常食用。
- (10) 伴有食少纳差者，宜适当食用能刺激食欲的食物和调味品，如姜、葱、醋、酱、糖、胡椒、辣椒、啤酒、葡萄酒等。
- (11) 加强锻炼，选择适合自己的运动方式。

【幽门螺旋杆菌抗体检测阳性】：

- (1) 建议往消化内科进一步诊断治疗，定期复查。

(2)幽门螺杆菌（Hp）感染是慢性胃炎、消化性溃疡的主要病因，也是非贲门胃癌的一个明确致病因子。Hp在普通人中的感染率为35%—87%，在胃炎和胃溃疡患者中的感染率超过90%。

(3)建议以下4类人群在消化内科医生的指导下接受根除Hp的治疗：消化性溃疡患者，以及有并发症（消化道出血、穿孔等）或接受过胃部手术的患者、低度恶性的胃黏膜相关淋巴样组织淋巴瘤患者、萎缩性胃炎患者、一级亲属（父母、兄弟姐妹）中有胃癌患者的Hp感染者。

(4)幽门螺杆菌（Hp）主要通过“人—人”、“粪—口”传播，Hp感染在家庭内有明显的聚集现象。如父母若感染了Hp，其子女感染的机会要比一般家庭高得多。因此，若家庭成员中有Hp感染者，用餐时最好采用“分食制”。

【甲状腺球蛋白(TG)偏低】：

(1)甲状腺球蛋白（TG）是由甲状腺滤泡上皮细胞合成，存储在甲状腺滤泡内的大分子糖蛋白，是甲状腺滤泡内胶质的主要成分。

(2)在正常情况下，甲状腺球蛋白（TG）只在甲状腺腔内循环，并不进入到血液中循环。

(3)只有在甲状腺炎症引起甲状腺滤泡破坏（如桥本甲状腺炎、慢性淋巴细胞性甲状腺炎和自身免疫性甲状腺功能减退等）、出血（如结节性甲状腺肿）或甲状腺组织无序的快速增长（如Graver病和甲状腺滤泡细胞癌等），可能使甲状腺球蛋白（TG）进入血循环。

(4)甲状腺球蛋白（TG）也可用于甲状腺癌的诊断，但敏感性不高。目前仅用于甲状腺滤泡状腺癌的疗效观察和复发监测，若手术后或放射碘（RAI）治疗后血TG升高，则提示肿瘤复发或转移；若降低到无法测出，则提示预后良好。

(5)注意，在进行甲状腺穿刺术后或甲状腺扫描后的1~2周内，血中甲状腺球蛋白（TG）可有不同程度的升高。

【促甲状腺素(TSH)偏高】：

(1)促甲状腺素是脑垂体分泌的促进甲状腺的生长和机能的一种内分泌激素，具有促进甲状腺滤泡上皮细胞增生、甲状腺激素合成和释放的作用。

(2)促甲状腺素的多少受到下丘脑—垂体促甲状腺激素释放激素和甲状腺激素的反馈调控。当甲状腺激素增高时，会影响到下丘脑—垂体减少促甲状腺激素的分泌，从而达到甲状腺激素分泌降低。当甲状腺激素比较低时，那么下丘脑—垂体会增加促甲状腺激素分泌从而增高甲状腺激素分泌。

(3)通过测定促甲状腺素来判断垂体的功能是否受损伤，同时也有助于判定甲状腺激素减少或增高导致的病变是出现在甲状腺还是脑垂体。

(4)检查促甲状腺素的临床意义有两个方面，如原发性甲状腺功能减退、伴有甲状腺功能低下的桥本病、亚急性甲状腺炎恢复期、摄入金属锂、碘化钾，可使促甲状腺激素增高。

(5)垂体性甲状腺功能低下、非促甲状腺激素瘤所致的甲状腺功能亢进，以及摄入阿司匹林、皮质激素及静脉使用肝素，可使促甲状腺激素减低。

【动脉硬化指数偏低】：

(1)建议内科结合临床参考。

【隐血(ERY)1+】：

(1)尿隐血可分为肉眼血尿和镜下血尿。肉眼血尿是指肉眼能见到血色的尿，尿液呈洗肉水色或血色，通常在1000ml尿中含有1ml血液即肉眼可见。镜下血尿是指尿的颜色正常，通过显微镜可以观察到尿液中含红细胞，通常离心沉淀后的尿液镜检每高倍视野有红细胞3个以上。

(2)尿隐血是泌尿系疾病常见的症状之一，生理情况下女性生理期、运动后等都可以引起，病理情况下大多是由泌尿系统疾病引起，如泌尿系炎症、尿路结石等，也有一些血尿是由全身性疾病或泌尿系统邻近器官所致。

(3)需要指出的是：尿液呈红色并不都是血尿，有些药物、食物都能使尿液呈红色、橙色或褐色；由于严重创伤、错误输血等大量红细胞或组织破坏，也可导致血红蛋白或肌红蛋白血尿。

(4)建议往泌尿外科进一步复查，以明确诊断。

【鳞状上皮细胞偏高】：

(1)在生理情况下，机体正常的新陈代谢都会引起鳞状上皮细胞的脱离，这是一种正常的机体现象。如果长时间出现鳞状上皮细胞偏高的现象时，则有可能是尿路感染、泌尿系统结石等因素导致，应及时往泌尿外科进一步诊断治疗。

【粘液丝偏高】：

- (1)尿常规中粘液丝是由尿路中细胞分泌出来的，在有尿路感染时分泌会明显增多，且伴有炎症细胞的出现。
- (2)粘液丝偏高，可分为生理性偏高和病理性偏高两种，生理性偏高一般是由于喝水较少导致的尿液浓缩，一般在喝水后就能达到稀释的效果。
- (3)病理性的粘液丝偏高是由于泌尿系炎症或者是前列腺炎导致的，需要注意观察，多喝水，同时有白细胞等炎症细胞增多时，应及时服用抗感染药物治疗。如果仅有粘液丝的增多而没有白细胞等炎症细胞增多时，尿路有炎症的可能性不大。
- (4)建议平时饮食注意清淡，多喝水，少吃油腻和辛辣的食物，要注意个人清洁卫生，勤洗阴部，注意休息。

【T波改变】：

- (1)可见于心肌劳损，电解质混乱及神经调节异常，如疲劳，精神紧张等，往心血管内科咨询，进一步查找病因及治疗。

【左室舒张功能减低】：

- (1)左心室舒张功能是指心肌弹性减低，心脏泵血功能减退。其引起原因，一是随着年龄的增长，心肌组织进行性变。其二是由于冠心病、高血压等慢性心肌病变。一般来说没有原发病变及年龄偏大的人员又无症状，不需要特殊处理，建议心内科结合临床考虑。

【甲状腺双侧叶体积偏小】：

- (1)建议内分泌科诊断治疗。

【右锁骨下动脉起始处、双侧颈总动脉斑块形成】：

- (1)颈动脉斑块是动脉硬化后，血管里面的垃圾沉淀在血管壁形成。斑块又分为硬斑和软斑两种。硬斑比较稳定，不容易脱落，软斑不稳定，容易破裂脱落，从而形成血管栓塞。
- (2)建议：1.减低胆固醇水平。2.减低高血糖、高血压等高危因素，将血压、血糖控制在理想水平。3.积极进行生活干预，控制饮食，改善饮食结构，适量增加运动，戒烟限酒。4.必要时药物治疗。

【单纯收缩期高血压】：

- (1)所谓单纯收缩期高血压，顾名思义是指一个人的舒张压（即低压）不高，仅仅是收缩压（即高压）超过正常范围。
- (2)单纯收缩期高血压标准为收缩压在 140mmHg 以上，舒张压为 90mmHg 以下。如果收缩压在 140-149mmHg，又称单纯收缩期临界高血压。由于单纯收缩期高血压大部分发生在 60 岁以上的老年人，故又称老年单纯收缩期高血压。
- (3)当病人患动脉硬化、甲状腺功能亢进、主动脉关闭不全、体循环动静脉瘘、动脉导管未闭及原因不明的高动力循环状态时，也常伴有收缩期高血压，但这些不包括在单纯收缩期高血压范围内。
- (4)劳逸结合，保持良好身心状态。避免各种诱因：如情绪低落、紧张等。改进生活方式，适当低盐、低脂、低胆固醇饮食，戒烟酒。必要时心血管专科诊治，定期复诊。
- (5)平时应低盐（每天 5~10g）、低脂饮食（少吃动物脂肪与内脏）；忌烟限酒。遵照医嘱坚持服药，定期测量血压，宜控制在 140/90mmHg 以下，若合并有糖尿病和肾病，要把血压控制在 130/80mmHg 以下。
- (6)血压到正常水平时，说明此时选用的降压药和治疗方案基本合适，但并不意味着高血压已被“治愈”，应坚持治疗。若盲目自行停药或间断服药，常会使血压波动很大，而加重心、脑、肾和血管的损害。

【外周动脉僵硬度增高】：

- (1)动脉硬化是全身性粥样硬化在肢体局部表现，是全身性动脉内膜及其中膜呈退行性、增生性改变，使血管壁变硬缩小，失去弹性，从而继发血栓形成致使远端血流量进行性减少或中断。

(2)要均衡饮食，要防止其他疾病引起的动脉粥样硬化，如糖尿病、肥胖、高血压。少吃含油脂和胆固醇多的食品，减少盐的摄入，多吃富含高密度脂蛋白的鱼类、海鲜。戒烟限酒，控制体重，保持良好的心态。通过适量的运动，可以明显改善动脉粥样硬化。必要时内科咨询及诊治。

汇总医生： 樊兴国

主检日期： 2024-10-08

主检医生：

分科结果

身高、体重、血压

项目名称	检查结果	项目名称	检查结果
身高	173cm	体重	71kg
血压	119/46mmHg		

***小结:**

(1) 血压 119/46: 本次测量基础血压偏低

操作员: 闫辛儿 检查日期:2024-10-05 检查医生: 名燕凌

内科

项目名称	检查结果	项目名称	检查结果
心率	90 次/min	心律	齐
心脏杂音	无	心界	正常
肺部	正常	呼吸音	呼吸音清
啰音	未闻及	叩诊	叩诊呈清音
腹部触诊	腹部平软	发育	正常
肝胆	肋下未触及	脾脏	肋下未触及
双肾	无叩击痛	肠鸣音	正常
营养	良好	神经系统	正常
生理反射	生理反射存在	病理反射	病理反射未引出
颅神经	正常	运动功能	正常
深浅感觉	正常	其它	无异常发现
既往史	无		

***小结:**

未见异常

操作员: 杨淑兰 检查日期:2024-10-05 检查医生: 杨淑兰

外科（女）

项目名称	检查结果	项目名称	检查结果
皮肤	正常	甲状腺	无肿大
浅表淋巴结	无肿大	肛门	拒检
泌尿外生殖器	正常	四肢关节	未见异常
腹股沟	未见异常	足背动脉	正常
紫绀	无	色素沉着	无
脱毛	无	脱色	无
浮肿	无	皮下结节	无
头颅	正常	颈部	正常
乳腺	正常	脊柱	正常
直肠	未检	皮肤黄疸	无
四肢	活动正常	其他	无

*小结:

未见异常

操作员：魏利平

检查日期:2024-10-05

检查医生：魏利平

眼科

项目名称	检查结果	项目名称	检查结果
视力(左)	0.8	视力(右)	0.8
辨色力	正常	眼睑	正常
结膜	正常	泪器	正常
角膜	正常	虹膜	正常
瞳孔	正常	晶状体	正常
玻璃体	正常	眼底	未见异常

*小结:

未见异常

操作员：田野青

检查日期:2024-10-08

检查医生：田野青

耳鼻喉科

项目名称	检查结果	项目名称	检查结果
听力(左)	正常	听力(右)	正常
外耳道	正常	鼓膜	正常
鼻窦	正常	鼻中隔	正常
鼻腔	正常	扁桃体	无肿大
嗅觉	正常	咽喉	正常

*小结:

未见异常

操作员：裴文兴

检查日期:2024-10-05

检查医生：裴文兴

检验报告

尿液分析+尿沉渣

项目名称	检查结果	单位	参考值	提示
白细胞尿	0	个/ul	0--13	
上皮细胞(EC)	1	/HP	0--28	
管型(CAST)	0	个/ul	0--1	
霉菌(尿)	0	/HP	0--0	
结晶	0	/HP	0--10	
透明度(CLA)	清亮			
胆红素(BIL)	-		阴性	
隐血(ERY)	1+		阴性	
小圆上皮细胞(SRC)	0	个/ul	0--0	
维生素C	-		阴性	
异常红细胞	0	个/ul	0--3	
红细胞(正常)	1	个/ul	0--6	
鳞状上皮细胞	1	个/ul	0--0	↑
粘液丝	6	个/ul	0--0	↑
颜色(Colour)	淡黄色			
尿葡萄糖(GLU)	-		阴性	
酮体(KET)	-		阴性	
比重(SG)	1.015		1.003--1.030	
酸碱度(PH)	6.0		4.5--8.0	
尿蛋白质(PRO)	-		阴性	
尿胆原(URO)	-		阴性	
亚硝酸盐(NIT)	-		阴性	
红细胞(尿)(RBC)	1	个/ul	0--6	
尿白细胞(LEU)	-		阴性	

*小结:

隐血(ERY)1+ 鳞状上皮细胞偏高(1 /HP) 粘液丝偏高(6 /HP)

操作员：黄璐瑶 检查日期：2024-10-05 检查医生：康建忠

血常规（五分类）

项目名称	检查结果	单位	参考值	提示
白细胞(WBC)	5.17	10 ⁹ /L	3.5--9.5	
淋巴细胞绝对值(LY#)	1.78	10 ⁹ /L	1.1--3.2	
淋巴细胞百分比(LY%)	34.5	%	20--50	
中性粒细胞绝对值(GR#)	2.88	10 ⁹ /L	1.8--6.3	
中性粒细胞百分比(GR%)	55.8	%	40--75	
嗜碱性粒细胞绝对值(BA#)	0.02	10 ⁹ /L	0--0.06	
嗜碱性粒细胞百分比(BA%)	0.4	%	0--1.0	
嗜酸性粒细胞绝对值(EO#)	0.13	10 ⁹ /L	0.02--0.52	
嗜酸性粒细胞百分比(EO%)	2.4	%	0.4--8.0	
血小板(PLT)	201	10 ⁹ /L	125--350	
血小板分布宽度(PDW)	16.0	%	15--17	
平均血小板体积(MPV)	9.7	fl	6.0--14.0	
血小板压积(PCT)	0.194	%	0.11--0.28	
红细胞(RBC)	4.59	10 ¹² /L	3.8--5.1	
血红蛋白	143	g/L	115--150	
红细胞压积(HCT)	43.8	%	35--45	
红细胞平均体积(MCV)	95.3	fl	82--100	
平均血红蛋白含量(MCH)	31.1	pg	27--34	
平均血红蛋白浓度(MCHC)	326	g/L	316--354	
单核细胞绝对值(MO#)	0.36	10 ⁹ /L	0.1--0.60	
单核细胞百分比(MO%)	6.9	%	3--10	
红细胞分布宽度标准差	46.2	fl	35--56	

(RDW-SD)				
红细胞分布宽度变异系数 (RDW-CV)	12.9	%	10.6--16.6	
大血小板比率	23.0	%	11--45	
大血小板数目	46	10 ⁹ /L	30--90	
未成熟粒细胞数目	0.03	10 ⁹ /L	0--999	
未成熟粒细胞百分比	0.5	%	0--100	
有核红细胞数目	0.000	10 ⁹ /L	0--9999	
有核红细胞百分比	0.00	/100WBC	0--9999	

***小结:**

未见异常

操作员：黄璐瑶 检查日期：2024-10-05 检查医生：康建忠

血 HP 检测

项目名称	检查结果	单位	参考值	提示
幽门螺旋杆菌抗体检测	阳性 (+)		阴性 (-)	*

***小结:**

幽门螺旋杆菌抗体检测阳性

操作员：乔叶 检查日期：2024-10-05 检查医生：陈建国

肾功三项

项目名称	检查结果	单位	参考值	提示
肌酐(CREA)	69.70	umol/L	41--81	
尿酸(UA)	237.00	umol/L	140--340	
尿素测定 (Urea)	5.19	mmol/L	3.1--8.8	

***小结:**

未见异常

操作员：王文静 检查日期：2024-10-05 检查医生：陈建国

空腹血糖

项目名称	检查结果	单位	参考值	提示
葡萄糖(GLU)	5.11	mmol/L	3.89--6.1	

***小结:**

未见异常

操作员：王文静 检查日期:2024-10-05 检查医生:陈建国

同型半胱氨酸

项目名称	检查结果	单位	参考值	提示
同型半胱氨酸	11.20	umol/L	0--20	

***小结:**

未见异常

操作员：王文静 检查日期:2024-10-05 检查医生:陈建国

甲状腺功能系列

项目名称	检查结果	单位	参考值	提示
甲状腺球蛋白(TG)	0.02	ng/ml	3.5--77	↓
促甲状腺素(TSH)	8.32	uIU/ml	0.3--4.5	↑
甲状腺过氧化物酶抗体	4.19	IU/ml	0--10	
游离三碘甲状腺原氨酸(FT3)	3.14	pmol/L	2.0--4.2	
游离甲状腺素(FT4)	13.66	pmol/L	9.0--17.5	

***小结:**

甲状腺球蛋白(TG)偏低(0.02 ng/ml) 促甲状腺素(TSH)偏高(8.32 uIU/ml)

操作员：王小雪 检查日期:2024-10-05 检查医生:陈建国

血脂四项

项目名称	检查结果	单位	参考值	提示
------	------	----	-----	----

动脉硬化指数	0.91		1.31--3.19	↓
总胆固醇(CHOL)	2.60	mmol/L	2.59--5.2	
甘油三脂(TG)	1.13	mmol/L	0.7--1.7	
低密度脂蛋白(LDL)	0.97	mmol/L	0--4.13	
高密度脂蛋白(HDL)	1.07	mmol/L	0.77--1.55	

***小结:**

动脉硬化指数偏低(0.91)

操作员：王文静 检查日期:2024-10-05 检查医生:陈建国

肝功能三项

项目名称	检查结果	单位	参考值	提示
γ-谷氨酰转肽酶(GGT)	20.0	U/L	7--45	
丙氨酸氨基转移酶(ALT)	23.00	U/L	7--40	
门冬氨酸氨基转移酶(AST)	23.00	U/L	13--35	
谷草比谷丙	1.00		0.4--2.5	

***小结:**

未见异常

操作员：王文静 检查日期:2024-10-05 检查医生:陈建国

大同瑞慈康复医院 12导联心电图报告

齐晋云 女 67岁

体检号:436843

病床号:

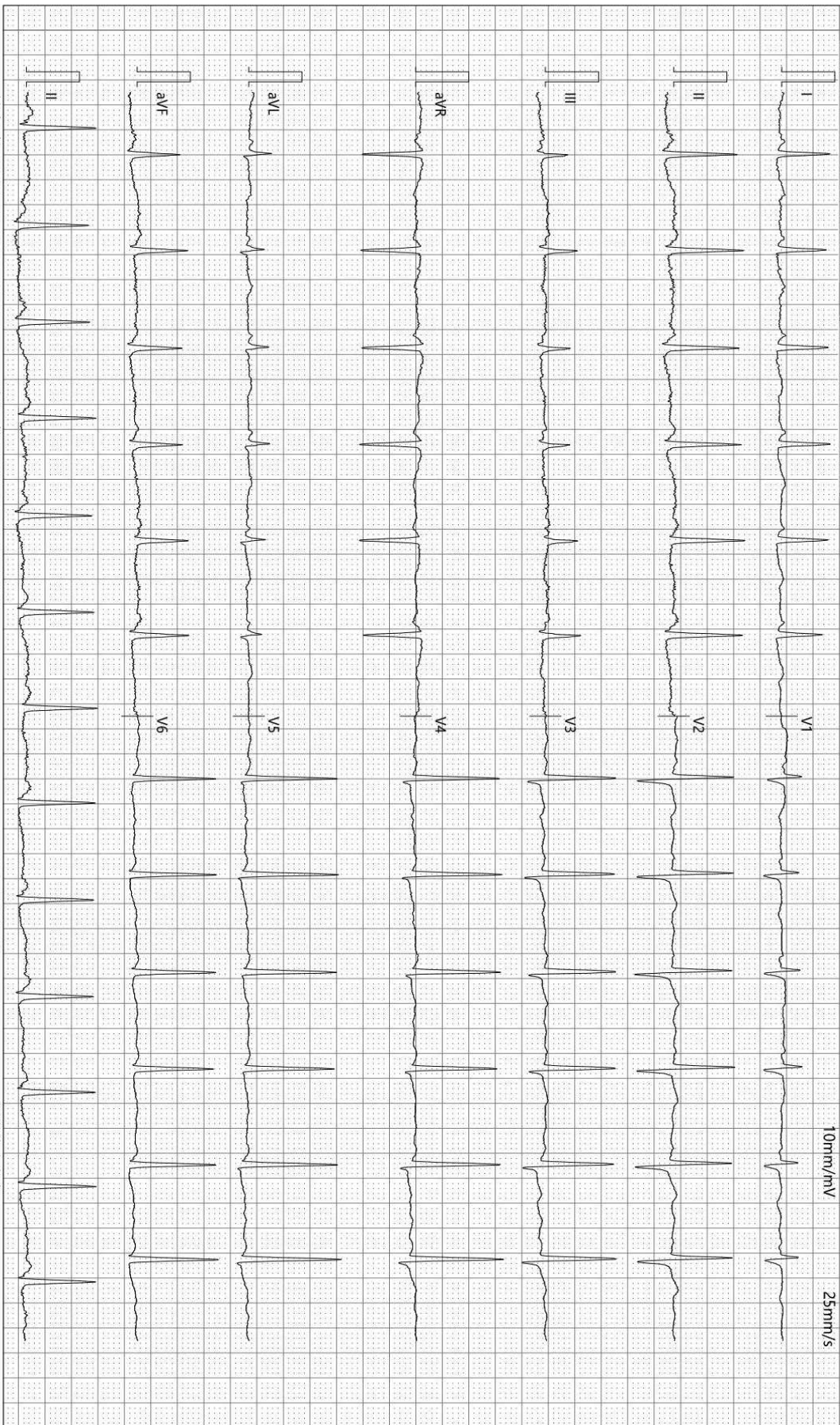
诊断结果:

- 1.窦性心律
- 2.T波改变

诊断医生:

张之生

HR : 78bpm [60~100bpm]
 P : 117↑ms [0~110ms]
 PR : 137ms [120~200ms]
 QRS : 95ms [60~100ms]
 QT/QTc : 413/471ms [320~440/0~460ms]
 P/QRS/T : 53/51/-91 deg. [0~75/-30~90/0~75deg]
 RV5/SV1 : 1.722/0.336mV [0.0~2.5/0.0~2.0mV]



检查时间:2024-10-05 09:24:08

诊断时间:2024-10-05 09:42:24

SEMIP V1 90

仅供临床参考

大同瑞慈健康体检

骨密度检测报告

受检者信息

受检者ID: 2307120759

姓名: 齐霄云

出生年月日: 1957/7/4

年龄: 67

性别: 女

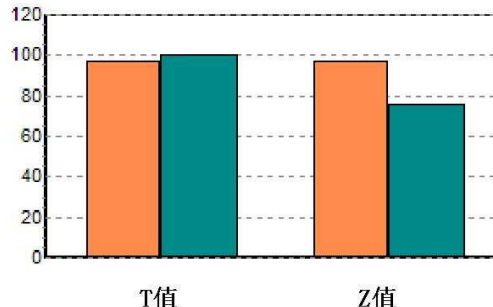
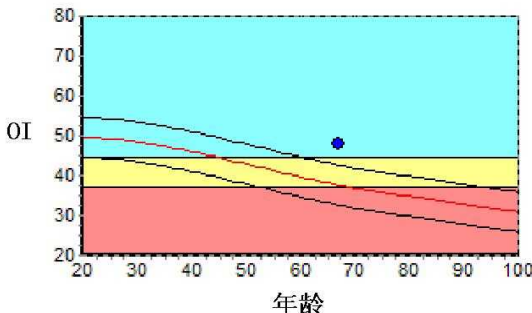
测定部位(右/左): 右

测定结果

测定日期: 2024/10/5 8:02:51

测试编号: 1/1

受测者 平均值



数据库: Asia

OI: 48.1

SOS: 1364.3 m/s, BUA: 29.9

T值: -0.32

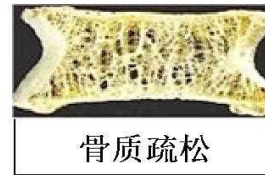
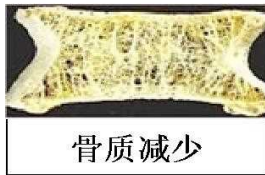Z值: 2.10

成人比: 96.8 %

同龄比: 127.9 %

OPR: N/A %

结果分析



注解

以上结论仅供参考

科室:

医生签名:

医院地址 大同瑞慈健康体检

地址 大同市平城区魏都大道79号

联系电话 0352-2824444

操作者 名燕凌

申请科室:

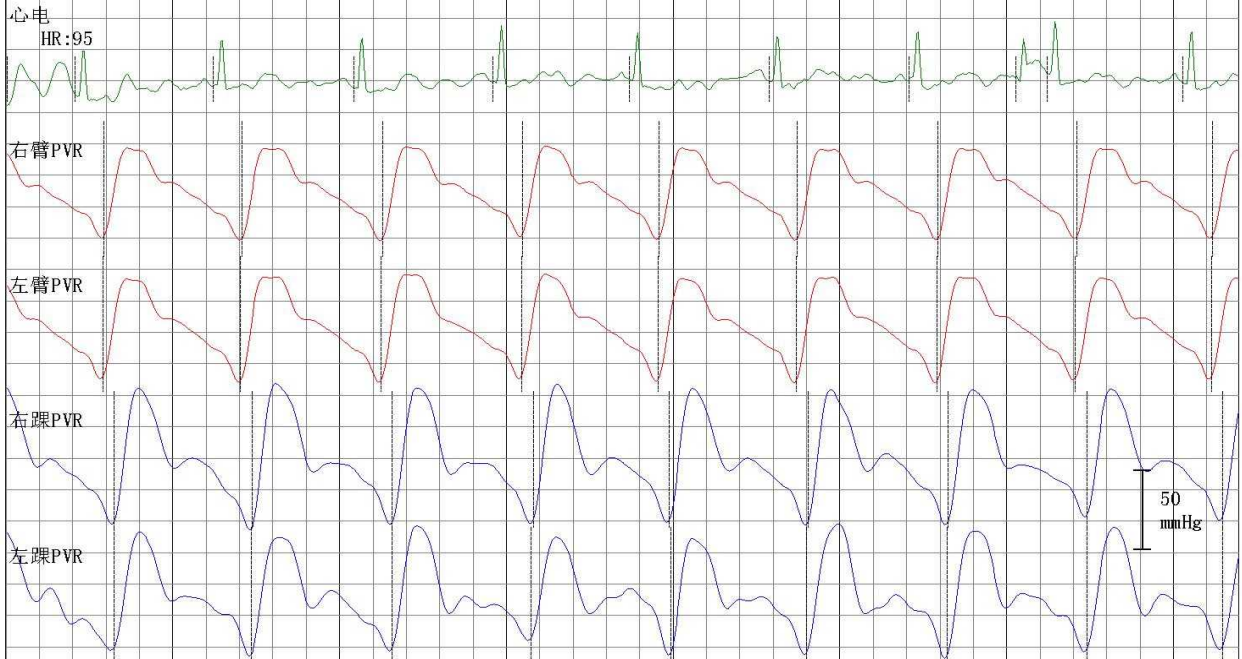申请医师:

本报告单仅提供临床参考, 不作为诊断依据

大同瑞慈健康体检 外周动脉硬化检测报告单

病历号: 2307120759 检查号: 20315
 姓名: 齐露云 性别: 女 年龄: 67
 身高: 170 体重: 70 BMI: 24.2

用药: _____ 既往病史: _____



四肢动脉血压值 (mmHg)

右臂

SBP: 148
 MBP: 110
 DBP: 88
 PP: 60

左臂

SBP: 153
 MBP: 109
 DBP: 84
 PP: 69

右踝

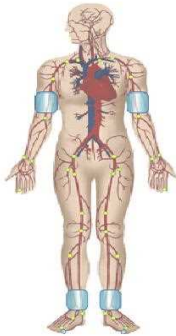
SBP: 180
 MBP: 121
 DBP: 87
 PP: 93

左踝

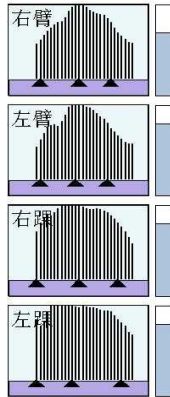
SBP: 179
 MBP: 132
 DBP: 92
 PP: 87

动脉阻塞值

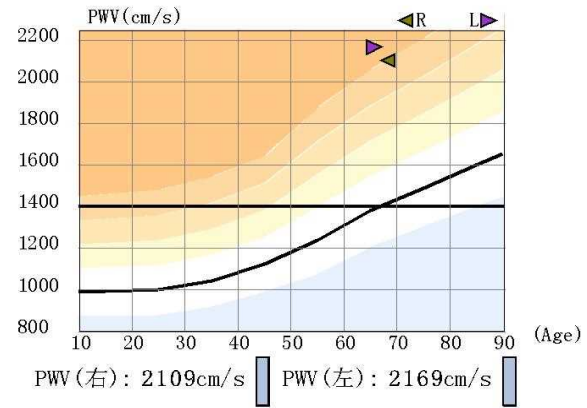
ABI (R): 1.17 ABI (L): 1.17
 BAI (R): 0.82 BAI (L): 0.85



右臂



大动脉僵硬度值 (PWV)



检查所见

1. 双上肢收缩压偏高, 脉压增大, 两侧比较无明显差异
双下肢两侧血压无明显差异
2. 双下肢静态ABI正常
3. 双上肢静态BAI正常
4. 左侧bapwv增快39%, 右侧bapwv增快36%
5. 四肢动脉脉搏波形未见异常

操作者:

检查日期: 2024-10-05

医生意见

1. 单纯收缩期高血压
2. 外周动脉僵硬度增高

医师签名: 李桂珍

高血压判断依据《中国高血压防治指南》(第三版)
 ABI判断依据《2011版美国心脏协会/美国心脏病学会周围动脉疾病指南》

Rich 大同瑞慈康复医院
超声诊断图文报告

流水号: 2307120759

超声号: 1701637

姓名: 齐霄云

年龄: 67岁

性别: 女

检查设备: Vivid E95

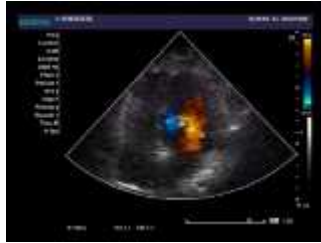
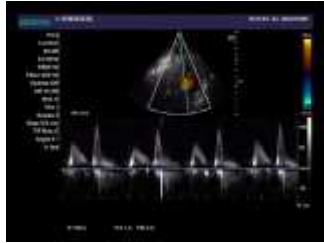
体检号: 436843

申请医院: 本院

体检科室: 体检科

检查部位: 心脏彩超

经典图像:



影像所见:

超声测量 (单位: mm)

升主动脉内径 30 (32±3mm)

左房内径 35 (35mm)

室间隔 8.0 (8-11mm)

左室内径 49 (47±4mm)

左室后壁 8.6 (8-11mm)

EF70% (50-80%)

右室内径 32 (36±4mm)

右房内径 30 (36±4mm)

FS36% (28-41%)

主肺动脉内径 22 (23±3mm)

升主动脉内径正常, 心脏各腔室大小正常, 室间隔厚度正常, 左室壁未见明显节段性运动异常, 各瓣膜及启闭功能未见明显异常, 舒张期二尖瓣口血流频谱 E/A<1, 心包腔未见积液。

影像诊断:

1. 左室舒张功能减低

报告医师: 李菊蓉

检查日期: 2024-10-05

审核医师: 李菊蓉

报告日期: 2024-10-05



注: 本报告仅供临床医生参考!

地址: 大同市魏都大道 79 号。若有疑问, 请致电: 0352-2830580

Rich 大同瑞慈康复医院
超声诊断图文报告

流水号: 2307120759

超声号: 1701639

姓名: 齐霄云

年龄: 67岁

性别: 女

检查设备: Vivid E95

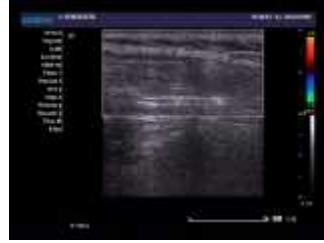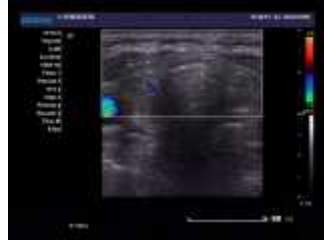体检号: 436843

申请医院: 本院

体检科室: 体检科

检查部位: 甲状腺彩超

经典图像:



影像所见:

甲状腺双侧叶体积缩小, 包膜完整, 右侧叶大小约 3.3*1.0*0.9cm, 左侧叶大小约 3.1*1.0*0.9cm, 峡部厚约 0.3cm, 实质回声偏低、不均匀, CDFI: 未见异常血流信号。
颈部双侧未见明显肿大淋巴结。

影像诊断:

甲状腺双侧叶体积偏小、实质回声偏低不均匀 请结合甲功

报告医师: 李菊蓉

检查日期: 2024-10-05

审核医师: 李菊蓉

报告日期: 2024-10-05



注: 本报告仅供临床医生参考!

地址: 大同市魏都大道 79 号。若有疑问, 请致电: 0352-2830580

Rich 大同瑞慈康复医院
超声诊断图文报告

流水号: 2307120759

超声号: 1701641

姓名: 齐霄云

年龄: 67岁

性别: 女

检查设备: Vivid E95

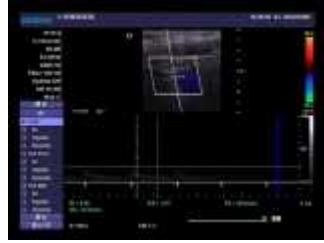
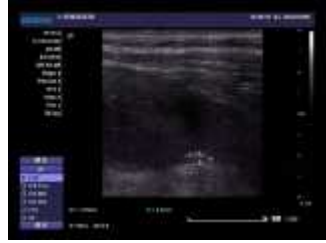体检号: 436843

申请医院: 本院

体检科室: 体检科

检查部位: 颈部血管彩超

经典图像:



影像所见:

右锁骨下动脉起始处探及混合回声斑, 大小约 4.9*2.3mm, 右侧颈总动脉膨大处后壁探及混合回声斑, 大小约 4.6*1.6mm, 左侧颈总动脉膨大处后壁探及低回声斑, 大小约 7.4*1.7mm, 双侧颈内、颈外动脉起始段内中膜不增厚, 内壁欠光滑, 管壁未见明确强回声斑。CDFI: 血流充盈好。PW: 频谱形态正常。

双侧椎动脉走行正常, 椎动脉内径正常, 管壁不厚, 管腔内为无回声, CDFI: 血流充盈好。PW: 频谱正常。

	内径 mm	流速 cm/s	RI
左侧椎动脉	3.5	47.2	0.52
右侧椎动脉	3.6	35.5	0.36

影像诊断:

右锁骨下动脉起始处、双侧颈总动脉斑块形成

报告医师: 李菊蓉

检查日期: 2024-10-05

审核医师: 李菊蓉

报告日期: 2024-10-05



注: 本报告仅供临床医生参考!

地址: 大同市魏都大道 79 号。若有疑问, 请致电: 0352---2830580

Rich 大同瑞慈康复医院
超声诊断图文报告

流水号: 2307120759

超声号: 1701643

姓名: 齐霄云

年龄: 67岁

性别: 女

检查设备: Vivid E95

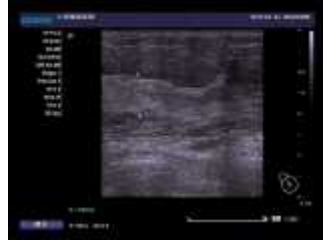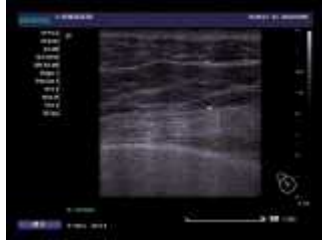
体检号: 436843

申请医院: 本院

体检科室: 体检科

检查部位: 乳腺彩超

经典图像:



影像所见:

双侧乳腺腺体层次清晰, 右乳腺体厚 1.1cm, 左乳腺体厚 1.0cm, 乳导管未见扩张, 未见明显占位性病变, CDFI: 未见异常血流信号。
双侧腋下未见明显肿大淋巴结。

影像诊断:

双侧乳腺未见明显异常

报告医师: 李菊蓉

检查日期: 2024-10-05

审核医师: 李菊蓉

报告日期: 2024-10-05



注: 本报告仅供临床医生参考!

地址: 大同市魏都大道 79 号。若有疑问, 请致电: 0352-2830580

Rich 大同瑞慈康复医院
超声诊断图文报告

流水号: 2307120759

超声号: 1701645

姓名: 齐霄云

年龄: 67岁

性别: 女

检查设备: Vivid E95

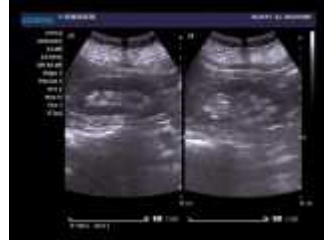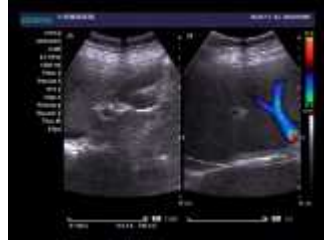体检号: 436843

申请医院: 本院

体检科室: 体检科

检查部位: 全腹彩超

经典图像:



影像所见:

肝脏大小形态正常, 包膜光滑完整, 实质回声均匀, 肝内管道系统走行清晰, 门静脉及肝内胆管不扩张。
胆囊大小形态正常, 壁不厚、光滑, 囊内透声好, 肝外胆管不扩张。
胰腺大小形态正常, 实质回声均匀, 主胰管不扩张。
脾脏大小形态正常, 实质回声均匀, 脾门静脉不宽。
双肾大小形态正常, 皮髓质分界清晰, 集合系统未见分离, 双侧输尿管未见扩张。
膀胱充盈差。

影像诊断:

肝、胆、脾、胰、双肾未见明显异常

报告医师: 李菊蓉

检查日期: 2024-10-05

审核医师: 李菊蓉

报告日期: 2024-10-05



注: 本报告仅供临床医生参考!

地址: 大同市魏都大道 79 号。若有疑问, 请致电: 0352-2830580