



2307120758

大同瑞慈健康体检

报 告 册

体检编号	436842	工号	256
姓名	穆向东		
性别	女	年龄	66岁
单位	大同市税务局		
部门	大同市税务局		
联系电话	13703520349		
体检日期	2023-12-17		

尊敬的 穆向东女士 您好！

首先,瑞慈健康体检全体员工欢迎您的光临,并对您的信任表示衷心的感谢！

您于 2023-12-17 (体检编号: 436842) 完成健康检查,本机构的各科医生已根据您的体检项目及结果,汇总成此份健康体检报告,并经总检医生审核。据此提出对您健康状况的综合分析及建议。

瑞慈健康体检倡导“大健康、大康复”,提出“健康是第一财富 (Rich)”的人文理念。希望您仔细阅读并妥善地保管此份健康体检报告,并认真关注报告中的提示与建议,若您对报告内容有任何疑问,可直接与瑞慈健康体检客服部联系,进一步咨询。

健康体检咨询电话: **0352-2824444**

客户服务咨询电话: **0352-2830597**
400-6112995

瑞慈健康体检报告由下列内容组成:

第一部分:主检报告

第二部分:分科分项结果

第三部分:检验报告

第四部分:附表

主检报告

检查综述

- 1、【外科（女）】（1）甲状腺：稍大
- 2、【生殖道微生态】 上皮细胞(白带)++/HP G-杆菌++ G+球菌+
- 3、【尿液分析+尿沉渣】 白细胞尿偏高(16 个/u1) 鳞状上皮细胞偏高(8 /HP) 尿白细胞(LEU)+-
- 4、【心电图】 1. 窦性心律 2. T波改变(III, aVF, V5) 3. 心电图轴左偏
- 5、【甲状腺彩超】 1. 甲状腺实质回声欠均 建议查甲功 2. 甲状腺双侧叶结节 TI-RADS 3级
- 6、【动脉硬化检测】 外周动脉僵硬度增高

医生建议

【上皮细胞(白带)++/HP】：

(1)在生理情况下，阴道内的细胞新陈代谢会正常脱落，在取标本的时候会取到有脱落的上皮细胞，镜检时就会发现阳性，这属于正常的现象。如果同时阴道分泌物检查发现有病原菌感染的情况，建议往妇科进一步诊断治疗。

【G+球菌+】：

(1)阴道微生物学检查是用于提示除阴道的正常菌群之外，可致病的菌群类别判断，用于临床治疗指导。

【G-杆菌++】：

(1)阴道微生物学检查是用于提示除阴道的正常菌群之外，可致病的菌群类别判断，用于临床治疗指导。

【鳞状上皮细胞偏高】：

(1)在生理情况下，机体正常的新陈代谢都会引起鳞状上皮细胞的脱离，这是一种正常的机体现象。如果长时间出现鳞状上皮细胞偏高的现象时，则有可能是尿路感染、泌尿系统结石等因素导致，应及时往泌尿外科进一步诊断治疗。

【白细胞尿偏高】：

(1)白细胞尿偏高，一般提示为泌尿系感染，白细胞数目跟感染的程度相关，细菌感染的程度越重，白细胞数目增加的越高。建议往泌尿外科诊断治疗。

【尿白细胞(LEU)+-】：

(1)建议结合临床参考。

【T波改变】：

(1)可见于心肌劳损，电解质紊乱及神经调节异常，如疲劳，精神紧张等，往心血管内科咨询，进一步查找病因及治疗。

【心电图轴左偏】：

(1)生理情况下可见于肥胖、妊娠。病理情况下可见于左心室肥厚、完全性左束支传导阻滞、左前分支阻滞、下壁心梗。

(2)无症状者无需特殊治疗，定期复查心电图。有症状（心悸、心慌、胸闷）请往心内科治疗，并请治疗引起电轴左偏的相关疾病。定期复查心电图。

【甲状腺实质回声欠均】：

(1)建议内分泌科诊断治疗。

【甲状腺双侧叶结节】：

(1)甲状腺结节是一种常见的甲状腺疾病，很多甲状腺疾病可表现为结节，如可由甲状腺退行性变、炎症、自身免疫性及新生物等多种病变所致。甲状腺结节在各个年龄段的男女人群中均可见到，但中年女性中较多。

(2)甲状腺结节分良性和恶性两大类，良性的占绝大多数，恶性者不足1%，判断甲状腺结节的良恶主要依靠病史、体格检查、放射性核素扫描、穿刺细胞学检查。

(3)建议往外科就诊，进一步检查，明确诊断，结合临床诊治并定期复查。

【外周动脉僵硬度增高】：

(1)动脉硬化是全身性粥样硬化在肢体局部表现，是全身性动脉内膜及其中膜呈退行性、增生性改变，使血管壁变硬缩小，失去弹性，从而继发血栓形成致使远端血流量进行性减少或中断。

(2)要均衡饮食，要防止其他疾病引起的动脉粥样硬化，如糖尿病、肥胖、高血压。少吃含油脂和胆固醇多的食品，减少盐的摄入，多吃富含高密度脂蛋白的鱼类、海鲜。戒烟限酒，控制体重，保持良好的心态。通过适量的运动，可以明显改善动脉粥样硬化。必要时内科咨询及诊治。

【甲状腺稍大】：

(1)建议检查甲状腺功能系列，请往内分泌科复查，结合临床诊治。

汇总医生： 丁昊炜

主检日期： 2023-12-19

主检医生：

分科结果

身高、体重、血压

项目名称	检查结果	项目名称	检查结果
身高	159cm	体重	58kg
血压	118/60mmHg		

***小结：**

未见异常

操作员：高妙

检查日期:2023-12-17

检查医生：卢文举

内科

项目名称	检查结果	项目名称	检查结果
心率	64 次/min	心律	齐
心脏杂音	无	心界	正常
肺部	正常	呼吸音	呼吸音清
啰音	未闻及	叩诊	叩诊呈清音
腹部触诊	腹部平软	发育	正常
肝胆	肋下未触及	脾脏	肋下未触及
双肾	无叩击痛	肠鸣音	正常
营养	良好	神经系统	正常
生理反射	生理反射存在	病理反射	病理反射未引出
颅神经	正常	运动功能	正常
深浅感觉	正常	其它	无异常发现
既往史	无		

***小结：**

未见异常

操作员：杨淑兰

检查日期:2023-12-17

检查医生：杨淑兰

外科（女）

项目名称	检查结果	项目名称	检查结果
皮肤	正常	甲状腺	稍大
浅表淋巴结	无肿大	肛门	拒检
泌尿外生殖器	正常	四肢关节	未见异常
腹股沟	未见异常	足背动脉	正常
紫绀	无	色素沉着	无
脱毛	无	脱色	无
浮肿	无	皮下结节	无
头颅	正常	颈部	正常
乳腺	正常	脊柱	正常
直肠	未检	皮肤黄疸	无
四肢	活动正常	其他	无

*小结:

(1) 甲状腺：稍大

操作员：魏利平

检查日期:2023-12-19

检查医生：魏利平

眼科

项目名称	检查结果	项目名称	检查结果
视力(左)	0.8	视力(右)	0.8
辨色力	正常	眼睑	正常
结膜	正常	泪器	正常
角膜	正常	虹膜	正常
瞳孔	正常	晶状体	正常
玻璃体	正常	眼底	未见异常

*小结:

未见异常

操作员：田野青

检查日期:2023-12-17

检查医生：田野青

耳鼻喉科

项目名称	检查结果	项目名称	检查结果
听力(左)	正常	听力(右)	正常
外耳道	正常	鼓膜	正常
鼻窦	正常	鼻中隔	正常
鼻腔	正常	扁桃体	无肿大
嗅觉	正常	咽喉	正常

***小结:**

未见异常

操作员：王存宝 检查日期:2023-12-19 检查医生：王存宝

妇科内诊

项目名称	检查结果	项目名称	检查结果
外阴	正常	尿道口	正常
阴道	通畅	子宫	正常
附件	正常	宫颈	光滑
后穹窿	正常		

***小结:**

未见异常

操作员：薛荣丽 检查日期:2023-12-17 检查医生：薛荣丽

检验报告

尿液分析+尿沉渣

项目名称	检查结果	单位	参考值	提示
白细胞尿	16	个/ul	0--13	↑
上皮细胞(EC)	8	/HP	0--28	
管型(CAST)	0	个/ul	0--1	
霉菌(尿)	0	/HP	0--0	
结晶	0	/HP	0--10	
透明度(CLA)	清亮			
胆红素(BIL)	-		阴性	
隐血(ERY)	-		阴性	
小圆上皮细胞(SRC)	0	个/ul	0--0	
维生素C	-		阴性	
异常红细胞	0	个/ul	0--3	
红细胞(正常)	1	个/ul	0--6	
鳞状上皮细胞	8	个/ul	0--0	↑
粘液丝	0	个/ul	0--0	
颜色(Colour)	淡黄色			
尿葡萄糖(GLU)	-		阴性	
酮体(KET)	-		阴性	
比重(SG)	1.015		1.003--1.030	
酸碱度(PH)	6.0		4.5--8.0	
尿蛋白质(PRO)	-		阴性	
尿胆原(URO)	-		阴性	
亚硝酸盐(NIT)	-		阴性	
红细胞(尿)(RBC)	1	个/ul	0--6	
尿白细胞(LEU)	+-		阴性	

*小结:

白细胞尿偏高(16 个/ul) 鳞状上皮细胞偏高(8 /HP) 尿白细胞(LEU)+-

操作员：赵伟 检查日期:2023-12-17 检查医生:陈建国

血常规（五分类）

项目名称	检查结果	单位	参考值	提示
白细胞(WBC)	7.13	10 ⁹ /L	3.5--9.5	
淋巴细胞绝对值(LY#)	2.50	10 ⁹ /L	1.1--3.2	
淋巴细胞百分比(LY%)	35.1	%	20--50	
中性粒细胞绝对值(GR#)	3.94	10 ⁹ /L	1.8--6.3	
中性粒细胞百分比(GR%)	55.3	%	40--75	
嗜碱性粒细胞绝对值(BA#)	0.06	10 ⁹ /L	0--0.06	
嗜碱性粒细胞百分比(BA%)	0.8	%	0--1.0	
嗜酸性粒细胞绝对值(EO#)	0.29	10 ⁹ /L	0.02--0.52	
嗜酸性粒细胞百分比(EO%)	4.1	%	0.4--8.0	
血小板(PLT)	270	10 ⁹ /L	125--350	
血小板分布宽度(PDW)	15.7	%	15--17	
平均血小板体积(MPV)	8.7	fl	6.0--14.0	
血小板压积(PCT)	0.234	%	0.11--0.28	
红细胞(RBC)	4.23	10 ¹² /L	3.8--5.1	
血红蛋白	122	g/L	115--150	
红细胞压积(HCT)	36.4	%	35--45	
红细胞平均体积(MCV)	86.0	fl	82--100	
平均血红蛋白含量(MCH)	28.8	pg	27--34	
平均血红蛋白浓度(MCHC)	335	g/L	316--354	
单核细胞绝对值(MO#)	0.34	10 ⁹ /L	0.1--0.60	
单核细胞百分比(MO%)	4.7	%	3--10	
红细胞分布宽度标准差	42.5	fl	35--56	

(RDW-SD)				
红细胞分布宽度变异系数 (RDW-CV)	12.9	%	10.6--16.6	
大血小板比率	15.2	%	11--45	
大血小板数目	41	10 ⁹ /L	30--90	
未成熟粒细胞数目	0.02	10 ⁹ /L	0--999	
未成熟粒细胞百分比	0.3	%	0--100	
有核红细胞数目	0.000	10 ⁹ /L	0--9999	
有核红细胞百分比	0.00	/100WBC	0--9999	

***小结:**

未见异常

操作员：梁可欣 检查日期:2023-12-17 检查医生:陈建国

血 HP 检测

项目名称	检查结果	单位	参考值	提示
幽门螺旋杆菌抗体检测	阴性 (-)		阴性 (-)	

***小结:**

未见异常

操作员：乔叶 检查日期:2023-12-17 检查医生:陈建国

肾功三项

项目名称	检查结果	单位	参考值	提示
肌酐(CREA)	61.00	umol/L	41--81	
尿酸(UA)	322.00	umol/L	140--340	
尿素测定 (Urea)	6.20	mmol/L	3.1--8.8	

***小结:**

未见异常

操作员：王小雪 检查日期:2023-12-17 检查医生:陈建国

空腹血糖

项目名称	检查结果	单位	参考值	提示
葡萄糖(GLU)	5.00	mmol/L	3.89--6.1	

***小结:**

未见异常

操作员：王小雪 检查日期:2023-12-17 检查医生:陈建国

同型半胱氨酸

项目名称	检查结果	单位	参考值	提示
同型半胱氨酸	13.89	umol/L	0--20	

***小结:**

未见异常

操作员：王小雪 检查日期:2023-12-17 检查医生:陈建国

生殖道微生态

项目名称	检查结果	单位	参考值	提示
线索细胞	-			
清洁度	II			
上皮细胞(白带)	++			
滴虫	-			
G-球菌	-			
霉菌	-			
G-杆菌	++			
G+杆菌	-			
G+球菌	+			

***小结:**

上皮细胞(白带)++/HP G-杆菌++ G+球菌+

操作员：余雅倩 检查日期:2023-12-18 检查医生:陈建国

血脂四项

项目名称	检查结果	单位	参考值	提示
动脉硬化指数	1.94		1.31--3.19	
总胆固醇(CHOL)	4.93	mmol/L	2.59--5.2	
甘油三脂(TG)	1.30	mmol/L	0.7--1.7	
低密度脂蛋白(LDL)	2.60	mmol/L	0--4.13	
高密度脂蛋白(HDL)	1.34	mmol/L	0.77--1.55	

***小结:**

未见异常

操作员：王小雪 检查日期:2023-12-17 检查医生:陈建国

肝功能三项

项目名称	检查结果	单位	参考值	提示
γ-谷氨酰转肽酶(GGT)	15.0	U/L	7--45	
丙氨酸氨基转移酶(ALT)	22.00	U/L	7--40	
门冬氨酸氨基转移酶(AST)	24.00	U/L	13--35	
谷草比谷丙	1.09		0.4--2.5	

***小结:**

未见异常

操作员：王小雪 检查日期:2023-12-17 检查医生:陈建国

人乳头瘤病毒检查 (HPV)

项目名称	检查结果	单位	参考值	提示
HPV 高危亚型 16	阴性(-)		阴性	
HPV 高危亚型 18	阴性(-)		阴性	
HPV 高危亚型 31	阴性(-)		阴性	
HPV 高危亚型 26	阴性(-)		阴性	

HPV 高危亚型 33	阴性(-)		阴性	
HPV 高危亚型 35	阴性(-)		阴性	
HPV 高危亚型 39	阴性(-)		阴性	
HPV 高危亚型 45	阴性(-)		阴性	
HPV 高危亚型 51	阴性(-)		阴性	
HPV 高危亚型 52	阴性(-)		阴性	
HPV 高危亚型 53	阴性(-)		阴性	
HPV 高危亚型 56	阴性(-)		阴性	
HPV 高危亚型 58	阴性(-)		阴性	
HPV 高危亚型 59	阴性(-)		阴性	
HPV 高危亚型 66	阴性(-)		阴性	
HPV 高危亚型 68	阴性(-)		阴性	
HPV 高危亚型 73	阴性(-)		阴性	
HPV 高危亚型 82	阴性(-)		阴性	
HPV 低危亚型 6	阴性(-)		阴性	
HPV 低危亚型 11	阴性(-)		阴性	
HPV 低危亚型 42	阴性(-)		阴性	
HPV 低危亚型 43	阴性(-)		阴性	
HPV 低危亚型 81	阴性(-)		阴性	

***小结:**

未见异常

操作员：刘慧芳 检查日期:2023-12-18 检查医生:康健忠

大同现代医学检验实验室

液基薄层细胞学图文报告

ID: 2023093564

病理号: 089161

姓名: 穆向东

性别: 女

年龄: 66岁

送检科室:

电话号码: 13703520349

床号:

病历号:

体检号: 2307120758

送检医院: 大同瑞慈康复体检

送检日期: 2023-12-18

末次月经:

送检医生:

采样日期:

报告日期: 2023-12-18

标本满意度: 满意

细胞量: >45%

红细胞:

经期样本:

颈管细胞:

化生细胞:

鳞状细胞:

宫颈柱状细胞:

未见上皮内病变/恶性细胞:

正常范围内:

- 良性反应性改变:
- 炎症:
 - 轻度:
 - 中度:
 - 重度:
 - 放疗:
 - 妊娠:
 - 萎缩性:
 - 宫内避孕器:
 - 其他:

病原体: 滴虫感染: 念珠菌感染: 细菌感染:

提示 HPV 感染: 疱疹病毒感染:

鳞状上皮细胞分析:

- 非典型鳞状细胞:
- 倾向上皮内瘤变:
 - 倾向良性反应性改变:
 - 不能明确意义(ASC-US):
 - 不排除高度病变(ASC-H):
- 上皮内低度病变: 鳞癌:
- 上皮内高度病变:
- CIN2:
 - CIN3:

腺上皮细胞分析:

非典型腺细胞:

- 宫内膜:
- 来源不明:

非典型腺细胞(宫颈管):

- 倾向原位腺癌:
- 不能明确意义:
- 倾向良性反应性改变:

腺癌:

- 宫颈管:
- 宫内膜:
- 其它:

炎细胞:

- 轻度:
- 中度:
- 重度:

可疑腺癌:

诊断意见: 未见上皮内病变或恶性细胞 (NILM)。

建议:

报告医师: 张荣生

地址: 大同市魏都大道 79 号, 本报告医师签字后有效
咨询: 0352-2830587 4006-122-995

妇科细胞学是筛查项目, 出于技术原因, 可能会有假阴性结果, 本检测仅对来样负责, 如果对结果有疑义, 请在收到报告 7 天内与我们联系。

大同瑞慈康复医院 12导联心电图报告

穆向东 女 66岁 体检号:436842

病床号:

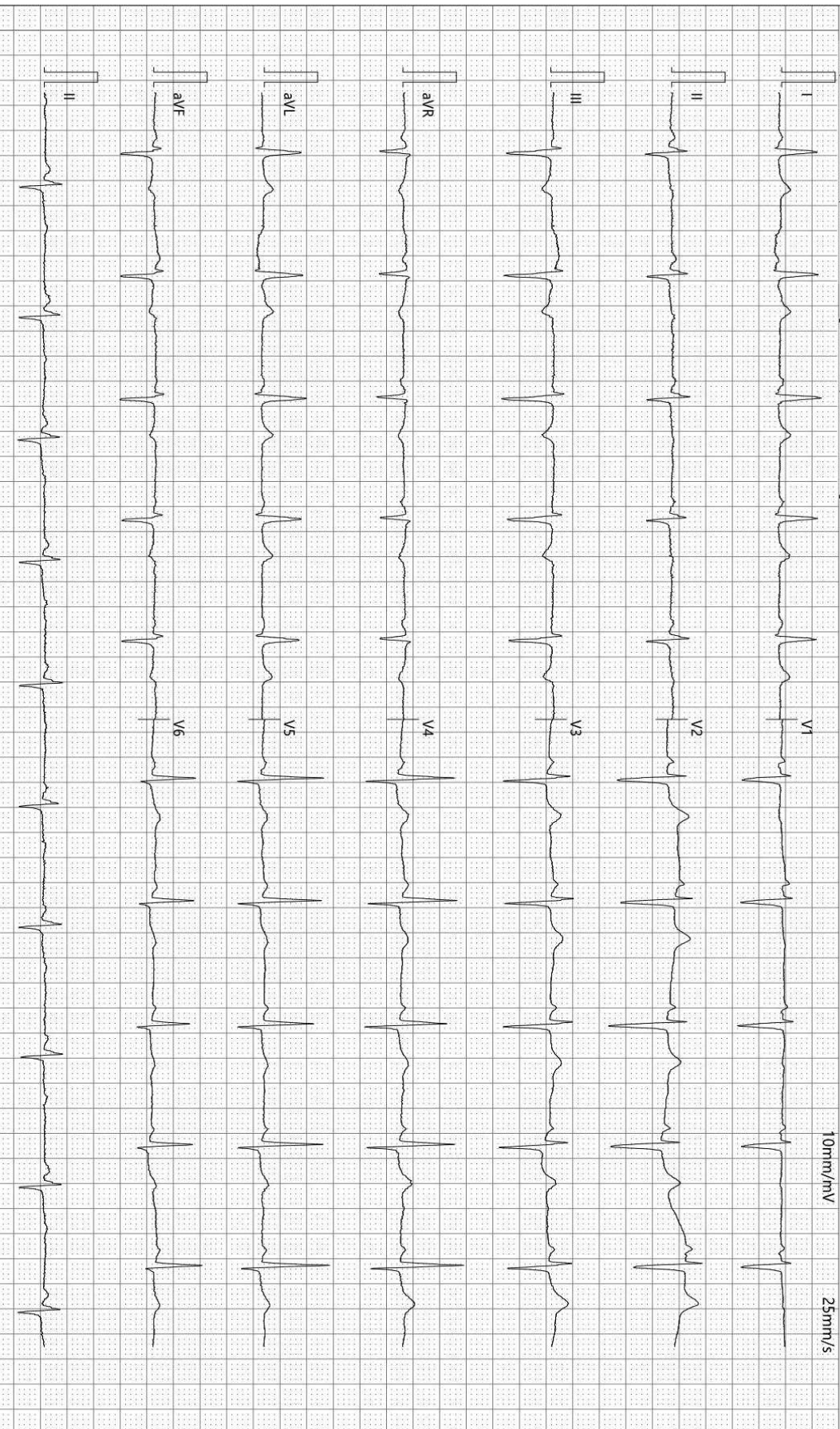
诊断结果:

- 1.窦性心律
- 2.T波改变(II, aVF, V5)
- 3.心电图左偏

诊断医生:

张之生

HR : 60bpm [60 ~ 100bpm]
P : 105ms [0 ~ 110ms]
PR : 141ms [120 ~ 200ms]
QRS : 87ms [60 ~ 100ms]
QT/QTc : 429/429ms [320 ~ 440/0 ~ 460ms]
P/QRS/T : 11/-33 ↓ /-26 ↓ deg[0 ~ 75/-30 ~ 90/0 ~ 75deg]
RV5/SV1 : 1.080/0.797mV [0.0 ~ 2.5/0.0 ~ 2.0mV]



检查时间:2023-12-17 08:41:00

诊断时间:2023-12-17 08:48:51

SEMIP V1.90

仅供临床参考

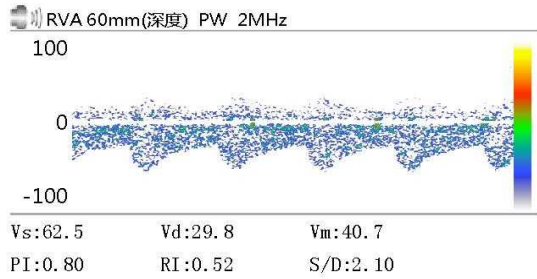
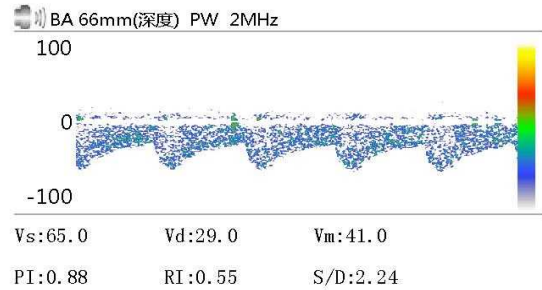
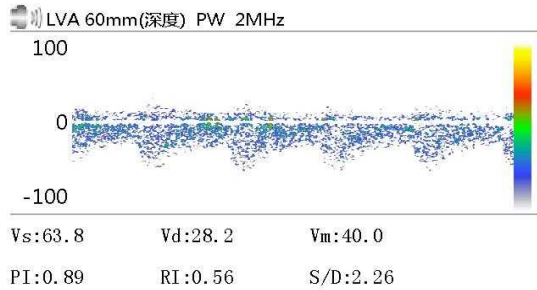
Text



大同瑞慈健康体检

颅内多普勒血流图 (TCD) 检查报告单

姓名: 穆向东 性别: 女 年龄: 66 岁 检查号: 2307120758
 申请科室: 体检科 申请医师: 李菊蓉 检查类型: 颅内血管 床号:



Vs: Vd: Vm:
PI: RI: S/D:

Vs: Vd: Vm:
PI: RI: S/D:

Vs: Vd: Vm:
PI: RI: S/D:

医生意见

结论: 椎-基底动脉脑血管超声未见异常。

李菊蓉

检查日期: 2023-12-17

本报告单仅提供临床参考

大同瑞慈健康体检

骨密度检测报告

受检者信息

受检者ID: 2307120758

姓名: 穆向东

出生年月日: 1957/5/20

年龄: 66

性别: 女

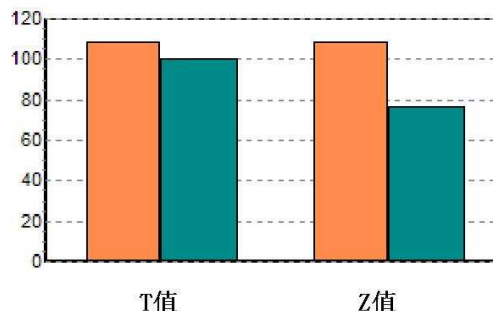
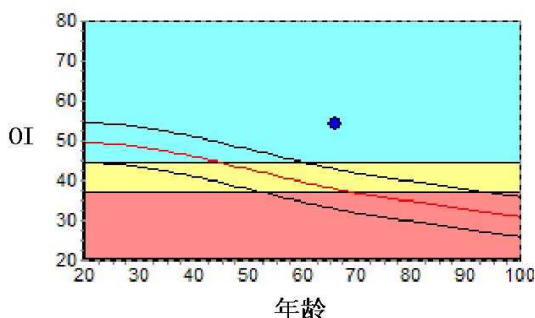
测定部位(右/左): 右

测定结果

测定日期: 2023/12/17 8:49:27

测试编号: 1/1

■ 受测者 ■ 平均值



数据库: Asia

OI: 54.0

SOS: 1374.7 m/s, BUA: 36.6

T值: 0.87

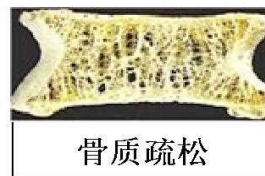
Z值: 3.23

成人比: 108.8 %

同龄比: 142.6 %

OPR: N/A %

结果分析



注解

以上结论仅供参考

科室:

医生签名:

医院地址 大同瑞慈健康体检

地址 大同市平城区魏都大道79号

联系电话 0352-2824444

操作者 名燕凌

双源 CT 诊断图文报告

流水号: 2307120758

影像号: CT20231216089

姓名: 穆向东

年龄: 66 岁

性别: 女

检查设备: 西门子量子双源 CT

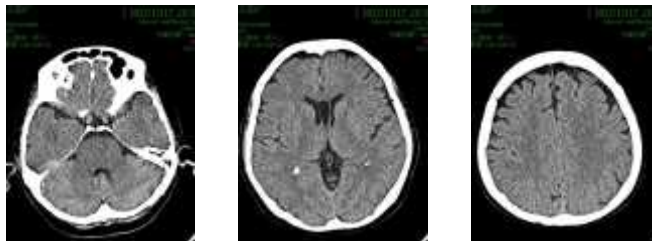体检号: 436842

申请医院: 本院

体检科室: 体检科

检查部位: CT 检查

经典图像:



影像所见:

颅脑结构双侧对称, 脑实质内未见异常密度。中线结构居中。脑沟、裂、池及脑室系统等未见异常。

影像诊断:

颅脑未见明显异常

报告医师: 剧艳军

检查日期: 2023-12-17

审核医师: 剧艳军

报告日期: 2023-12-17

超声诊断图文报告

流水号: 2307120758

影像号: 1489117

姓名: 穆向东

年龄: 66 岁

性别: 女

检查设备: Vivid E95

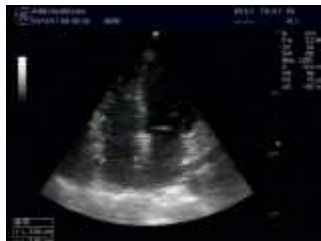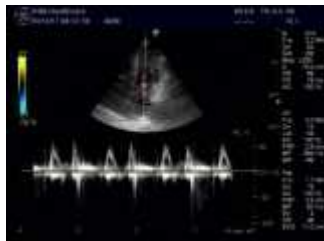体检号: 436842

申请医院: 本院

体检科室: 体检科

检查部位: 心脏彩超

经典图像:



影像所见:

超声测量 (单位: mm)

升主动脉内径 23 (32±3mm)

左房内径 27 (35mm)

室间隔 8 (8-11mm)

左室内径 46 (47±4mm)

左室后壁 8 (8-11mm)

EF65% (50-80%)

右室内径 26 (36±4mm)

右房内径 28 (36±4mm)

FS35% (28-41%)

主肺动脉内径 21 (23±3mm)

升主动脉内径正常, 心脏各腔室大小正常, 室间隔厚度正常, 左室壁未见明显节段性运动异常, 各瓣膜及启闭功能未见明显异常, 舒张期二尖瓣口血流频谱 E/A>1, 心包腔未见积液。

影像诊断:

心脏结构及功能未见明显异常

报告医师: 李菊蓉

检查日期: 2023-12-17

审核医师: 李菊蓉

报告日期: 2023-12-17

超声诊断图文报告

流水号: 2307120758

影像号: 1489124

姓名: 穆向东

年龄: 66 岁

性别: 女

检查设备: Vivid E95

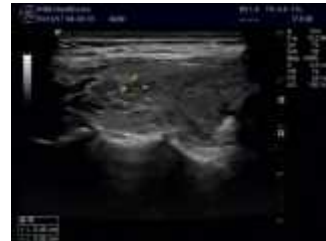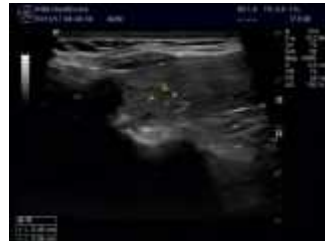体检号: 436842

申请医院: 本院

体检科室: 体检科

检查部位: 甲状腺彩超

经典图像:



影像所见:

甲状腺双侧叶形态正常, 包膜完整, 实质回声欠均匀, 部分呈结节状改变, 双侧叶均探及结节, 左侧呈偏低回声, 大小约 0.5*0.3cm, 右侧呈囊实性, 大小约 0.4*0.3cm, 均形态规则, 边界清。

双侧颈部未见明显肿大淋巴结。

影像诊断:

1. 甲状腺实质回声欠均 建议查甲功
2. 甲状腺双侧叶结节 TI-RADS 3 级

报告医师: 李菊蓉

检查日期: 2023-12-17

审核医师: 李菊蓉

报告日期: 2023-12-17

超声诊断图文报告

流水号: 2307120758

影像号: 1489128

姓名: 穆向东

年龄: 66 岁

性别: 女

检查设备: Vivid E95

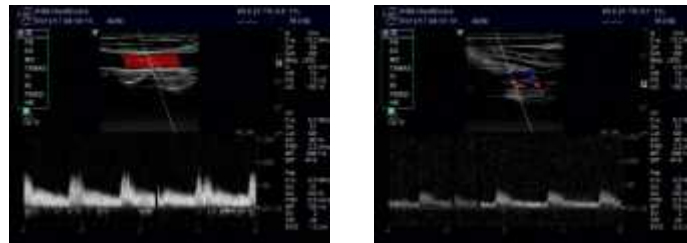
体检号: 436842

申请医院: 本院

体检科室: 体检科

检查部位: 颈部血管彩超

经典图像:



影像所见:

右锁骨下动脉起始处、双侧颈总动脉、颈内、颈外动脉起始段内中膜不增厚，内壁欠光滑，管壁未见明确强回声斑。CDFI: 血流充盈好。PW: 频谱形态正常。

双侧椎动脉走行正常，椎动脉内径正常，管壁不厚，管腔内为无回声，CDFI: 血流充盈好。PW: 频谱正常。

影像诊断:

双侧颈动脉、椎动脉未见明显异常

报告医师: 李菊蓉

检查日期: 2023-12-17

审核医师: 李菊蓉

报告日期: 2023-12-17

超声诊断图文报告

流水号: 2307120758

影像号: 1489131

姓名: 穆向东

年龄: 66岁

性别: 女

检查设备: Vivid E95

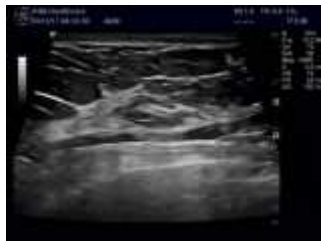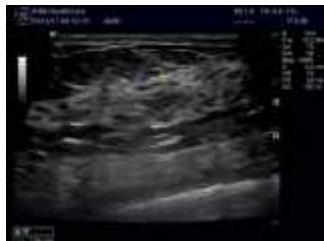体检号: 436842

申请医院: 本院

体检科室: 体检科

检查部位: 乳腺彩超

经典图像:



影像所见:

双侧乳腺腺体层次清晰, 右乳腺体厚 1.0cm, 左乳腺体厚 0.9cm, 乳导管未见扩张, 未见明显占位性病变, CDFI: 未见异常血流信号。

影像诊断:

双侧乳腺未见明显异常

报告医师: 李菊蓉

检查日期: 2023-12-17

审核医师: 李菊蓉

报告日期: 2023-12-17

超声诊断图文报告

流水号: 2307120758

影像号: 1489135

姓名: 穆向东

年龄: 66 岁

性别: 女

检查设备: Vivid E95

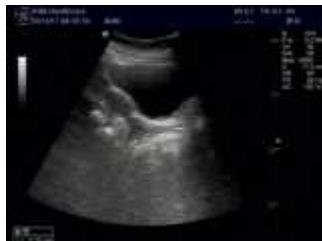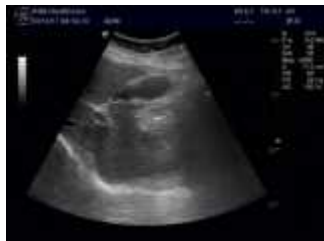体检号: 436842

申请医院: 本院

体检科室: 体检科

检查部位: 全腹彩超

经典图像:



影像所见:

肝脏大小形态正常, 包膜光滑完整, 实质回声均匀, 肝内管道系统走行清晰, 门静脉及肝内胆管不扩张。

胆囊大小形态正常, 壁不厚、光滑, 囊内透声好, 肝外胆管不扩张。

胰腺大小形态正常, 实质回声均匀, 主胰管不扩张。

脾脏大小形态正常, 实质回声均匀, 脾门静脉不宽。

双肾大小形态正常, 皮髓质分界清晰, 集合系统未见分离, 双侧输尿管未见扩张。

膀胱充盈佳, 未见明显异常。

绝经后子宫, 大小约 3.7*3.1*2.6cm, 肌壁回声均匀, 内膜呈线状, 宫颈厚约 2.1cm, 双侧附件区未见异常。

影像诊断:

肝、胆、脾、胰、双肾、子宫、双侧附件区未见明显异常

报告医师: 李菊蓉

检查日期: 2023-12-17

审核医师: 李菊蓉

报告日期: 2023-12-17



大同市医学影像研究中心

注: 本报告仅供临床医生参考!

地址: 大同市魏都大道 79 号。若有疑问, 请致电: 0352---2830580