



2307120752

大同瑞慈健康体检

报 告 册

体检编号	436836	工号	250
姓名	李文仙		
性别	女	年龄	61岁
单位	大同市税务局		
部门	大同市税务局		
联系电话	13994444299		
体检日期	2023-12-11		

尊敬的 李文仙女士 您好！

首先,瑞慈健康体检全体员工欢迎您的光临,并对您的信任表示衷心的感谢！

您于 2023-12-11 (体检编号: 436836) 完成健康检查,本机构的各科医生已根据您的体检项目及结果,汇总成此份健康体检报告,并经总检医生审核。据此提出对您健康状况的综合分析及建议。

瑞慈健康体检倡导“大健康、大康复”,提出“健康是第一财富 (Rich)”的人文理念。希望您仔细阅读并妥善地保管此份健康体检报告,并认真关注报告中的提示与建议,若您对报告内容有任何疑问,可直接与瑞慈健康体检客服部联系,进一步咨询。

健康体检咨询电话: **0352-2824444**

客户服务咨询电话: **0352-2830597**

400-6112995

瑞慈健康体检报告由下列内容组成:

第一部分:主检报告

第二部分:分科分项结果

第三部分:检验报告

第四部分:附表

主检报告

检查综述

- 1、【眼科】 (1) 左眼视力下降 (2) 右眼视力下降
- 2、【血常规（五分类）】 血红蛋白偏低(114 g/L) 红细胞压积(HCT)偏低(34.3 %)
- 3、【生殖道微生态】 上皮细胞(白带)+/HP G+杆菌++ G+球菌+
- 4、【血脂四项】 甘油三脂(TG)偏高(2.78 mmol/L)
- 5、【尿液分析+尿沉渣】 白细胞尿偏高(130 个/u1) 鳞状上皮细胞偏高(1 /HP) 尿白细胞(LEU)3+
- 6、【心电图】 1. 窦性心律 2. ST-T改变(II、III、avf、V2-V6)
- 7、【心脏彩超】 左室舒张功能减低
- 8、【甲状腺彩超】 1. 甲状腺右侧叶囊实性结节，左侧叶实性结节伴钙化 TI-RADS 3级 2. 甲状腺左侧叶囊性结节 TI-RADS 2级
- 9、【颈部血管彩超】 左侧颈内动脉入口处混合斑块形成
- 10、【全腹彩超】 1. 右肾中度积水 2. 右侧输尿管上段及中段扩张
- 11、【骨密度检查】 骨质减少

医生建议

【视力下降】：

(1) 视力下降是由角膜白斑或角膜炎、晶状体混浊、眼底疾病、屈光不正等原因引起，建议眼科诊断治疗。

【红细胞压积(HCT)偏低】：

(1) 结合临床，内科咨询。

(2) 血液流动性增加，其降低的临床意义可能是由于体内水分较多，或有贫血，定期复查血常规，血液科随诊。

【血红蛋白偏低】：

(1) 血液科咨询，必要时治疗。

(2) 复查血常规。

【G+杆菌++】：

(1) 阴道微生物学检查是用于提示除阴道的正常菌群之外，可致病的菌群类别判断，用于临床治疗指导。

【G+球菌+】：

(1) 阴道微生物学检查是用于提示除阴道的正常菌群之外，可致病的菌群类别判断，用于临床治疗指导。

【上皮细胞(白带)+/HP】：

(1) 在生理情况下，阴道内的细胞新陈代谢会正常脱落，在取标本的时候会取到有脱落的上皮细胞，镜检时就会发现阳性，这属于正常的现象。如果同时阴道分泌物检查发现有病原菌感染的情况，建议往妇科进一步诊断治疗。

【甘油三脂(TG)偏高】：

- (1) 甘油三酯是甘油和脂肪酸所构成的有机化合物，甘油三酯测定是脂类代谢的重要指标之一。
- (2) 甘油三酯增高与冠心病的发生有着重要的相关性，随年龄增大而有上升的趋势，其增高最常见于高脂和过量糖类饮食、肥胖等。
- (3) 甘油三酯主要功能是为机体提供能量，其正常值在 0.7-1.7mmol/L 之间，1.7-2.29mmol/L 为边缘增高，提示应该注意饮食和运动了。
- (4) 甘油三酯大于 2.3mmol/L，就称为高甘油三酯血症。甘油三酯增高虽然不会直接导致血管斑块的形成，但也会间接引起心脑血管疾病风险增加，同时，当甘油三酯大于 5.6mmol/L 时，还会增加急性胰腺炎的风险，所以降低甘油三酯的基础主要是控制饮食，饮食控制不佳可以选择药物治疗。
- (5) 生活方式的干预是控制甘油三酯水平升高的基础，包括减重，增加运动量，限制酒精摄入以及避免食用果糖和高碳水化合物食物。多食蔬菜水果，定期复查。
- (6) 明显增高者在医师的指导下使用降脂药物治疗，首选他汀和贝特类药物。

【鳞状上皮细胞偏高】：

- (1) 在生理情况下，机体正常的新陈代谢都会引起鳞状上皮细胞的脱离，这是一种正常的机体现象。如果长时间出现鳞状上皮细胞偏高的现象时，则有可能是尿路感染、泌尿系统结石等因素导致，应及时往泌尿外科进一步诊断治疗。

【尿白细胞(LEU)3+】：

- (1) 建议泌尿科诊断治疗

【白细胞尿偏高】：

- (1) 白细胞尿偏高，一般提示为泌尿系感染，白细胞数目跟感染的程度相关，细菌感染的程度越重，白细胞数目增加的越高。建议往泌尿外科诊断治疗。

【T改变(II、III、avf、V2-V6)】：

- (1) 建议心血管内科诊断治疗。

【ST-T改变】：

- (1) ST-T 改变主要是反映心肌缺血现象，具有 ST 段抬高和下移两种表现，多见于慢性冠状动脉供血不足、心绞痛、心肌炎、心肌劳损等，但有时也见于神经植物功能紊乱、精神紧张、电解质紊乱、内分泌疾病等。
- (2) 临床上把心肌缺血疾病的 ST-T 改变称为特异性 ST-T 改变，把超出正常范围而又不具备特异性 ST-T 改变归结为非特异性 ST-T 改变。建议定期复查、动态观察，并心内科结合临床考虑，必要时心脏彩超、冠脉 CTA 检查。

【左室舒张功能减低】：

- (1) 左心室舒张功能是指心肌弹性减低，心脏泵血功能减退。其引起原因，一是随着年龄的增长，心肌组织进行性变。其二是由于冠心病、高血压等慢性心肌病变。一般来说没有原发病变及年龄偏大的人员又无症状，不需要特殊处理，建议心内科结合临床考虑。

【甲状腺右侧叶囊实性结节】：

- (1) 甲状腺结节是一种常见的甲状腺疾病，很多甲状腺疾病可表现为结节，如可由甲状腺退行性变、炎症、自身免疫性及新生物等多种病变所致。甲状腺结节在各个年龄段的男女人群中均可见到，但中年女性中较多。
- (2) 甲状腺结节分良性和恶性两大类，良性的占绝大多数，恶性者不足 1%，判断甲状腺结节的良恶主要依靠病史、体格检查、放射性核素扫描、穿刺细胞学检查。
- (3) 建议往普外科就诊，进一步检查，明确诊断，结合临床诊治并定期复查。

【甲状腺左侧叶囊性结节】：

- (1) 甲状腺结节是一种常见的甲状腺疾病，很多甲状腺疾病可表现为结节，如可由甲状腺退行性变、炎症、自身免疫性及新生物等多种病变所致。甲状腺结节在各个年龄段的男女人群中均可见到，但中年女性中较多。

(2) 甲状腺结节分良性和恶性两大类，良性的占绝大多数，恶性者不足 1%，判断甲状腺结节的良恶主要依靠病史、体格检查、放射性核素扫描、穿刺细胞学检查。建议往外科就诊，进一步检查，明确诊断，结合临床诊治并定期复查。

【左侧颈内动脉入口处混合斑块形成】：

(1) 建议心血管内科诊断治疗。

【右肾中度积水】：

(1) 建议泌尿外科诊断治疗。

【骨质减少】：

(1) 骨质减少是指以单位体积内骨组织量减少为特点的代谢性骨病变，表示骨骼密度低于正常水平，因为骨骼密度是测量骨骼强度的指标。骨质减少是一种渐进的形式，但能够反映骨骼状况。骨质减少是骨质疏松的前兆，其发展到严重程度就是骨质疏松。

(2) 骨骼随着年龄的增长，细胞活跃程度会逐渐降低，并且年龄增长后，体内性激素水平会逐渐下降，钙、锌、维生素 D 等微量元素吸收不足，导致骨质减少。此外，如果缺乏运动、过度挑食、偏食等情况，也会影响机体对微量元素的吸收，进而导致骨质减少。

(3) 骨质减少在临床上多见于孕妇和中老年人群，孕妇因为胎儿生长发育需要钙质，骨质会出现减少；中老年人群因为年龄增长也会出现钙质的流失。

(4) 此外，女性绝经期后雌激素分泌会明显下降导致破骨细胞活跃，引起骨量丢失而出现骨质减少；甲状腺、甲状旁腺功能亢进等继发性疾病也可导致骨质减少。

(5) 临床上常用双能 X 线骨密度测量作为测量骨质流失的一种方法，其测量骨密度主要是在脊柱、髋关节等部位；跟骨的定量超声也可用于普通筛查，其方法费用低、便携且无电离辐射。

(6) 定期复查骨密度，每年做一次骨密度的检测。如果骨质继续减少，就需要药物的治疗（如钙尔奇 D、骨化三醇等）。

(7) 经常晒太阳或补充维生素 D。加强体育锻炼，多参加户外运动。补钙，钙含量多的食品主要见于海产品、牛奶、豆腐、豆浆、酸奶、芝麻、绿色蔬菜等，到了五十岁以后最好口服钙片，以促进钙的吸收。

【右侧输尿管上段及中段扩张】：

(1) 建议泌尿外科诊断治疗。

汇总医生： 丁昊炜

主检日期： 2023-12-14

主检医生：

分科结果

眼科

项目名称	检查结果	项目名称	检查结果
视力(左)	0.1	视力(右)	0.4
辨色力	正常	眼睑	正常
结膜	正常	泪器	正常
角膜	正常	虹膜	正常
瞳孔	正常	晶状体	正常
玻璃体	正常	眼底	未见异常

***小结：**

(1) 左眼视力下降

(2) 右眼视力下降

操作员：田野青

检查日期:2023-12-11

检查医生：田野青

耳鼻喉科

项目名称	检查结果	项目名称	检查结果
听力(左)	正常	听力(右)	正常
外耳道	正常	鼓膜	正常
鼻窦	正常	鼻中隔	正常
鼻腔	正常	扁桃体	无肿大
嗅觉	正常	咽喉	正常

***小结：**

未见异常

操作员：王存宝

检查日期:2023-12-11

检查医生：王存宝

妇科内诊

项目名称	检查结果	项目名称	检查结果
------	------	------	------

外阴	正常	尿道口	正常
阴道	通畅	子宫	正常
附件	正常	宫颈	光滑
后穹窿	正常		

***小结:**

未见异常

操作员：许艳华

检查日期:2023-12-11

检查医生: 许艳华

检验报告

尿液分析+尿沉渣

项目名称	检查结果	单位	参考值	提示
白细胞尿	130	个/ul	0--13	↑
上皮细胞(EC)	2	/HP	0--28	
管型(CAST)	0	个/ul	0--1	
霉菌(尿)	0	/HP	0--0	
结晶	0	/HP	0--10	
透明度(CLA)	清亮			
胆红素(BIL)	-		阴性	
隐血(ERY)	-		阴性	
小圆上皮细胞(SRC)	1	个/ul	0--0	↑
维生素C	-		阴性	
异常红细胞	0	个/ul	0--3	
红细胞(正常)	0	个/ul	0--6	
鳞状上皮细胞	1	个/ul	0--0	↑
粘液丝	0	个/ul	0--0	
颜色(Colour)	淡黄色			
尿葡萄糖(GLU)	-		阴性	
酮体(KET)	-		阴性	
比重(SG)	1.010		1.003--1.030	
酸碱度(PH)	6.5		4.5--8.0	
尿蛋白质(PRO)	-		阴性	
尿胆原(URO)	-		阴性	
亚硝酸盐(NIT)	-		阴性	
红细胞(尿)(RBC)	0	个/ul	0--6	
尿白细胞(LEU)	3+		阴性	

*小结:

白细胞尿偏高(130 个/ul) 鳞状上皮细胞偏高(1 /HP) 尿白细胞(LEU)3+

操作员：赵伟 检查日期:2023-12-11 检查医生:陈建国

血常规（五分类）

项目名称	检查结果	单位	参考值	提示
白细胞(WBC)	6.49	10 ⁹ /L	3.5--9.5	
淋巴细胞绝对值(LY#)	2.49	10 ⁹ /L	1.1--3.2	
淋巴细胞百分比(LY%)	38.2	%	20--50	
中性粒细胞绝对值(GR#)	3.64	10 ⁹ /L	1.8--6.3	
中性粒细胞百分比(GR%)	56.1	%	40--75	
嗜碱性粒细胞绝对值(BA#)	0.01	10 ⁹ /L	0--0.06	
嗜碱性粒细胞百分比(BA%)	0.2	%	0--1.0	
嗜酸性粒细胞绝对值(EO#)	0.06	10 ⁹ /L	0.02--0.52	
嗜酸性粒细胞百分比(EO%)	1.0	%	0.4--8.0	
血小板(PLT)	233	10 ⁹ /L	125--350	
血小板分布宽度(PDW)	15.8	%	15--17	
平均血小板体积(MPV)	10.0	fl	6.0--14.0	
血小板压积(PCT)	0.232	%	0.11--0.28	
红细胞(RBC)	3.98	10 ¹² /L	3.8--5.1	
血红蛋白	114	g/L	115--150	↓
红细胞压积(HCT)	34.3	%	35--45	↓
红细胞平均体积(MCV)	86.3	fl	82--100	
平均血红蛋白含量(MCH)	28.7	pg	27--34	
平均血红蛋白浓度(MCHC)	333	g/L	316--354	
单核细胞绝对值(MO#)	0.29	10 ⁹ /L	0.1--0.60	
单核细胞百分比(MO%)	4.5	%	3--10	
红细胞分布宽度标准差	45.3	fl	35--56	

(RDW-SD)				
红细胞分布宽度变异系数 (RDW-CV)	13.8	%	10.6--16.6	
大血小板比率	24.5	%	11--45	
大血小板数目	57	10 ⁹ /L	30--90	
未成熟粒细胞数目	0.02	10 ⁹ /L	0--999	
未成熟粒细胞百分比	0.3	%	0--100	
有核红细胞数目	0.000	10 ⁹ /L	0--9999	
有核红细胞百分比	0.00	/100WBC	0--9999	

***小结:**

血红蛋白偏低(114 g/L) 红细胞压积(HCT)偏低(34.3 %)

操作员：余雅倩 检查日期:2023-12-11 检查医生:陈建国

血 HP 检测

项目名称	检查结果	单位	参考值	提示
幽门螺旋杆菌抗体检测	阴性 (-)		阴性 (-)	

***小结:**

未见异常

操作员：乔叶 检查日期:2023-12-11 检查医生:陈建国

肾功三项

项目名称	检查结果	单位	参考值	提示
肌酐(CREA)	69.00	umol/L	41--111	
尿酸(UA)	332.00	umol/L	140--340	
尿素测定 (Urea)	4.10	mmol/L	3.1--9.5	

***小结:**

未见异常

操作员：王小雪 检查日期:2023-12-11 检查医生:陈建国

空腹血糖

项目名称	检查结果	单位	参考值	提示
葡萄糖(GLU)	5.74	mmol/L	3.89--6.1	

***小结:**

未见异常

操作员：王小雪 检查日期:2023-12-11 检查医生:陈建国

同型半胱氨酸

项目名称	检查结果	单位	参考值	提示
同型半胱氨酸	14.98	umol/L	0--15	

***小结:**

未见异常

操作员：王小雪 检查日期:2023-12-11 检查医生:陈建国

生殖道微生态

项目名称	检查结果	单位	参考值	提示
线索细胞	-			
清洁度	II			
上皮细胞(白带)	+			
滴虫	-			
G-球菌	-			
霉菌	-			
G-杆菌	-			
G+杆菌	++			
G+球菌	+			

***小结:**

上皮细胞(白带)+/HP G+杆菌++ G+球菌+

操作员：梁可欣 检查日期:2023-12-12 检查医生:陈建国

血脂四项

项目名称	检查结果	单位	参考值	提示
动脉硬化指数	2.64		1.31--3.19	
总胆固醇(CHOL)	3.51	mmol/L	2.59--5.2	
甘油三脂(TG)	2.78	mmol/L	0.7--1.7	↑
低密度脂蛋白(LDL)	2.22	mmol/L	0--4.13	
高密度脂蛋白(HDL)	0.84	mmol/L	0.77--1.55	

***小结:**

甘油三脂(TG)偏高(2.78 mmol/L)

操作员：王小雪 检查日期:2023-12-11 检查医生:陈建国

肝功能三项

项目名称	检查结果	单位	参考值	提示
γ-谷氨酰转肽酶(GGT)	33.0	U/L	7--45	
丙氨酸氨基转移酶(ALT)	23.00	U/L	7--40	
门冬氨酸氨基转移酶(AST)	20.00	U/L	13--35	
谷草比谷丙	0.87		0.4--2.5	

***小结:**

未见异常

操作员：王小雪 检查日期:2023-12-11 检查医生:陈建国

人乳头瘤病毒检查 (HPV)

项目名称	检查结果	单位	参考值	提示
HPV 高危亚型 16	阴性(-)		阴性	
HPV 高危亚型 18	阴性(-)		阴性	
HPV 高危亚型 31	阴性(-)		阴性	
HPV 高危亚型 26	阴性(-)		阴性	

HPV 高危亚型 33	阴性(-)		阴性	
HPV 高危亚型 35	阴性(-)		阴性	
HPV 高危亚型 39	阴性(-)		阴性	
HPV 高危亚型 45	阴性(-)		阴性	
HPV 高危亚型 51	阴性(-)		阴性	
HPV 高危亚型 52	阴性(-)		阴性	
HPV 高危亚型 53	阴性(-)		阴性	
HPV 高危亚型 56	阴性(-)		阴性	
HPV 高危亚型 58	阴性(-)		阴性	
HPV 高危亚型 59	阴性(-)		阴性	
HPV 高危亚型 66	阴性(-)		阴性	
HPV 高危亚型 68	阴性(-)		阴性	
HPV 高危亚型 73	阴性(-)		阴性	
HPV 高危亚型 82	阴性(-)		阴性	
HPV 低危亚型 6	阴性(-)		阴性	
HPV 低危亚型 11	阴性(-)		阴性	
HPV 低危亚型 42	阴性(-)		阴性	
HPV 低危亚型 43	阴性(-)		阴性	
HPV 低危亚型 81	阴性(-)		阴性	

***小结:**

未见异常

操作员：祁佳佳 检查日期:2023-12-12 检查医生:康健忠

大同现代医学检验实验室

液基薄层细胞学图文报告

ID: 2023093308

病理号: 088976

姓名: 李文仙

性别: 女

年龄: 61岁

送检科室:

电话号码: 13994444299

床号:

病历号:

体检号: 2307120752

送检医院: 大同瑞慈康复体检

送检日期: 2023-12-11

末次月经:

送检医生:

采样日期:

报告日期: 2023-12-11

标本满意度: 满意

细胞量: >45%

红细胞:

经期样本:

颈管细胞:

化生细胞:

鳞状细胞:

宫颈柱状细胞:

未见上皮内病变/恶性细胞:

正常范围内:

- 良性反应性改变:
- 炎症:
 - 轻度:
 - 中度:
 - 重度:
 - 放疗:
 - 妊娠:
 - 萎缩性:
 - 宫内避孕器:
 - 其他:

病原体: 滴虫感染: 念珠菌感染: 细菌感染:

提示 HPV 感染: 疱疹病毒感染:

鳞状上皮细胞分析:

- 非典型鳞状细胞:
- 倾向上皮内瘤变:
 - 倾向良性反应性改变:
 - 不能明确意义(ASC-US):
 - 不排除高度病变(ASC-H):
- 上皮内低度病变: 鳞癌:
- 上皮内高度病变:
- CIN2:
 - CIN3:

腺上皮细胞分析:

非典型腺细胞:

- 宫内膜:
- 来源不明:

非典型腺细胞(宫颈管):

- 倾向原位腺癌:
- 不能明确意义:
- 倾向良性反应性改变:

- 腺癌:
- 宫颈管:
 - 宫内膜:
 - 其它:
- 炎细胞:
- 轻度:
 - 中度:
 - 重度:
- 可疑腺癌:

诊断意见: 未见上皮内病变或恶性细胞 (NILM)。

建议:

报告医师: 张荣生

地址: 大同市魏都大道 79 号, 本报告医师签字后有效
咨询: 0352-2830587 4006-122-995

妇科细胞学是筛查项目, 出于技术原因, 可能会有假阴性结果, 本检测仅对来样负责, 如果对结果有疑义, 请在收到报告 7 天内与我们联系。

大同瑞慈康复医院 12导联心电图报告

李文仙 女 61岁 体检号:436836

病床号:


诊断结果:

- 1.窦性心律
- 2.ST-T改变(II, III, avf, V2-V6)

诊断医生:

曹志 陶志峰

HR	: 89bpm	[60 ~ 100bpm]
P	: 119 f ms	[0 ~ 110ms]
PR	: 157ms	[120 ~ 200ms]
QRS	: 81ms	[60 ~ 100ms]
QT/QTc	: 361/440ms	[320 ~ 440/0 ~ 460ms]
P/QRS/T	: 66/71/63deg.	[0 ~ 75/-30 ~ 90/0 ~ 75deg]
RV5/SV1	: 1.111/0.727mV	[0.0 ~ 2.5/0.0 ~ 2.0mV]



检查时间:2023-12-11 10:54:31

诊断时间:2023-12-11 11:04:20

SEMIP V1.90

仅供临床参考

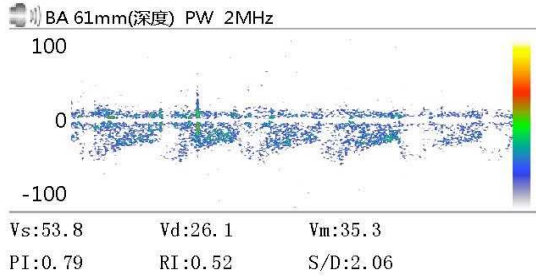
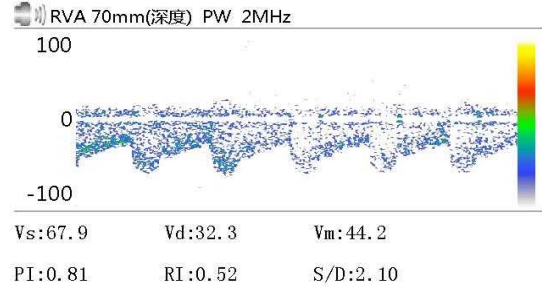
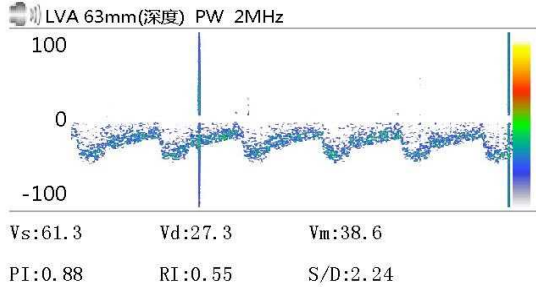
Text



大同瑞慈健康体检

颅内多普勒血流图 (TCD) 检查报告单

姓名: 李文仙 性别: 女 年龄: 61 岁 检查号: 2307120752
 申请科室: 体检科 申请医师: 李菊蓉 检查类型: 颅内血管 床号:



Vs: Vd: Vm:
 PI: RI: S/D:

Vs: Vd: Vm:
 PI: RI: S/D:

Vs: Vd: Vm:
 PI: RI: S/D:

医生意见

结论: 椎-基底动脉脑血管超声未见异常。

李菊蓉

检查日期: 2023-12-11

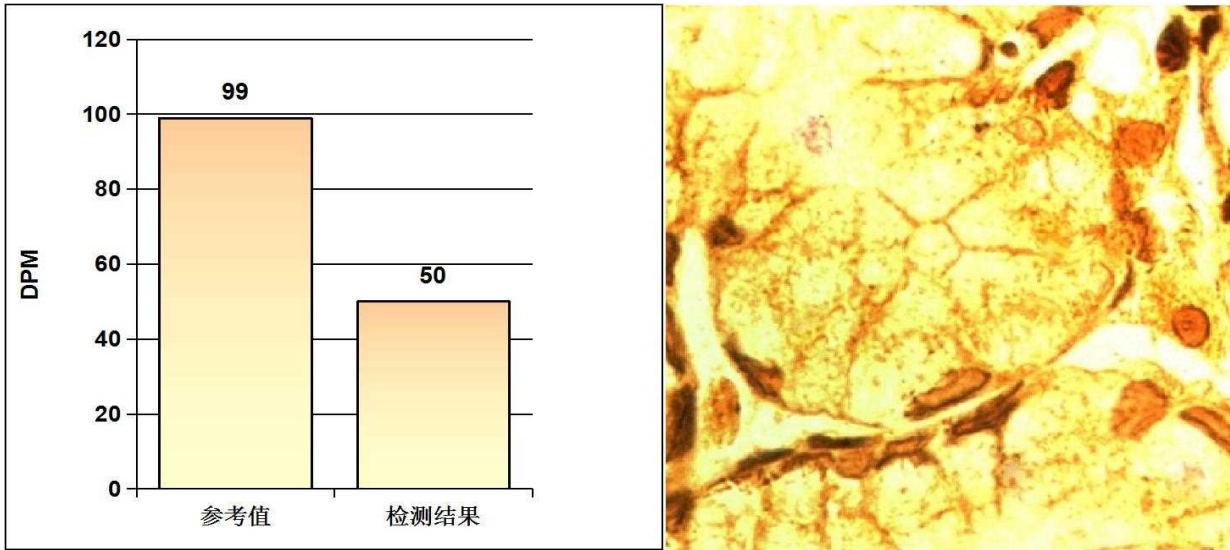
本报告单仅提供临床参考

大同瑞慈康复医院

¹⁴C呼气试验检验报告

姓名	李文仙	年龄	61	性别	女
住院号	0	日期	2023/12/11 8:55:13	电话	0
送检医生	曹居杰	样品编号	8495	编号	2307120752

¹⁴C呼气试验



阳性参考值 (Disintegrations Per Minute(DPM)):

DPM值:	dpm > 2499	阳性++++
	1499 < dpm ≤ 2499	阳性+++
	499 < dpm ≤ 1499	阳性++
	149 < dpm ≤ 499	阳性+
	dpm ≤ 99	阴性
	99 < dpm ≤ 149	不确定

检测结果: **dpm= 50** **阴性**

医生建议: 注意保持健康及规律饮食

温馨提示: 您本次检测的结果为阴性

检测医生: 曹居杰

大同瑞慈健康体检

骨密度检测报告

受检者信息

受检者ID: 2307120752
姓名: 李文仙
出生年月日: 1962/12/6

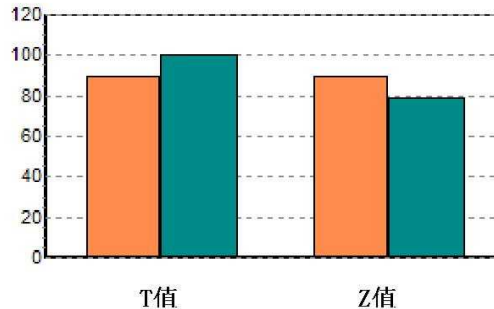
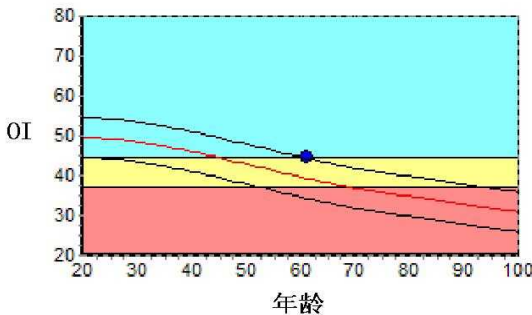
年龄: 61
性别: 女
测定部位(右/左): 右

测定结果

测定日期: 2023/12/11 11:02:24

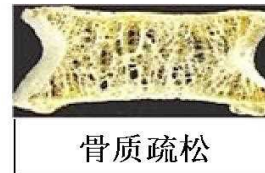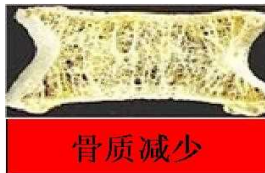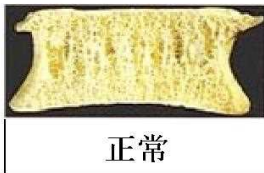
测试编号: 1/1

受测者 平均值



数据库:	Asia	成人比:	89.8	%
OI:	44.6	同龄比:	113.4	%
SOS:	1360.9 m/s	OPR:	N/A	%
T值:	-1.01			
Z值:	1.06			

结果分析



注解

以上结论仅供参考

科室:

医生签名:

医院地址 大同瑞慈健康体检
地址 大同市平城区魏都大道79号

联系电话 0352-2824444
操作者 名燕凌

双源 CT 诊断图文报告

流水号: 2307120752

影像号: CT20231211032

姓名: 李文仙

年龄: 61 岁

性别: 女

检查设备: 西门子量子双源 CT

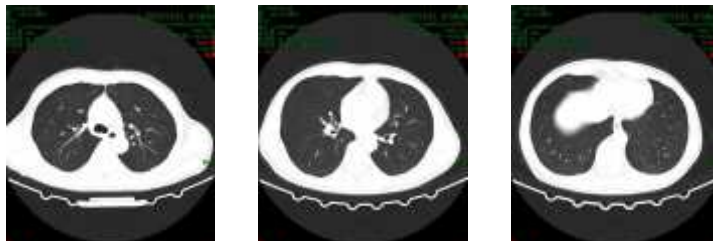体检号: 436836

申请医院: 本院

体检科室: 体检科

检查部位: CT 检查

经典图像:



影像所见:

胸廓对称, 骨性肋骨完整, 胸壁软组织结构良好, 两肺支气管血管纹理走行分布良好, 支气管束结构清晰, 双肺通气良好。肺门结构未见异常。纵隔无偏移, 段以上支气管通畅。心影及大血管形态结构正常, 纵隔内未见肿大淋巴结。胸膜未见异常。

影像诊断:

胸部未见明显异常

报告医师: 剧艳军

检查日期: 2023-12-13

审核医师: 剧艳军

报告日期: 2023-12-13

超声诊断图文报告

流水号: 2307120752

影像号: 1483708

姓名: 李文仙

年龄: 61 岁

性别: 女

检查设备: Vivid E95

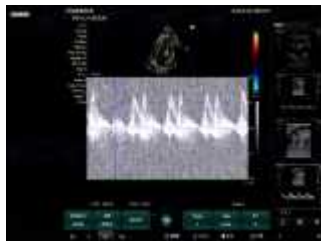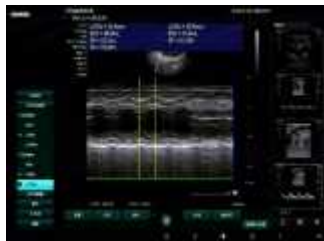体检号: 436836

申请医院: 本院

体检科室: 体检科

检查部位: 心脏彩超

经典图像:



影像所见:

超声测量 (单位: mm)

升主动脉内径 25 (32±3mm)

左房内径 28 (35mm)

室间隔 10 (8-11mm)

左室内径 44 (47±4mm)

左室后壁 9 (8-11mm)

EF61% (50-80%)

右室内径 25 (36±4mm)

右房内径 28 (36±4mm)

FS32% (28-41%)

主肺动脉内径 20 (23±3mm)

升主动脉内径正常, 心脏各腔室大小正常, 室间隔厚度正常, 左室壁未见明显节段性运动异常, 各瓣膜及启闭功能未见明显异常, 舒张期二尖瓣口血流频谱 E/A<1, 心包腔未见积液。

影像诊断:

左室舒张功能减低

报告医师: 侯爱兰

检查日期: 2023-12-11

审核医师: 侯爱兰

报告日期: 2023-12-11

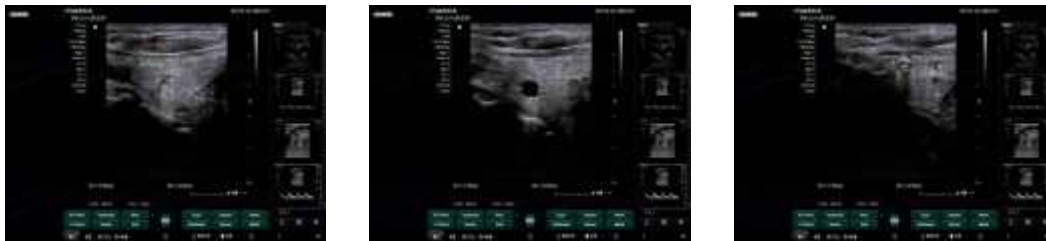超声诊断图文报告

流水号: 2307120752

影像号: 1483712

姓名: 李文仙	年龄: 61岁	性别: 女	检查设备: Vivid E95
体检号: 436836	申请医院: 本院	体检科室: 体检科	检查部位: 甲状腺彩超

经典图像:



影像所见:

甲状腺双侧叶形态正常, 包膜完整, 于右侧叶中部探及囊实性结节, 大小约 0.6*0.4cm, 边界尚清, 内部可见条索样回声, 另于左侧叶探及囊性、低回声结节, 大者位于上极, 大小约 0.8*0.6cm, 边界清晰, 内透声好, 于中部探及低回声结节, 大小约 0.8*0.4cm, 边界清晰, 内部可见多个强回声团, 后伴声影, 余实质回声均匀。双侧颈部未见明显肿大淋巴结。

影像诊断:

- 1. 甲状腺右侧叶囊实性结节, 左侧叶实性结节伴钙化 TI-RADS 3级
- 2. 甲状腺左侧叶囊性结节 TI-RADS 2级

报告医师: 侯爱兰

检查日期: 2023-12-12

审核医师: 侯爱兰

报告日期: 2023-12-12

超声诊断图文报告

流水号: 2307120752

影像号: 1483714

姓名: 李文仙

年龄: 61 岁

性别: 女

检查设备: Vivid E95

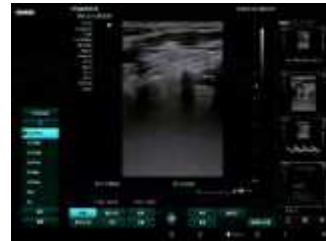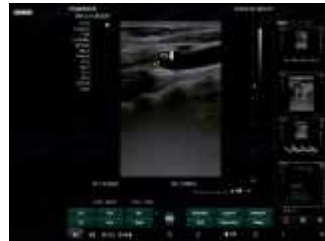体检号: 436836

申请医院: 本院

体检科室: 体检科

检查部位: 颈部血管彩超

经典图像:



影像所见:

于左侧颈内动脉入口处探及弱强回声斑, 大小约 4.3*2.8mm, 右锁骨下动脉起始处、双侧颈总动脉、右侧颈内、双侧颈外动脉起始段内中膜不增厚, 内壁欠光滑, 管壁未见明确强回声斑。CDFI: 血流充盈好。PW: 频谱形态正常。

双侧椎动脉走行正常, 椎动脉内径正常, 管壁不厚, 管腔内为无回声, CDFI: 血流充盈好。PW: 频谱正常。

影像诊断:

左侧颈内动脉入口处混合斑块形成

报告医师: 侯爱兰

检查日期: 2023-12-12

审核医师: 侯爱兰

报告日期: 2023-12-12

超声诊断图文报告

流水号: 2307120752

影像号: 1483716

姓名: 李文仙

年龄: 61 岁

性别: 女

检查设备: Vivid E95

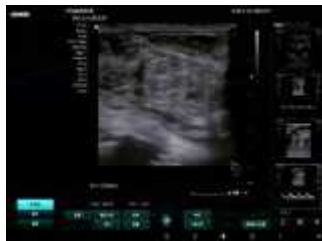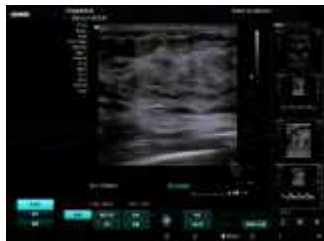体检号: 436836

申请医院: 本院

体检科室: 体检科

检查部位: 乳腺彩超

经典图像:



影像所见:

双侧乳腺腺体层次清晰, 右乳腺体厚 1.6cm, 左乳腺体厚 1.6cm, 乳导管未见扩张, 未见明显占位性病变, CDFI: 未见异常血流信号。

双侧腋下未见明显肿大淋巴结。

影像诊断:

双侧乳腺未见明显异常

报告医师: 侯爱兰

检查日期: 2023-12-11

审核医师: 侯爱兰

报告日期: 2023-12-11

超声诊断图文报告

流水号: 2307120752

影像号: 1483718

姓名: 李文仙

年龄: 61 岁

性别: 女

检查设备: Vivid E95

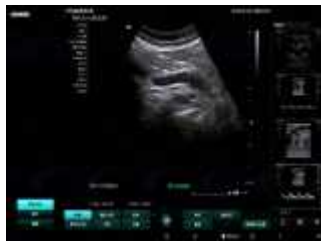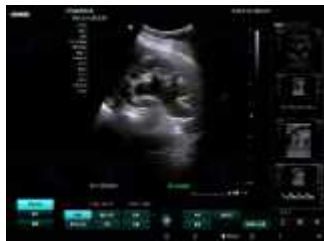体检号: 436836

申请医院: 本院

体检科室: 体检科

检查部位: 全腹彩超

经典图像:



影像所见:

肝脏大小形态正常, 包膜光滑完整, 实质回声均匀, 肝内管道系统走行清晰, 门静脉及肝内胆管不扩张。

胆囊大小形态正常, 壁不厚、光滑, 囊内透声好, 肝外胆管不扩张。

胰腺大小形态正常, 实质回声均匀, 主胰管不扩张。

脾脏大小形态正常, 实质回声均匀, 脾门静脉不宽。

右肾形态饱满, 体积偏大, 右肾盂及右侧输尿管扩张, 右肾盂宽约 2.2cm, 集合系统分离, 呈“花瓣”弱改变, 右侧输尿管上段宽约 1.5cm, 中段宽约 1.1cm, 下段宽约 0.7cm, 其内未见明显异常回声, 左肾大小形态正常, 皮髓质分界清晰, 集合系统未见分离, 左侧输尿管未见扩张。

膀胱充盈佳, 未见明显异常。

绝经后子宫, 大小形态正常, 肌壁回声均匀, 内膜线清晰, 厚 0.3cm, 宫颈厚约 2.0cm, 双侧附件区未见异常。

影像诊断:

1. 右肾中度积水

2. 右侧输尿管上段及中段扩张

报告医师: 侯爱兰

检查日期: 2023-12-11

审核医师: 侯爱兰

报告日期: 2023-12-11