



2307120725

大同瑞慈健康体检

报 告 册

体检编号	436809	工号	223
姓名	郑克金		
性别	男	年龄	84岁
单位	大同市税务局		
部门	大同市税务局		
联系电话	13935206707		
体检日期	2023-11-15		

尊敬的郑克金先生您好！

首先，瑞慈健康体检全体员工欢迎您的光临，并对您的信任表示衷心的感谢！

您于 2023-11-15 （体检编号：436809）完成健康检查，本机构的各科医生已根据您的体检项目及结果，汇总成此份健康体检报告，并经总检医生审核。据此提出对您健康状况的综合分析及建议。

瑞慈健康体检倡导“大健康、大康复”，提出“健康是第一财富（Rich）”的人文理念。希望您仔细阅读并妥善地保管此份健康体检报告，并认真关注报告中的提示与建议，若您对报告内容有任何疑问，可直接与瑞慈健康体检客服部联系，进一步咨询。

健康体检咨询电话：**0352-2824444**

客户服务咨询电话：**0352-2830597**
400-6112995

瑞慈健康体检报告由下列内容组成：

第一部分：主检报告

第二部分：分科分项结果

第三部分：检验报告

第四部分：附表

主检报告

检查综述

- 1、【身高、体重、血压】 (1) 血压 159/80：本次测量收缩期血压偏高
- 2、【内科】 (1) 其它：双下肢轻度水肿
- 3、【眼科】 (1) 左眼视力下降 (2) 右眼视力下降
- 4、【血常规（五分类）】 嗜碱性粒细胞绝对值(BA#) 偏高($0.10 \times 10^9/L$) 嗜碱性粒细胞百分比(BA%) 偏高(1.1%) 红细胞压积(HCT) 偏高(50.1%)
- 5、【同型半胱氨酸】 同型半胱氨酸偏高($22.55 \mu\text{mol/L}$)
- 6、【CT 检查】 呼吸性细支气管炎 右肺下叶胸膜下结节硬化灶可能
- 7、【心电图】 1. 窦性心律 2. 心电图轴左偏 3. 左前分支阻滞 4. T 波改变(I, aVL)
- 8、【经颅多普勒】 椎-基底动脉血流速度减慢
- 9、【心脏彩超】 1. 主动脉瓣少量返流 2. 左室舒张功能减低
- 10、【甲状腺彩超】 甲状腺双侧叶多发结节 TI-RADS 3 级
- 11、【颈部血管彩超】 1. 右锁骨下动脉起始处混合斑形成 2. 双侧椎动脉阻力指数增高
- 12、【全腹彩超】 1. 胆囊结石 2. 右肾囊肿 3. 前列腺增生
- 13、【骨密度检查】 骨质疏松
- 14、【动脉硬化检测】 1. 单纯收缩期高血压 2. 外周动脉僵硬度增高

医生建议

【本次测量收缩期血压偏高】：

- (1) 所谓单纯收缩期高血压，顾名思义是指一个人的舒张压（即低压）不高，仅仅是收缩压（即高压）超过正常范围。
- (2) 单纯收缩期高血压标准为收缩压在 140mmHg 以上，舒张压为 90mmHg 以下。如果收缩压在 140-149mmHg，又称单纯收缩期临界高血压。由于单纯收缩期高血压大部分发生在 60 岁以上的老年人，故又称老年单纯收缩期高血压。
- (3) 当病人患动脉硬化、甲状腺功能亢进、主动脉关闭不全、体循环动静脉瘘、动脉导管未闭及原因不明的高动力循环状态时，也常伴有收缩期高血压，但这些不包括在单纯收缩期高血压范围内。
- (4) 劳逸结合，保持良好身心状态。避免各种诱因：如情绪低落、紧张等。改进生活方式，适当低盐、低脂、低胆固醇饮食，戒烟酒。必要时心血管专科诊治，定期复诊。
- (5) 平时应低盐（每天 5~10g）、低脂饮食（少吃动物脂肪与内脏）；忌烟限酒。遵照医嘱坚持服药，定期测量血压，宜控制在 140/90mmHg 以下，若合并有糖尿病和肾病，要把血压控制在 130/80mmHg 以下。
- (6) 血压到正常水平时，说明此时选用的降压药和治疗方案基本合适，但并不意味着高血压已被“治愈”，应坚持治疗。若盲目自行停药或间断服药，常会使血压波动很大，而加重心、脑、肾和血管的损害。

【视力下降】：

- (1) 视力下降是由角膜白斑或角膜炎、晶状体混浊、眼底疾病、屈光不正等原因引起，建议眼科诊断治疗。

【嗜碱性粒细胞绝对值(BA#) 偏高】：

- (1) 供内科结合临床参考。

【红细胞压积(HCT)偏高】：

- (1) 供内科结合临床参考。
- (2) 如果明显升高，复查血常规。

【嗜碱性粒细胞百分比(BA%)偏高】：

- (1) 供内科结合临床参考。

【同型半胱氨酸偏高】：

- (1) 血同型半胱氨酸是一种含硫氨基酸，为蛋氨酸和半胱氨酸代谢过程中产生的重要中间产物。正常情况下，血同型半胱氨酸在体内能被分解代谢，浓度维持在较低水平。但在日常生活中由于原发性原因和继发性原因会影响血同型半胱氨酸代谢导致在血液中升高。
- (2) 同型半胱氨酸偏高称之为高同型半胱氨酸血症，产生的原因和遗传、环境、营养因素有很大关系。高同型半胱氨酸血症目前认为是冠心病、高血压、脑血管疾病重要的危险因素。建议日常生活中清淡饮食，多吃新鲜蔬菜水果，补充维生素成分，心内科诊治。

【呼吸性细支气管炎】：

- (1) 建议呼吸内科诊断治疗。

【右肺下叶胸膜下结节】：

- (1) 建议呼吸科诊断治疗

【T波改变】：

- (1) 可见于心肌劳损，电解质混乱及神经调节异常，如疲劳，精神紧张等，往心血管内科咨询，进一步查找病因及治疗。

【左前分支阻滞】：

- (1) 多见于器质性心脏病，主要是治疗原发病，心血管内科专科治疗。

【心电图左偏】：

- (1) 生理情况下可见于肥胖、妊娠。病理情况下可见于左心室肥厚、完全性左束支传导阻滞、左前分支阻滞、下壁心梗。
- (2) 无症状者无需特殊治疗，定期复查心电图。有症状（心悸、心慌、胸闷）请往心内科治疗，并请治疗引起电轴左偏的相关疾病。定期复查心电图。

【椎-基底动脉血流速减慢】：

- (1) 建议专科结合临床考虑，动态观察；定期复查。

【左室舒张功能减低】：

- (1) 左心室舒张功能是指心肌弹性减低，心脏泵血功能减退。其引起原因，一是随着年龄的增长，心肌组织退行性变。其二是由于冠心病、高血压等慢性心肌病变。一般来说没有原发病变及年龄偏大的人员又无症状，不需要特殊处理，建议心内科结合临床考虑。

【主动脉瓣少量返流】：

- (1) 主动脉根部退行性变，会导致主动脉瓣关闭不全的现象，从而形成轻度返流。在很多人中，没有临床症状，只有在做心脏彩超时发现。一般不需要治疗，建议定期复查，必要时心内科结合临床考虑。

【甲状腺双侧叶多发结节】：

- (1) 甲状腺结节是一种常见的甲状腺疾病，很多甲状腺疾病可表现为结节，如可由甲状腺退行性变、炎症、自身免疫性及新生物等多种病变所致。甲状腺结节在各个年龄段的男女人群中均可见到，但中年女性中较多。
- (2) 甲状腺结节分良性和恶性两大类，良性的占绝大多数，恶性者不足 1%，判断甲状腺结节的良恶主要依靠病史、体格检查、放射性核素扫描、穿刺细胞学检查。
- (3) 建议往普外科就诊，进一步检查，明确诊断，结合临床诊治并定期复查。

【右锁骨下动脉起始处混合斑形成】：

- (1) 颈动脉斑块是动脉硬化后，血管里面的垃圾沉淀在血管壁形成。斑块又分为硬斑和软斑两种。硬斑比较稳定，不容易脱落，软斑不稳定，容易破裂脱落，从而形成血管栓塞。
- (2) 建议：1. 减低胆固醇水平。2. 减低高血糖、高血压等高危因素，将血压、血糖控制在理想水平。3. 积极进行生活干预，控制饮食，改善饮食结构，适量增加运动，戒烟限酒。4. 必要时药物治疗。

【双侧椎动脉阻力指数增高】：

- (1) 建议心血管内科诊断治疗。

【胆囊结石】：

- (1) 胆囊结石主要为胆固醇性结石或以胆固醇为主的混合性结石，胆囊结石主要见于成年人，女性常见，尤以经产妇和服用避孕药者常见。
- (2) 胆囊结石一般认为与胆汁淤积、胆道细菌和寄生虫感染、胆固醇代谢失调以及胆囊的运动功能失调有关。
- (3) 临床表现取决于胆石的动态、所在部位和并发症，大多数与慢性胆囊炎同时存在。主要多发于成年女性，由以中年肥胖妇女为多见。平时大多无症状，部分表现为消化不良、中上腹或右上腹饱胀感，有时胃灼热、嗝气，在饱餐或高脂饮食后更为明显。
- (4) 胆囊结石患者应少吃肥肉和胆固醇含量高的食物，如蛋黄、鱼卵、蟹黄、动物内脏等食品，不吃油炸食品。
- (5) 如有右上腹隐痛不适，应素食，右侧卧位，服用 654-2、阿托品等解痉药物，消炎利胆片、金胆片、胆通等可任选一种口服。
- (6) 如发生上腹剧痛，应到医院治疗，不要自己随便应用止痛药。出现黄疸时，应立即就医检查，查明黄疸原因，作相应处理，切勿拖延。
- (7) 除药物治疗外，有的需震波治疗、有的可作腹腔镜手术、有的则需剖腹手术，应按医生的指导选择合适的治疗方法。定期彩超复查。

【前列腺增生】：

- (1) 前列腺增生又称前列腺肥大，增生的腺体位于膀胱颈部，会使尿路梗阻，引起尿频和排尿困难，严重影响患者的生活质量，是中老年男性的常见疾病。建议往泌尿科咨询，结合临床诊治。

【右肾囊肿】：

- (1) 肾囊肿是肾脏内出现大小不等的与外界不相通的囊性肿块的总称。肾囊肿属于良性肿瘤，在肾囊性疾病中以单纯性肾囊肿最为常见。其发生原因尚可能与先天性肾小球、肾小管结构异常和后天性损伤感染有关。
- (2) 单纯性肾囊肿大多数无症状，常在体检彩超时被发现。一般直径大于 5cm 或者合并感染、破裂、出血时才引起症状，主要表现为腰腹部或背部胀痛，当出现并发症时疼痛加重。
- (3) 肾囊肿直径小于 4cm，无肾盂肾盏明显受压，无感染、恶变、高血压及症状不明显者，只需密切随访观察，定期彩超检查。
- (4) 肾囊肿多数是先天性的，对人体健康没有多大影响，不会癌变，可以工作，可以运动，生活上没什么要特别注意的地方。其发病率可随年龄增长而增高，50 岁以上的人有 50% 可以发现这种囊肿，借助彩超、CT 可确诊。
- (5) 首次发现，建议作 MRI 或 CT 检查，以排除肾内其它占位性病变。
- (6) 过大的囊肿，对肾脏本身或周围的器官有压迫症状的，或有炎症的，往外科治疗。定期复查。

【骨质疏松】：

- (1) 骨质疏松症是以骨组织显微结构受损，骨矿成分和骨基质等比例地不断减少，骨质变薄，骨小梁数量减少，骨脆性增加和骨折危险度升高的一种全身骨代谢障碍的疾病。

(2)骨质疏松症是一个全球性的健康问题，世界卫生组织已将其确定为继心血管疾病之后的第二大威胁人类健康的主要疾病，但目前还没有安全有效的根治方法。

(3)骨质疏松症分为原发性、继发性两大类。原发性骨质疏松症又分为绝经后骨质疏松症（I型）、老年性骨质疏松症（II型）和特发性骨质疏松症（包括青少年型）三种。

(4)绝经后骨质疏松症一般发生在妇女绝经后5-10年内，其发病因素主要是雌激素缺乏，骨吸收破坏有所增加，主要受影响的是松质骨，因此以椎体骨折和前臂骨折为多见。

(5)老年性骨质疏松症一般指老年人70岁后发生的骨质疏松，其发病因素是随着年龄增加性激素减少外，还有肾功能生理性减退，皮质骨和松质骨两者都受影响，因此除了椎体和前臂骨折外，还容易有股骨上端部位的骨折。

(6)特发性骨质疏松症主要在发生身体健康、青春发育前的青少年及儿童，发病年龄2-16岁，其病因尚不明确。

(7)继发型骨质疏松症是由于某些疾病（如糖尿病、甲状旁腺功能亢进、类风湿性关节炎、胃肠大部切除术后、白血病等）、药物（如糖皮质激素、免疫抑制剂、抗癌药、甲状腺激素、抗惊厥药等）、营养和活动异常造成的。

(8)检测骨质疏松症主要通过骨密度检测来确诊。临床上常用双能X线骨密度测量作为测量骨质流失的一种方法，其测量骨密度主要是在脊柱、髋关节等部位；跟骨的定量超声也可用于普通筛查，其方法费用低、便携且无电离辐射。

(9)日常饮食增加钙的补充，多食富含钙质的食物（如海产品、牛奶、豆腐、豆浆等），多吃绿色蔬菜，忌食辛辣、过咸、过甜等刺激性食物。不吸烟、少饮酒、少喝浓咖啡、浓茶和碳酸饮料，适量摄入蛋白质。严重者可选用药物治疗（如钙尔奇D、骨化三醇等）。经常晒太阳或补充维生素D。

(10)适当的运动锻炼有助于预防骨质疏松。中年时期运动可对机体产生多方面的益处，而老年时期运动不仅可减缓骨量的丢失，还可以改善机体的各项生理功能，提高生活质量。推荐走路、慢跑、跳舞、骑车、球类等运动，每次运动时间控制在20-30分钟，每周3-5次。

(11)定期复查骨密度，每年做一次骨密度的检测。

【单纯收缩期高血压】：

(1)所谓单纯收缩期高血压，顾名思义是指一个人的舒张压（即低压）不高，仅仅是收缩压（即高压）超过正常范围。

(2)单纯收缩期高血压标准为收缩压在140mmHg以上，舒张压为90mmHg以下。如果收缩压在140-149mmHg，又称单纯收缩期临界高血压。由于单纯收缩期高血压大部分发生在60岁以上的老年人，故又称老年单纯收缩期高血压。

(3)当病人患动脉硬化、甲状腺功能亢进、主动脉关闭不全、体循环动静脉瘘、动脉导管未闭及原因不明的高动力循环状态时，也常伴有收缩期高血压，但这些不包括在单纯收缩期高血压范围内。

(4)劳逸结合，保持良好身心状态。避免各种诱因：如情绪低落、紧张等。改进生活方式，适当低盐、低脂、低胆固醇饮食，戒烟酒。必要时心血管专科诊治，定期复诊。

(5)平时应低盐（每天5~10g）、低脂饮食（少吃动物脂肪与内脏）；忌烟限酒。遵照医嘱坚持服药，定期测量血压，宜控制在140/90mmHg以下，若合并有糖尿病和肾病，要把血压控制在130/80mmHg以下。

(6)血压到正常水平时，说明此时选用的降压药和治疗方案基本合适，但并不意味着高血压已被“治愈”，应坚持治疗。若盲目自行停药或间断服药，常会使血压波动很大，而加重心、脑、肾和血管的损害。

【外周动脉僵硬度增高】：

(1)动脉硬化是全身性粥样硬化在肢体局部表现，是全身性动脉内膜及其中膜呈退行性、增生性改变，使血管壁变硬缩小，失去弹性，从而继发血栓形成致使远端血流量进行性减少或中断。

(2)要均衡饮食，要防止其他疾病引起的动脉粥样硬化，如糖尿病、肥胖、高血压。少吃含油脂和胆固醇多的食品，减少盐的摄入，多吃富含高密度脂蛋白的鱼类、海鲜。戒烟限酒，控制体重，保持良好的心态。通过适量的运动，可以明显改善动脉粥样硬化。必要时内科咨询及诊治。

【双下肢轻度水肿】：

(1)建议内科进一步检查

汇总医生： 丁昊炜

主检日期： 2023-11-16

主检医生：

分科结果

身高、体重、血压

项目名称	检查结果	项目名称	检查结果
身高	184cm	体重	79kg
血压	159/80mmHg		

***小结：**

(1) 血压 159/80：本次测量收缩期血压偏高

操作员：赵婉如

检查日期:2023-11-15

检查医生：名燕凌

内科

项目名称	检查结果	项目名称	检查结果
心率	95 次/min	心律	齐
心脏杂音	无	心界	正常
肺部	正常	呼吸音	呼吸音清
啰音	未闻及	叩诊	叩诊呈清音
腹部触诊	腹部平软	发育	正常
肝胆	肋下未触及	脾脏	肋下未触及
双肾	无叩击痛	肠鸣音	正常
营养	良好	神经系统	正常
生理反射	生理反射存在	病理反射	病理反射未引出
颅神经	正常	运动功能	正常
深浅感觉	正常	其它	双下肢轻度水肿
既往史	无		

***小结：**

(1) 其它：双下肢轻度水肿

操作员：杨淑兰

检查日期:2023-11-15

检查医生：杨淑兰

外科（男）

项目名称	检查结果	项目名称	检查结果
皮肤	正常	甲状腺	无肿大
脊椎	无畸形	浅表淋巴结	无肿大
肛门	拒检	前列腺	未检
泌尿外生殖器	正常	四肢关节	未见异常
腹股沟	未见异常	足背动脉	正常
紫绀	无	色素沉着	无
脱毛	无	脱色	无
浮肿	无	皮下结节	无
头颅	正常	颈部	正常
乳腺	正常	脊柱	正常
直肠	未检	皮肤黄疸	无
四肢	活动正常	其他	无

*小结:

未见异常

操作员：谷岱清

检查日期:2023-11-15

检查医生：谷岱清

眼科

项目名称	检查结果	项目名称	检查结果
视力(左)	0.5	视力(右)	0.5
辨色力	正常	眼睑	正常
结膜	正常	泪器	正常
角膜	正常	虹膜	正常
瞳孔	正常	晶状体	正常
玻璃体	正常	眼底	未见异常

*小结:

(1) 左眼视力下降

(2) 右眼视力下降

操作员：田野青 检查日期:2023-11-15 检查医生：田野青

耳鼻喉科

项目名称	检查结果	项目名称	检查结果
听力(左)	正常	听力(右)	正常
外耳道	正常	鼓膜	正常
鼻窦	正常	鼻中隔	正常
鼻腔	正常	扁桃体	无肿大
嗅觉	正常	咽喉	正常

*小结:

未见异常

操作员：王存宝 检查日期:2023-11-15 检查医生：王存宝

检验报告

尿液分析+尿沉渣

项目名称	检查结果	单位	参考值	提示
白细胞尿	0	个/ul	0--13	
上皮细胞(EC)	0	/HP	0--28	
管型(CAST)	0	个/ul	0--1	
霉菌(尿)	0	/HP	0--0	
结晶	0	/HP	0--10	
透明度(CLA)	清亮			
胆红素(BIL)	-		阴性	
隐血(ERY)	-		阴性	
小圆上皮细胞(SRC)	0	个/ul	0--0	
维生素C	-		阴性	
异常红细胞	0	个/ul	0--3	
红细胞(正常)	0	个/ul	0--6	
鳞状上皮细胞	0	个/ul	0--0	
粘液丝	0	个/ul	0--0	
颜色(Colour)	淡黄色			
尿葡萄糖(GLU)	-		阴性	
酮体(KET)	-		阴性	
比重(SG)	1.020		1.003--1.030	
酸碱度(PH)	6.0		4.5--8.0	
尿蛋白质(PRO)	-		阴性	
尿胆原(URO)	-		阴性	
亚硝酸盐(NIT)	-		阴性	
红细胞(尿)(RBC)	0	个/ul	0--6	
尿白细胞(LEU)	-		阴性	

*小结:

未见异常

操作员：赵伟 检查日期：2023-11-15 检查医生：陈建国

血常规（五分类）

项目名称	检查结果	单位	参考值	提示
白细胞(WBC)	8.82	10 ⁹ /L	3.5--9.5	
淋巴细胞绝对值(LY#)	2.42	10 ⁹ /L	1.1--3.2	
淋巴细胞百分比(LY%)	27.4	%	20--50	
中性粒细胞绝对值(GR#)	5.56	10 ⁹ /L	1.8--6.3	
中性粒细胞百分比(GR%)	63.2	%	40--75	
嗜碱性粒细胞绝对值(BA#)	0.10	10 ⁹ /L	0--0.06	↑
嗜碱性粒细胞百分比(BA%)	1.1	%	0--1.0	↑
嗜酸性粒细胞绝对值(EO#)	0.14	10 ⁹ /L	0.02--0.52	
嗜酸性粒细胞百分比(EO%)	1.5	%	0.4--8.0	
血小板(PLT)	302	10 ⁹ /L	125--350	
血小板分布宽度(PDW)	16.0	%	15--17	
平均血小板体积(MPV)	9.1	fl	6.0--14.0	
血小板压积(PCT)	0.274	%	0.11--0.28	
红细胞(RBC)	5.21	10 ¹² /L	4.3--5.8	
血红蛋白	169	g/L	130--175	
红细胞压积(HCT)	50.1	%	40--50	↑
红细胞平均体积(MCV)	96.1	fl	82--100	
平均血红蛋白含量(MCH)	32.5	pg	27--34	
平均血红蛋白浓度(MCHC)	338	g/L	316--354	
单核细胞绝对值(MO#)	0.60	10 ⁹ /L	0.1--0.60	
单核细胞百分比(MO%)	6.8	%	3--10	
红细胞分布宽度标准差	48.7	fl	35--56	

(RDW-SD)				
红细胞分布宽度变异系数 (RDW-CV)	13.4	%	10.6--16.6	
大血小板比率	19.0	%	11--45	
大血小板数目	57	10 ⁹ /L	30--90	
未成熟粒细胞数目	0.01	10 ⁹ /L	0--999	
未成熟粒细胞百分比	0.2	%	0--100	
有核红细胞数目	0.000	10 ⁹ /L	0--9999	
有核红细胞百分比	0.00	/100WBC	0--9999	

***小结:**

嗜碱性粒细胞绝对值(BA#)偏高(0.10 10⁹/L) 嗜碱性粒细胞百分比(BA%)偏高(1.1 %) 红细胞压积(HCT)偏高(50.1 %)

操作员：余雅倩 检查日期:2023-11-15 检查医生:陈建国

血 HP 检测

项目名称	检查结果	单位	参考值	提示
幽门螺旋杆菌抗体检测	阴性 (-)		阴性 (-)	

***小结:**

未见异常

操作员：祁佳佳 检查日期:2023-11-15 检查医生:陈建国

肾功三项

项目名称	检查结果	单位	参考值	提示
肌酐(CREA)	83.00	umol/L	57--111	
尿酸(UA)	409.00	umol/L	200--420	
尿素测定 (Urea)	4.90	mmol/L	3.6--9.5	

***小结:**

未见异常

操作员：刘慧芳 检查日期:2023-11-15 检查医生:陈建国

空腹血糖

项目名称	检查结果	单位	参考值	提示
葡萄糖(GLU)	4.75	mmol/L	3.89--6.1	

***小结:**

未见异常

操作员：刘慧芳 检查日期:2023-11-15 检查医生:陈建国

同型半胱氨酸

项目名称	检查结果	单位	参考值	提示
同型半胱氨酸	22.55	umol/L	0--20	↑

***小结:**

同型半胱氨酸偏高(22.55 umol/L)

操作员：刘慧芳 检查日期:2023-11-15 检查医生:陈建国

血脂四项

项目名称	检查结果	单位	参考值	提示
动脉硬化指数	1.45		1.31--3.19	
总胆固醇(CHOL)	4.52	mmol/L	2.59--5.2	
甘油三脂(TG)	1.13	mmol/L	0.7--1.7	
低密度脂蛋白(LDL)	2.14	mmol/L	0--4.13	
高密度脂蛋白(HDL)	1.48	mmol/L	0.77--1.55	

***小结:**

未见异常

操作员：刘慧芳 检查日期:2023-11-15 检查医生:陈建国

肝功能三项

项目名称	检查结果	单位	参考值	提示
------	------	----	-----	----

γ-谷氨酰转肽酶(GGT)	28.0	U/L	10--60	
丙氨酸氨基转移酶(ALT)	39.00	U/L	9--50	
门冬氨酸氨基转移酶(AST)	28.00	U/L	15--40	
谷草比谷丙	0.72		0.4--2.5	

***小结:**

未见异常

操作员：刘慧芳 检查日期:2023-11-15 检查医生:陈建国

大同瑞慈康复医院 12导联心电图报告

郑克金 男 84岁 体检号:436809

病床号:

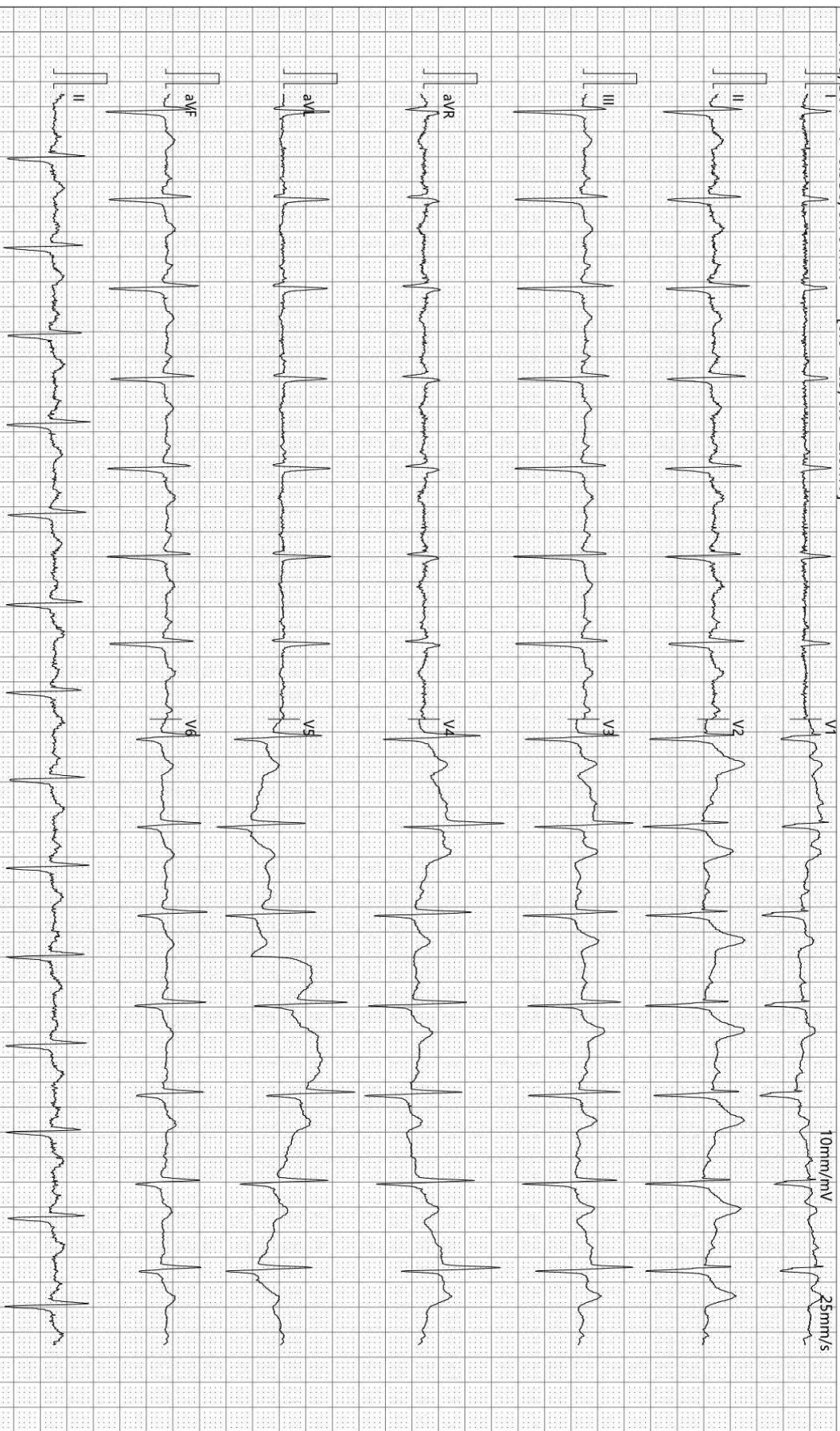
诊断结果:

- 1.窦性心律
- 2.心电图左偏
- 3.左前分支阻滞
- 4.T波改变(IaVL)

诊断医生:

张之生

HR : 85bpm [60~100bpm]
 P : 126↑ms [0~110ms]
 PR : 168ms [120~200ms]
 QRS : 106↑ms [60~100ms]
 QT/QTc : 366/436ms [320~440/0~450ms]
 P/QRS/T : 67/-53↓/81↑deg [0~75/-30~90/0~75deg]
 RV5/SV1 : 0.958/0.701mV [0.0~2.5/0.0~2.0mV]



检查时间:2023-11-15 10:00:00

诊断时间:2023-11-15 10:07:41

SEMIP V1 90

仅供临床参考

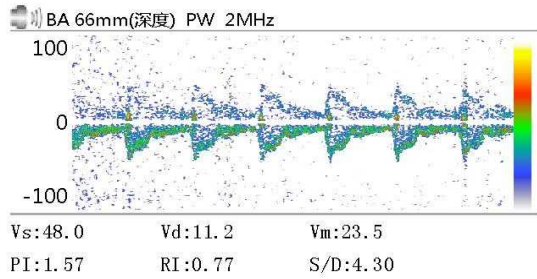
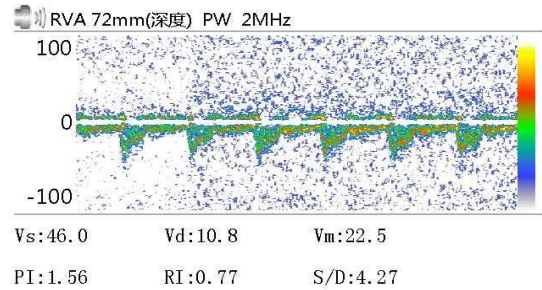
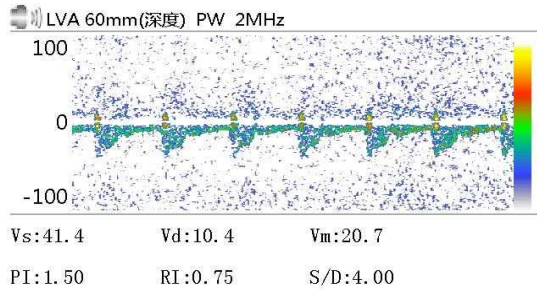
Text



大同瑞慈健康体检

颅内多普勒血流图 (TCD) 检查报告单

姓名: 郑克金 性别: 男 年龄: 85 岁 检查号: 2307120725
 申请科室: 体检科 申请医师: 李菊蓉 检查类型: 颅内血管 床号:



Vs: Vd: Vm:
 PI: RI: S/D:

Vs: Vd: Vm:
 PI: RI: S/D:

Vs: Vd: Vm:
 PI: RI: S/D:

医生意见

结论: 椎-基底动脉血流速减慢

李菊蓉

检查日期: 2023-11-15

本报告单仅提供临床参考

大同瑞慈健康体检

骨密度检测报告

受检者信息

受检者ID: 2307120725
姓名: 郑克金
出生年月日: 1939/2/12

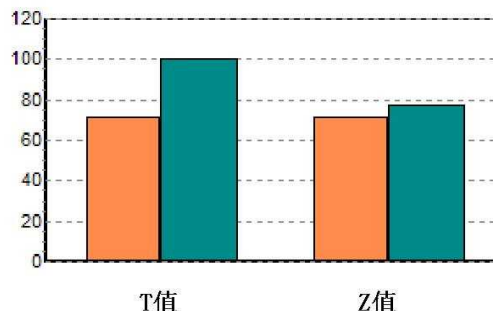
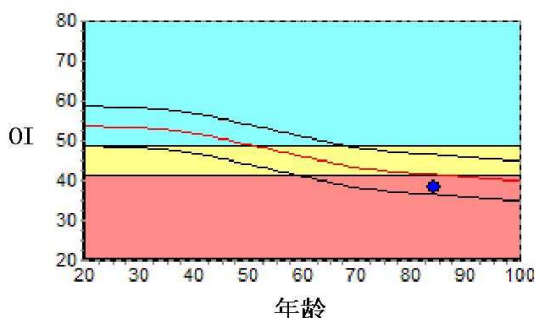
年龄: 84
性别: 男
测定部位(右/左): 右

测定结果

测定日期: 2023/11/15 8:58:52

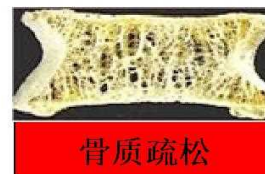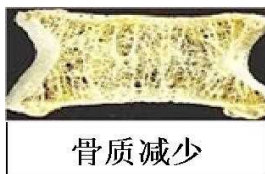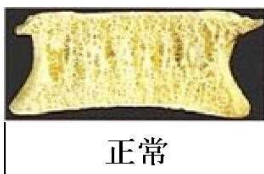
测试编号: 1/1

受测者 平均值



数据库:	Asia	成人比:	71.5	%
OI:	38.5	同龄比:	92.8	%
SOS:	1345.6 m/s	OPR:	N/A	%
T值:	-3.07			
Z值:	-0.59			

结果分析



注解

以上结论仅供参考

科室:

医生签名:

医院地址 大同瑞慈健康体检
地址 大同市平城区魏都大道79号

联系电话 0352-2824444
操作者 名燕凌

双源 CT 诊断图文报告

流水号: 2307120725

影像号: CT20231114176

姓名: 郑克金

年龄: 84 岁

性别: 男

检查设备: 西门子量子双源 CT

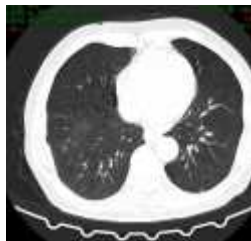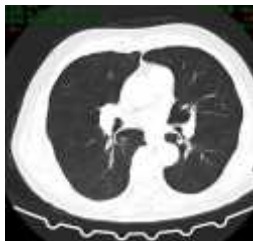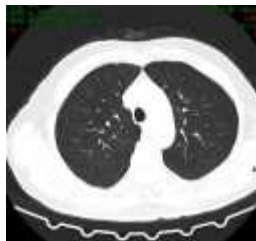体检号: 436809

申请医院: 本院

体检科室: 体检科

检查部位: CT 检查

经典图像:



影像所见:

胸廓对称, 纵隔无偏移。双肺支气管血管纹理模糊, 增多, 小叶性结构增多, 模糊, 右肺下叶胸膜下结节密度增高, 直径约 0.3cm。段以上支气管通畅, 心影形态未见异常, 纵隔内气管隆突旁、肺门旁淋巴结部分钙化斑。两侧胸膜未见异常。

影像诊断:

呼吸性细支气管炎
右肺下叶胸膜下结节硬化灶可能

报告医师: 剧艳军

检查日期: 2023-11-15

审核医师: 剧艳军

报告日期: 2023-11-15

超声诊断图文报告

流水号: 2307120725

影像号: 1449403

姓名: 郑克金

年龄: 84 岁

性别: 男

检查设备: Vivid E95

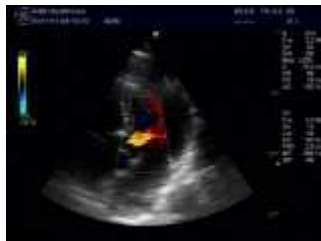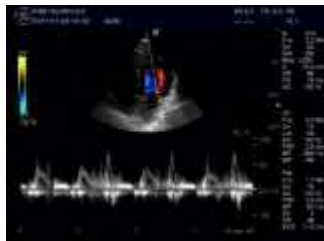体检号: 436809

申请医院: 本院

体检科室: 体检科

检查部位: 心脏彩超

经典图像:



影像所见:

超声测量 (单位: mm)

升主动脉内径 29 (32±3mm)

左房内径 33 (35mm)

室间隔 11 (8-11mm)

左室内径 51 (47±4mm)

左室后壁 10 (8-11mm)

EF60% (50-80%)

右室内径 30 (36±4mm)

右房内径 31 (36±4mm)

FS32% (28-41%)

主肺动脉内径 22 (23±3mm)

升主动脉内径正常, 心脏各腔室大小正常, 室间隔厚度正常, 左室壁未见明显节段性运动异常, 主动脉瓣回声正常, 舒张期瓣下可见少量返流信号, 余瓣膜及启闭功能未见明显异常, 舒张期二尖瓣口血流频谱 E/A<1, 心包腔未见积液。

影像诊断:

1. 主动脉瓣少量返流
2. 左室舒张功能减低

报告医师: 李菊蓉

检查日期: 2023-11-15

审核医师: 李菊蓉

报告日期: 2023-11-15

超声诊断图文报告

流水号: 2307120725

影像号: 1449406

姓名: 郑克金

年龄: 84岁

性别: 男

检查设备: Vivid E95

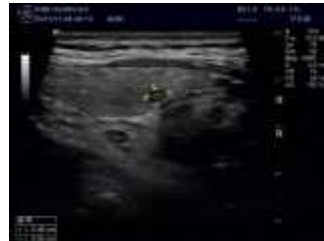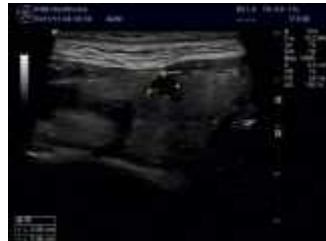体检号: 436809

申请医院: 本院

体检科室: 体检科

检查部位: 甲状腺彩超

经典图像:



影像所见:

甲状腺双侧叶形态正常, 包膜完整, 双侧叶均可探及数个囊实性结节, 右侧较大的约 0.6*0.5cm, 左侧较大的约 0.5*0.3cm, 均边界清, 内部回声均匀, 余实质回声均匀, CDFI: 未见异常血流信号。双侧颈部未见明显肿大淋巴结。

影像诊断:

甲状腺双侧叶多发结节 TI-RADS 3级

报告医师: 李菊蓉

检查日期: 2023-11-15

审核医师: 李菊蓉

报告日期: 2023-11-15

超声诊断图文报告

流水号: 2307120725

影像号: 1449410

姓名: 郑克金

年龄: 84 岁

性别: 男

检查设备: Vivid E95

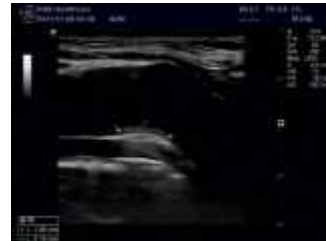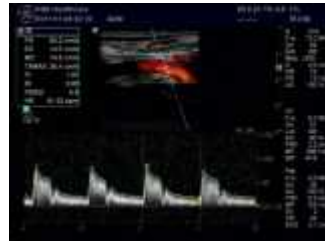
体检号: 436809

申请医院: 本院

体检科室: 体检科

检查部位: 颈部血管彩超

经典图像:



影像所见:

右锁骨下动脉起始处探及混合回声斑块, 大小约 10.9*1.9mm, 双侧颈总动脉、颈内、颈外动脉起始段内中膜不增厚, 内壁欠光滑, 管壁未见明确强回声斑。CDFI: 血流充盈好。PW: 频谱形态正常。

双侧椎动脉走行正常, 椎动脉内径正常, 管壁不厚, 管腔内为无回声, CDFI: 血流充盈好。PW: 频谱正常。

	内径 mm	流速 cm/s	RI
左侧椎动脉	3.5	36.9	0.80
右侧椎动脉	3.6	35.4	0.83

影像诊断:

1. 右锁骨下动脉起始处混合斑形成
2. 双侧椎动脉阻力指数增高

报告医师: 李菊蓉

检查日期: 2023-11-15

审核医师: 李菊蓉

报告日期: 2023-11-15

超声诊断图文报告

流水号: 2307120725

影像号: 1449415

姓名: 郑克金

年龄: 84 岁

性别: 男

检查设备: Vivid E95

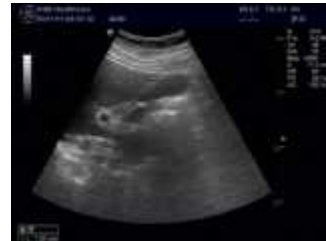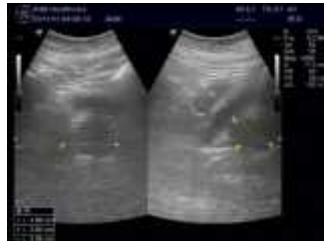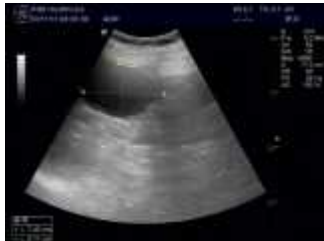体检号: 436809

申请医院: 本院

体检科室: 体检科

检查部位: 全腹彩超

经典图像:



影像所见:

肝脏大小形态正常, 包膜光滑完整, 实质回声均匀, 肝内管道系统走行清晰, 门静脉及肝内胆管不扩张。

胆囊大小形态正常, 壁不厚、光滑, 囊内透声好, 其内探及强回声团, 直径约 1.2cm, 后伴声影, 肝外胆管不扩张。

胰腺大小形态正常, 实质回声均匀, 主胰管不扩张。

脾脏大小形态正常, 实质回声均匀, 脾门静脉不宽。

双肾大小形态正常, 皮髓质分界清晰, 集合系统未见分离, 双侧输尿管未见扩张, 右肾探及数个囊性结构, 大者位于中极, 大小约 7.4*5.1cm。

膀胱充盈差。

前列腺形态饱满, 体积增大, 大小约 4.9*3.8*3.1cm, 实质回声欠均匀。

影像诊断:

1. 胆囊结石
2. 右肾囊肿
3. 前列腺增生

报告医师: 李菊蓉

检查日期: 2023-11-15

审核医师: 李菊蓉

报告日期: 2023-11-15