



2307120690

大同瑞慈健康体检

报 告 册

| | | | |
|------|-------------|----|-----|
| 体检编号 | 436774 | 工号 | 188 |
| 姓名 | 戎新民 | | |
| 性别 | 男 | 年龄 | 69岁 |
| 单位 | 大同市税务局 | | |
| 部门 | 大同市税务局 | | |
| 联系电话 | 13097541718 | | |
| 体检日期 | 2023-11-17 | | |

尊敬的戎新民先生您好！

首先,瑞慈健康体检全体员工欢迎您的光临,并对您的信任表示衷心的感谢！

您于 2023-11-17 (体检编号: 436774) 完成健康检查,本机构的各科医生已根据您的体检项目及结果,汇总成此份健康体检报告,并经总检医生审核。据此提出对您健康状况的综合分析及建议。

瑞慈健康体检倡导“大健康、大康复”,提出“健康是第一财富 (Rich)”的人文理念。希望您仔细阅读并妥善地保管此份健康体检报告,并认真关注报告中的提示与建议,若您对报告内容有任何疑问,可直接与瑞慈健康体检客服部联系,进一步咨询。

健康体检咨询电话: **0352-2824444**

客户服务咨询电话: **0352-2830597**

400-6112995

瑞慈健康体检报告由下列内容组成:

第一部分:主检报告

第二部分:分科分项结果

第三部分:检验报告

第四部分:附表

主检报告

检查综述

- 1、【内科】 (1) 高血压 糖尿病
- 2、【眼科】 (1) 视力下降 (2) 白内障
- 3、【空腹血糖】 葡萄糖(GLU)偏高(7.11 mmol/L)
- 4、【尿液分析+尿沉渣】 鳞状上皮细胞偏高(13 /HP)
- 5、【CT检查】 脑白质脱髓鞘性缺血改变 额顶叶皮层下半卵圆中心、放射冠区多发缺血灶
- 6、【心电图】 1. 窦性心律 2. 一度房室传导阻滞 3. 完全性右束支阻滞 4. T波改变(III, aVF)
- 7、【经颅多普勒】 椎-基底动脉血流速减慢
- 8、【甲状腺彩超】 甲状腺双侧叶结节(左侧多发) TI-RADS 3级
- 9、【颈部血管彩超】 双侧颈总动脉膨大处粥样硬化斑块形成
- 10、【全腹彩超】 轻度脂肪肝
- 11、【骨密度检查】 骨质减少
- 12、【口腔科】 (1) 左上第一磨牙 牙齿II°松动 左下第二双尖牙 右上第二磨牙 右上第一磨牙 牙齿充填 左下第一磨牙 左下第二磨牙 牙齿缺失 右下第一双尖牙 右下第二双尖牙 右下第一磨牙 右下第二磨牙 烤瓷冠修复 前牙反颌 (2) 牙龈萎缩 (3) 牙周：牙结石
- 13、【动脉硬化检测】 1. 外周动脉僵硬度增高

医生建议

【高血压】：

- (1) 高血压是指收缩期和(或)舒张期动脉血压高于正常,并连续三次不同日测量,血压都高于正常标准,可确定患高血压病。
- (2) 高血压的发病与遗传、精神过度紧张、肥胖、吸烟、酗酒、嗜盐等因素有关。血压持久增高,可导致心、脑、肾等脏器的损害。
- (3) 原发性高血压由于目前原因不明(部分与遗传有关),须终身服药降压。高血压主要危害心、脑血管和肾脏。一旦确诊“高血压”就要终生服药。
- (4) 平时应低盐(每天5~10g)、低脂饮食(少吃动物脂肪与内脏);戒烟限酒。遵照医嘱坚持服药,定期测量血压,宜控制在140/90mmHg以下,若合并有糖尿病和肾病,要把血压控制在130/80mmHg以下。
- (5) 血压到正常水平时,说明此时选用的降压药和治疗方案基本合适,但并不意味着高血压已被“治愈”,应坚持治疗。若盲目自行停药或间断服药,常会使血压波动很大,而加重心、脑、肾和血管的损害。
- (6) 建议您密切关注血压,保持心情舒畅,劳逸结合,适量运动,控制体重,避免过度劳累、情绪激动等。改进生活方式,适当低盐、低脂、低胆固醇饮食,戒烟酒。必要时心血管专科诊治。

【糖尿病】：

- (1) 合理控制总热量,维持标准体重。
- (2) 坚持长期有规律的有氧运动。
- (3) 自我监控血糖,为调整药物剂量提供依据。
- (4) 药物治疗,到上级医院就医。
- (5) 定期检测,每年1-2次全面复查。早期发现及时治疗,如血糖不平稳可2-3月复查血糖等。

【视力下降】：

(1) 视力下降是由角膜白斑或角膜炎、晶状体混浊、眼底疾病、屈光不正等原因引起，建议眼科诊断治疗。

【白内障】：

(1) 白内障的主要表现就是晶状体混浊。老化、遗传、代谢异常、外伤、辐射、中毒和局部营养不良等可引起晶状体囊膜损伤，使其渗透性增加，丧失屏障作用，或导致晶状体代谢紊乱，使晶状体蛋白发生变性，形成混浊。

(2) 白内障主要表现为视力渐行性下降，多发生于 40 岁以后。

(3) 日常生活中预防眼外伤，避免过度视力疲劳。加强营养，戒烟、酒，积极治疗其他眼病。配戴抗紫外线眼镜，保持心情舒畅。

(4) 定期往眼科复查，必要时眼科治疗。

【葡萄糖 (GLU) 偏高】：

(1) 正常情况下，人体中糖的分解和合成代谢处于动态平衡，保持相对恒定。血清葡萄糖是指血液中的葡萄糖浓度，是诊断糖尿病最重要检查项目之一。

(2) 空腹血糖偏高可分为生理性偏高（如餐后、高糖饮食、剧烈运动、情绪激动等均可引起一过性增高，经过休息后血糖值可以恢复正常）和病理性增高（如糖尿病、甲状腺功能亢进、库欣综合征等）。

(3) 空腹血糖生理性增高经过调整饮食结构、避免剧烈活动、控制情绪等方式后可自行缓解，血糖值可以恢复正常。

(4) 排除生理性增高因素经复查仍然增高者属于病理性增高，应及时到内分泌科复诊，明确血糖偏高的原因及所患疾病的种类。

(5) 如果是首次检查发现血糖偏高，应及时到医院内分泌科进行详细的检查及正规的治疗。

(6) 已确诊的糖尿病患者，如血糖仍较高则说明血糖控制不佳，应及时到医院内分泌科诊治，修正以往的治疗方案及改变一些不良的生活习惯。

(7) 糖尿病的治疗强调早期治疗、长期治疗、综合治疗和措施个体化，综合防治包括糖尿病教育、饮食治疗、体育锻炼、药物治疗和血糖监测五个方面。

【鳞状上皮细胞偏高】：

(1) 在生理情况下，机体正常的新陈代谢都会引起鳞状上皮细胞的脱离，这是一种正常的机体现象。如果长时间出现鳞状上皮细胞偏高的现象时，则有可能是尿路感染、泌尿系统结石等因素导致，应及时往泌尿外科进一步诊断治疗。

【脑白质脱髓鞘性缺血改变】：

(1) 建议神经内科诊断治疗。

【额顶叶皮层下半卵圆中心、放射冠区多发缺血灶】：

(1) 建议神经内科诊断治疗。

【T 波改变】：

(1) 可见于心肌劳损，电解质紊乱及神经调节异常，如疲劳，精神紧张等，往心血管内科咨询，进一步查找病因及治疗。

【完全性右束支阻滞】：

(1) 建议心血管内科诊断治疗。

【一度房室传导阻滞】：

(1) 建议心血管内科定期复查。

【椎-基底动脉血流速减慢】：

(1) 建议专科结合临床考虑，动态观察；定期复查。

【甲状腺双侧叶结节】：

- (1) 甲状腺结节是一种常见的甲状腺疾病，很多甲状腺疾病可表现为结节，如可由甲状腺退行性变、炎症、自身免疫性及新生物等多种病变所致。甲状腺结节在各个年龄段的男女人群中均可见到，但中年女性中较多。
- (2) 甲状腺结节分良性和恶性两大类，良性的占绝大多数，恶性者不足 1%，判断甲状腺结节的良恶主要依靠病史、体格检查、放射性核素扫描、穿刺细胞学检查。
- (3) 建议往外科就诊，进一步检查，明确诊断，结合临床诊治并定期复查。

【双侧颈总动脉膨大处粥样硬化斑块形成】：

- (1) 颈动脉斑块是动脉硬化后，血管里面的垃圾沉淀在血管壁形成。斑块又分为硬斑和软斑两种。硬斑比较稳定，不容易脱落，软斑不稳定，容易破裂脱落，从而形成血管栓塞。
- (2) 建议：1. 减低胆固醇水平。2. 减低高血糖、高血压等高危因素，将血压、血糖控制在理想水平。3. 积极进行生活干预，控制饮食，改善饮食结构，适量增加运动，戒烟限酒。4. 必要时药物治疗。

【轻度脂肪肝】：

- (1) 脂肪肝是指肝脏被脂肪浸润，为一种多病因引起的获得性疾病。
- (2) 脂肪肝是以肝细胞脂肪变性和脂肪蓄积为病理特征，最常见易患因素有超重或肥胖、进食油腻食物、高脂血症（尤其甘油三酯升高）、营养失调（营养过量或不足）、饮酒、高脂血症、少运动、糖耐量异常、减肥造成体重急剧下降、营养不良、中毒和药物等。
- (3) 当肝内脂类（主要为甘油三酯）含量超过肝重的 5% 时为脂肪肝。脂肪肝是一个常见的临床现象，不是一个独立性的疾病。
- (4) 值得注意的是，过多的脂肪在肝组织、肝细胞内浸润，引起肝细胞肿大，严重可致肝硬化。脂肪肝是可逆性的，合理饮食、运动及治疗后可恢复。
- (5) 合理控制饮食，控制总摄入量，低盐、低脂和低糖类饮食，少吃动物内脏，多吃蔬菜水果；
- (6) 控制危险因素，如控制体重、改善胰岛素抵抗、调整血脂紊乱，戒酒、戒烟，坚持长期有氧运动，加强体育锻炼；
- (7) 定期复查腹部彩超、血脂、肝功能。

【骨质减少】：

- (1) 骨质减少是指以单位体积内骨组织量减少为特点的代谢性骨病变，表示骨骼密度低于正常水平，因为骨骼密度是测量骨骼强度的指标。骨质减少是一种渐进的形式，但能够反映骨骼状况。骨质减少是骨质疏松的前兆，其发展到严重程度就是骨质疏松。
- (2) 骨骼随着年龄的增长，细胞活跃程度会逐渐降低，并且年龄增长后，体内性激素水平会逐渐下降，钙、锌、维生素 D 等微量元素吸收不足，导致骨质减少。此外，如果缺乏运动、过度挑食、偏食等情况，也会影响机体对微量元素的吸收，进而导致骨质减少。
- (3) 骨质减少在临床上多见于孕妇和中老年人群，孕妇因为胎儿生长发育需要钙质，骨质会出现减少；中老年人群因为年龄增长也会出现钙质的流失。
- (4) 此外，女性绝经期后雌激素分泌会明显下降导致破骨细胞活跃，引起骨量丢失而出现骨质减少；甲状腺、甲状旁腺功能亢进等继发性疾病也可导致骨质减少。
- (5) 临床上常用双能 X 线骨密度测量作为测量骨质流失的一种方法，其测量骨密度主要是在脊柱、髋关节等部位；跟骨的定量超声也可用于普通筛查，其方法费用低、便携且无电离辐射。
- (6) 定期复查骨密度，每年做一次骨密度的检测。如果骨质继续减少，就需要药物的治疗（如钙尔奇 D、骨化三醇等）。
- (7) 经常晒太阳或补充维生素 D。加强体育锻炼，多参加户外运动。补钙，钙含量多的食品主要见于海产品、牛奶、豆腐、豆浆、酸奶、芝麻、绿色蔬菜等，到了五十岁以后最好口服钙片，以促进钙的吸收。

【牙齿缺失】：

- (1) 牙齿缺失常见于龋齿、牙周炎等原因导致的拔除或意外事故所致缺失。中老年患者居多，影响牙齿健康美观。

(2) 牙齿缺失可以导致牙列的完整性遭到破坏，若较长时间不修复，邻近的牙齿由于失去了依靠和约束，会变得倾斜，易造成咬颌功能的紊乱。长时间的缺失还会导致牙槽骨的萎缩、咀嚼功能减退、食物嵌塞等不良后果

(3) 如果牙齿缺失，应该尽早去口腔医院诊治，最常见的修复方法有三种，即活动义齿、固定义齿、种植义齿。

(4) 义齿修复完毕，应定期复查与医疗护理，勤漱口、勤刷牙、避免食用过硬的食物，如果种植牙选择钛种植体，还应注意对钛种植体的保护。

【烤瓷冠修复】：

(1) 烤瓷冠一般称为烤瓷牙，这种修复体具有金属的高强度、瓷的美观性和牙齿的逼真性，以及耐磨等优点，对缺失的前牙和后牙的修复，都能达到修复缺失牙理想的功能、形态的目的。

(2) 烤瓷冠从结构上分内冠和釉面瓷层，从质地上分为金属内冠和全瓷内冠两种，金属内冠主要以镍铬合金、钴铬合金、钛合金等为代表；全瓷内冠，其主要成分以二氧化锆为主。

(3) 牙齿缺损、牙齿排列不齐、牙齿异常变色、种植牙等都可应用烤瓷冠进行修复。

(4) 烤瓷冠的制造通俗的说就是给牙齿戴一个套子，在制作之前就需要先将牙齿磨小一圈，然后再套上这个套子，或者说戴上牙冠，以恢复牙齿原来的大小和形态。

(5) 烤瓷冠的优点是改善了牙齿的形态和色泽，恢复了正常的咀嚼功能。缺点是在牙体预备时磨除了部分牙体组织，初戴烤瓷冠时，可能会出现冷热敏感，但随着时间推移会逐渐缓解。

(6) 注意日常饮食，缓慢进食，避免吃一些过凉过热的食物，少食辛辣刺激性的食物，注意多吃一些清淡的饮食。烤瓷冠毕竟不是真牙，受到过大压力时会碎瓷，所以不要咬太硬的食物。

(7) 烤瓷冠与牙齿的接合部位容易聚集菌斑，易形成牙石，此外菌斑长时间的聚集也可导致龋病，所以必须注意保持口腔清洁，牙缝间使用牙线清洁，每天坚持早晚刷牙，勤漱口，定期洁牙。

(8) 烤瓷冠修复后如有不适，应及时就医，定期往医院口腔科复查。

【牙齿充填】：

(1) 牙齿充填术是修复受损或龋坏的牙齿，让其恢复正常的咬合功能及外观形态的一种修复方法。

(2) 充填时，需要先去除坏死的牙体组织，清洁受损部位，再选择合适的充填材料进行修复。

(3) 充填材料主要有银汞合金、复合树脂、玻璃离子等，应根据牙齿缺损或龋坏的不同部位来选择不同的材料修复。

(4) 牙齿充填术后应注意避免食用坚硬的或是黏性太强的食物，日常生活中注意口腔卫生，早晚刷牙，饭后漱口。

【牙齿Ⅱ°松动】：

(1) 牙齿在健康状态下有一定的活动度，主要是水平方向的，垂直方向的更是非常微小，而当由于某些疾病因素或者其他因素造成牙齿的活动度大于这个范围时，就称作牙齿松动。

(2) 牙齿松动可急性引起或慢性缓慢进展，可伴有或不伴有牙齿的疼痛不适。对人体造成的主要影响是咀嚼食物时感觉无力或不适。

(3) 慢性进展性的牙齿松动多由于牙周炎引起；如果牙齿的咬合状况不良，或有夜磨牙、紧咬牙的不良习惯等对牙齿的咬合造成了创伤，长期也会造成牙齿的松动。

(4) 突发的牙齿松动多有明确的病因，如突然咬硬物、受外伤等；牙根尖周围组织的炎症也会引起牙齿松动；此外，女性激素水平的变化也可能引起牙齿松动度的改变，如在月经期可能出现轻度的牙齿松动等情况。

(5) 根据牙齿松动的程度不同，临床上可分为 I-III 度。I 度牙齿松动为颊舌方向活动，动度在 1mm 以内。II 度牙齿松动为颊舌及近远中方向活动，动度在 1-2mm 之间。III 度牙齿松动为颊舌、近远中及垂直三个方向的动度，动度超过 2mm。

(6) 牙齿松动的治疗首先应明确松动的原因，才能进行有针对性的治疗。如积极治疗牙周炎、根尖周围炎，调整牙齿咬合关系，因外伤引起的牙齿松动要尽早进行固位治疗。如果牙齿松动程度严重，周围炎症广泛，及时拔除过度松动的牙齿也是一种治疗方法。

(7) 维持口腔卫生是预防牙齿松动形成的重要措施，应采取正确的竖刷牙法和巴氏刷牙法，纠正横刷牙法。

(8) 多吃富有维生素的粗纤维食物，如肉、蛋、各种蔬菜和水果，充分咀嚼以利于牙面清洁。少吃甜食及黏性很强的食物，不吃零食。

(9) 定期进行口腔检查、口腔洁治，建议每半年进行一次口腔健康检查，每年进行 2-3 次全口超声波洁牙术，使牙面、牙颈部经常处于洁净状态。

【牙结石】：

- (1) 牙结石又称牙石，是沉积在牙齿或修复体表面上已经钙化或正在钙化的菌斑或软垢。其开始时是软的，会因逐渐的钙化而变硬。它是由 75% 的磷酸钙，15-25% 的水、有机物、磷酸锰、矿酸钙及微量的钾、钠、铁所构成，并呈现出黄色、棕色或者黑色。
- (2) 牙结石通常存在于唾液腺开口处的牙齿表面（例如：下颚前牙的舌侧表面，上颚后牙的颊侧表面）和牙齿的颈部，以及口腔粘膜运动不到的牙齿表面等处。
- (3) 牙结石形成后，可伴随牙龈出血、牙龈萎缩、口臭等症状。
- (4) 牙结石是牙周病的重要病因，它会不断刺激牙周组织，并且压迫牙龈，影响血液循环，造成牙周组织的细菌感染，形成牙周囊袋，此后更易使食物残渣、牙菌斑、牙结石等的堆积，最终牙周支持组织全部破坏，导致牙齿松动，以至于不得不拔除牙齿。
- (5) 早晚刷牙、饭后漱口是防治牙结石形成的最重要措施。应采取正确的竖刷牙法和巴氏刷牙法，纠正横刷牙法。
- (6) 多吃富有维生素的粗纤维食物，如肉、蛋、各种蔬菜和水果，充分咀嚼以利于牙面清洁。少吃甜食及黏性很强的食物，不吃零食。
- (7) 建议每半年进行一次口腔健康检查，每年进行 2-3 次全口超声波洁牙术，使牙面、牙颈部经常处于洁净状态。

【牙龈萎缩】：

- (1) 牙龈生理性萎缩主要是龈缘部分存在异物又长期得不到清理，细菌滋生刺激长期存在所致；另外随着年龄的增长也会或多或少发生萎缩，致使牙龈暴露，这种生理性萎缩，是无需要治疗的。
- (2) 炎症性的牙龈萎缩，主要表现为牙龈红肿胀痛，刷牙常见出血，对冷热温度变化及酸性食物等异常敏感，妨碍进食，尤其应该注意防治。
- (3) 掌握正确竖刷法的刷牙方法，注意口腔清洁卫生，养成早晚刷牙，饭后漱口的良好习惯。
- (4) 定期到医院检查治疗，每年进行 2-3 次全口超声波洁牙术。
- (5) 补充维生素 C 等微量元素，多食水果蔬菜，戒烟限酒，避免熬夜的不良生活习惯。

【前牙反颌】：

- (1) 建议往口腔科正畸治疗。

【外周动脉僵硬度增高】：

- (1) 动脉硬化是全身性粥样硬化在肢体局部表现，是全身性动脉内膜及其中膜呈退行性、增生性改变，使血管壁变硬缩小，失去弹性，从而继发血栓形成致使远端血流量进行性减少或中断。
- (2) 要均衡饮食，要防止其他疾病引起的动脉粥样硬化，如糖尿病、肥胖、高血压。少吃含油脂和胆固醇多的食品，减少盐的摄入，多吃富含高密度脂蛋白的鱼类、海鲜。戒烟限酒，控制体重，保持良好的心态。通过适量的运动，可以明显改善动脉粥样硬化。必要时内科咨询及诊治。

汇总医生： 丁昊炜

主检日期： 2023-11-18

主检医生：

分科结果

身高、体重、血压

| 项目名称 | 检查结果 | 项目名称 | 检查结果 |
|------|------------|------|------|
| 身高 | 171cm | 体重 | 69kg |
| 血压 | 134/68mmHg | | |

***小结：**

未见异常

操作员：杨彦霞

检查日期:2023-11-17

检查医生：张彬艳

内科

| 项目名称 | 检查结果 | 项目名称 | 检查结果 |
|------|----------|------|---------|
| 心率 | 80 次/min | 心律 | 齐 |
| 心脏杂音 | 无 | 心界 | 正常 |
| 肺部 | 正常 | 呼吸音 | 呼吸音清 |
| 啰音 | 未闻及 | 叩诊 | 叩诊呈清音 |
| 腹部触诊 | 腹部平软 | 发育 | 正常 |
| 肝胆 | 肋下未触及 | 脾脏 | 肋下未触及 |
| 双肾 | 无叩击痛 | 肠鸣音 | 正常 |
| 营养 | 良好 | 神经系统 | 正常 |
| 生理反射 | 生理反射存在 | 病理反射 | 病理反射未引出 |
| 颅神经 | 正常 | 运动功能 | 正常 |
| 深浅感觉 | 正常 | 其它 | 无异常发现 |
| 既往史 | 高血压&糖尿病 | | |

***小结：**

(1) 高血压 糖尿病

操作员：名燕凌

检查日期:2023-11-17

检查医生：名燕凌

外科（男）

| 项目名称 | 检查结果 | 项目名称 | 检查结果 |
|--------|------|-------|------|
| 皮肤 | 正常 | 甲状腺 | 无肿大 |
| 脊椎 | 无畸形 | 浅表淋巴结 | 无肿大 |
| 肛门 | 拒检 | 前列腺 | 未检 |
| 泌尿外生殖器 | 正常 | 四肢关节 | 未见异常 |
| 腹股沟 | 未见异常 | 足背动脉 | 正常 |
| 紫绀 | 无 | 色素沉着 | 无 |
| 脱毛 | 无 | 脱色 | 无 |
| 浮肿 | 无 | 皮下结节 | 无 |
| 头颅 | 正常 | 颈部 | 正常 |
| 乳腺 | 正常 | 脊柱 | 正常 |
| 直肠 | 未检 | 皮肤黄疸 | 无 |
| 四肢 | 活动正常 | 其他 | 无 |

*小结:

未见异常

操作员：谷岱清

检查日期:2023-11-17

检查医生：谷岱清

眼科

| 项目名称 | 检查结果 | 项目名称 | 检查结果 |
|-------|------|-------|------|
| 视力(左) | 0.4 | 视力(右) | 0.8 |
| 辨色力 | 正常 | 眼睑 | 正常 |
| 结膜 | 正常 | 泪器 | 正常 |
| 角膜 | 正常 | 虹膜 | 正常 |
| 瞳孔 | 正常 | 晶状体 | 白内障 |
| 玻璃体 | 正常 | 眼底 | 未见异常 |

*小结:

(1) 视力下降

(2) 白内障

操作员：田野青 检查日期:2023-11-17 检查医生：田野青

耳鼻喉科

| 项目名称 | 检查结果 | 项目名称 | 检查结果 |
|-------|------|-------|------|
| 听力(左) | 正常 | 听力(右) | 正常 |
| 外耳道 | 正常 | 鼓膜 | 正常 |
| 鼻窦 | 正常 | 鼻中隔 | 正常 |
| 鼻腔 | 正常 | 扁桃体 | 无肿大 |
| 嗅觉 | 正常 | 咽喉 | 正常 |

*小结:

未见异常

操作员：王存宝 检查日期:2023-11-17 检查医生：王存宝

口腔科

| 项目名称 | 检查结果 | 项目名称 | 检查结果 |
|------|------|-------|---|
| 唇颊 | 正常 | 齿 | 左上第一磨牙&牙齿II°松动&左下第二双尖牙&右上第二磨牙&右上第一磨牙&牙齿充填&左下第一磨牙&左下第二磨牙&牙齿缺失&右下第一双尖牙&右下第二双尖牙&右下第一磨牙&右下第二磨牙&烤瓷冠修复&前牙反颌 |
| 牙龈 | 牙龈萎缩 | 牙周 | 牙结石 I 度 |
| 舌腭 | 正常 | 腮腺 | 正常 |
| 颌下腺 | 正常 | 颞下颌关节 | 正常 |

***小结：**

(1) 左上第一磨牙 牙齿 II°松动 左下第二双尖牙 右上第二磨牙 右上第一磨牙 牙齿充填 左下第一磨牙 左下第二磨牙 牙齿缺失 右下第一双尖牙 右下第二双尖牙 右下第一磨牙 右下第二磨牙 烤瓷冠修复 前牙反颌

(2) 牙龈萎缩

(3) 牙周：牙结石

操作员：麻剑 检查日期:2023-11-17 检查医生：麻剑

检验报告

尿液分析+尿沉渣

| 项目名称 | 检查结果 | 单位 | 参考值 | 提示 |
|-------------|-------|------|--------------|----|
| 白细胞尿 | 1 | 个/ul | 0--13 | |
| 上皮细胞(EC) | 13 | /HP | 0--28 | |
| 管型(CAST) | 0 | 个/ul | 0--1 | |
| 霉菌(尿) | 0 | /HP | 0--0 | |
| 结晶 | 0 | /HP | 0--10 | |
| 透明度(CLA) | 清亮 | | | |
| 胆红素(BIL) | - | | 阴性 | |
| 隐血(ERY) | - | | 阴性 | |
| 小圆上皮细胞(SRC) | 0 | 个/ul | 0--0 | |
| 维生素C | - | | 阴性 | |
| 异常红细胞 | 0 | 个/ul | 0--3 | |
| 红细胞(正常) | 0 | 个/ul | 0--6 | |
| 鳞状上皮细胞 | 13 | 个/ul | 0--0 | ↑ |
| 粘液丝 | 0 | 个/ul | 0--0 | |
| 颜色(Colour) | 淡黄色 | | | |
| 尿葡萄糖(GLU) | - | | 阴性 | |
| 酮体(KET) | - | | 阴性 | |
| 比重(SG) | 1.020 | | 1.003--1.030 | |
| 酸碱度(PH) | 6.0 | | 4.5--8.0 | |
| 尿蛋白质(PRO) | - | | 阴性 | |
| 尿胆原(URO) | - | | 阴性 | |
| 亚硝酸盐(NIT) | - | | 阴性 | |
| 红细胞(尿)(RBC) | 0 | 个/ul | 0--6 | |
| 尿白细胞(LEU) | - | | 阴性 | |

*小结:

鳞状上皮细胞偏高(13 /HP)

操作员：祁佳佳 检查日期:2023-11-17 检查医生:陈建国

血常规（五分类）

| 项目名称 | 检查结果 | 单位 | 参考值 | 提示 |
|----------------|-------|---------------------|------------|----|
| 白细胞(WBC) | 4.21 | 10 ⁹ /L | 3.5--9.5 | |
| 淋巴细胞绝对值(LY#) | 1.18 | 10 ⁹ /L | 1.1--3.2 | |
| 淋巴细胞百分比(LY%) | 28.1 | % | 20--50 | |
| 中性粒细胞绝对值(GR#) | 2.66 | 10 ⁹ /L | 1.8--6.3 | |
| 中性粒细胞百分比(GR%) | 63.0 | % | 40--75 | |
| 嗜碱性粒细胞绝对值(BA#) | 0.02 | 10 ⁹ /L | 0--0.06 | |
| 嗜碱性粒细胞百分比(BA%) | 0.6 | % | 0--1.0 | |
| 嗜酸性粒细胞绝对值(EO#) | 0.04 | 10 ⁹ /L | 0.02--0.52 | |
| 嗜酸性粒细胞百分比(EO%) | 1.0 | % | 0.4--8.0 | |
| 血小板(PLT) | 161 | 10 ⁹ /L | 125--350 | |
| 血小板分布宽度(PDW) | 16.3 | % | 15--17 | |
| 平均血小板体积(MPV) | 10.1 | fl | 6.0--14.0 | |
| 血小板压积(PCT) | 0.164 | % | 0.11--0.28 | |
| 红细胞(RBC) | 4.67 | 10 ¹² /L | 4.3--5.8 | |
| 血红蛋白 | 141 | g/L | 130--175 | |
| 红细胞压积(HCT) | 42.6 | % | 40--50 | |
| 红细胞平均体积(MCV) | 91.2 | fl | 82--100 | |
| 平均血红蛋白含量(MCH) | 30.2 | pg | 27--34 | |
| 平均血红蛋白浓度(MCHC) | 331 | g/L | 316--354 | |
| 单核细胞绝对值(MO#) | 0.31 | 10 ⁹ /L | 0.1--0.60 | |
| 单核细胞百分比(MO%) | 7.3 | % | 3--10 | |
| 红细胞分布宽度标准差 | 47.6 | fl | 35--56 | |

| | | | | |
|-------------------------|-------|--------------------|------------|--|
| (RDW-SD) | | | | |
| 红细胞分布宽度变异系数 (RDW-CV) | 13.7 | % | 10.6--16.6 | |
| 大血小板比率 | 25.6 | % | 11--45 | |
| 大血小板数目 | 41 | 10 ⁹ /L | 30--90 | |
| 未成熟粒细胞数目 | 0.01 | 10 ⁹ /L | 0--999 | |
| 未成熟粒细胞百分比 | 0.2 | % | 0--100 | |
| 有核红细胞数目 | 0.000 | 10 ⁹ /L | 0--9999 | |
| 有核红细胞百分比 | 0.00 | /100WBC | 0--9999 | |

***小结:**

未见异常

操作员：余雅倩 检查日期:2023-11-17 检查医生:陈建国

血 HP 检测

| 项目名称 | 检查结果 | 单位 | 参考值 | 提示 |
|------------|--------|----|--------|----|
| 幽门螺旋杆菌抗体检测 | 阴性 (-) | | 阴性 (-) | |

***小结:**

未见异常

操作员：梁可欣 检查日期:2023-11-17 检查医生:陈建国

肾功三项

| 项目名称 | 检查结果 | 单位 | 参考值 | 提示 |
|-------------|--------|--------|----------|----|
| 肌酐(CREA) | 73.00 | umol/L | 57--111 | |
| 尿酸(UA) | 318.00 | umol/L | 200--420 | |
| 尿素测定 (Urea) | 6.20 | mmol/L | 3.6--9.5 | |

***小结:**

未见异常

操作员：王文静 检查日期:2023-11-17 检查医生:陈建国

空腹血糖

| 项目名称 | 检查结果 | 单位 | 参考值 | 提示 |
|----------|------|--------|-----------|----|
| 葡萄糖(GLU) | 7.11 | mmol/L | 3.89--6.1 | ↑ |

***小结:**

葡萄糖(GLU)偏高(7.11 mmol/L)

操作员：王文静

检查日期:2023-11-17

检查医生:陈建国

同型半胱氨酸

| 项目名称 | 检查结果 | 单位 | 参考值 | 提示 |
|--------|-------|--------|-------|----|
| 同型半胱氨酸 | 14.85 | umol/L | 0--20 | |

***小结:**

未见异常

操作员：王文静

检查日期:2023-11-17

检查医生:陈建国

血脂四项

| 项目名称 | 检查结果 | 单位 | 参考值 | 提示 |
|-------------|------|--------|------------|----|
| 动脉硬化指数 | 1.54 | | 1.31--3.19 | |
| 总胆固醇(CHOL) | 4.11 | mmol/L | 2.59--5.2 | |
| 甘油三脂(TG) | 1.19 | mmol/L | 0.7--1.7 | |
| 低密度脂蛋白(LDL) | 1.99 | mmol/L | 0--4.13 | |
| 高密度脂蛋白(HDL) | 1.29 | mmol/L | 0.77--1.55 | |

***小结:**

未见异常

操作员：王文静

检查日期:2023-11-17

检查医生:陈建国

肝功能三项

| 项目名称 | 检查结果 | 单位 | 参考值 | 提示 |
|------|------|----|-----|----|
|------|------|----|-----|----|

| | | | | |
|----------------|-------|-----|----------|--|
| γ-谷氨酰转肽酶(GGT) | 16.0 | U/L | 10--60 | |
| 丙氨酸氨基转移酶(ALT) | 21.00 | U/L | 9--50 | |
| 门冬氨酸氨基转移酶(AST) | 22.00 | U/L | 15--40 | |
| 谷草比谷丙 | 1.05 | | 0.4--2.5 | |

***小结:**

未见异常

操作员：王文静 检查日期:2023-11-17 检查医生:陈建国

大同瑞慈康复医院 12导联心电图报告

戎新民 男 69岁 体检号:436774

病床号:

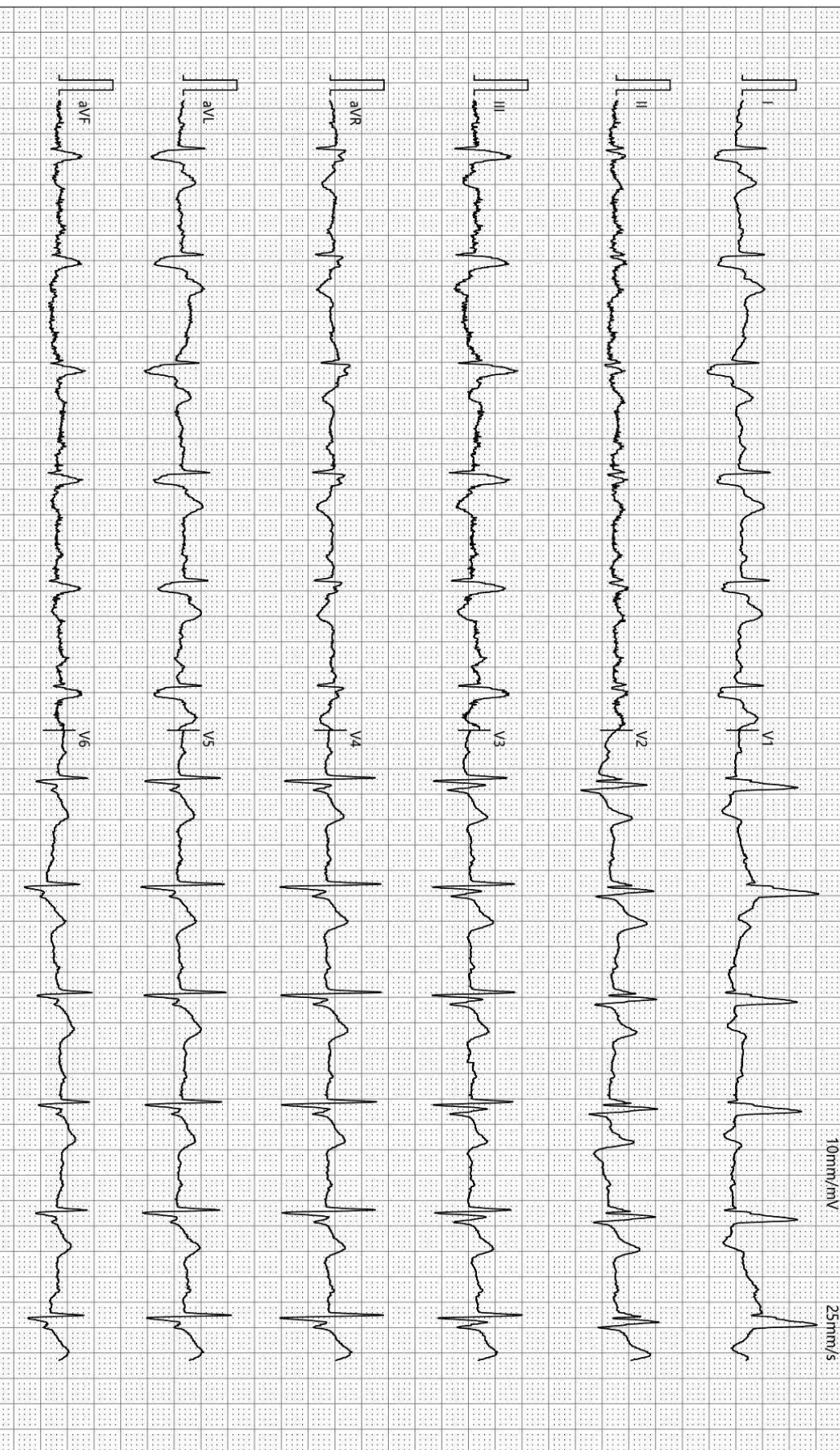
诊断结果:

1. 窦性心律
2. 一度房室传导阻滞
3. 完全性右束支阻滞
4. T波改变(III, aVF)

诊断医生:

张生 陶志辉

| | | |
|---------|-------------------|-----------------------------|
| HR | : 69bpm | [60 ~ 100bpm] |
| P | : 137 ↑ ms | [0 ~ 110ms] |
| PR | : 222 ↑ ms | [120 ~ 200ms] |
| QRS | : 162 ↑ ms | [60 ~ 100ms] |
| QT/QTc | : 419/451ms | [320 ~ 440/0 ~ 450ms] |
| P/QRS/T | : 36/58/-4 ↓ deg. | [0 ~ 75/-30 ~ 90/0 ~ 75deg] |
| RV5/SV1 | : 0.802/0.149mV | [0.0 ~ 2.5/0.0 ~ 2.0mV] |



检查时间:2023-11-17 08:50:41

诊断时间:2023-11-17 09:04:09

SEMIP V1.90

仅供临床参考

Text




大同瑞慈健康体检

颅内多普勒血流图 (TCD) 检查报告单


姓名: 戎新民 性别: 男 年龄: 69 岁 检查号: 2307120690
 申请科室: 体检科 申请医师: 李菊蓉 检查类型: 颅内血管 床号:

LVA 66mm(深度) PW 2MHz




Vs:48.4 Vd:18.2 Vm:28.3
 PI:1.07 RI:0.62 S/D:2.66

RVA 70mm(深度) PW 2MHz



Vs:46.0 Vd:17.8 Vm:27.2
 PI:1.04 RI:0.61 S/D:2.58

BA 65mm(深度) PW 2MHz



Vs:43.9 Vd:16.6 Vm:25.7
 PI:1.06 RI:0.62 S/D:2.65

Vs: Vd: Vm:
 PI: RI: S/D:

Vs: Vd: Vm:
 PI: RI: S/D:

Vs: Vd: Vm:
 PI: RI: S/D:

医生意见

结论: 椎-基底动脉血流速减慢

李菊蓉

检查日期: 2023-11-17

本报告单仅提供临床参考

大同瑞慈健康体检

骨密度检测报告

受检者信息

受检者ID: 2307120690
姓名: 戎新民
出生年月日: 1954/4/22

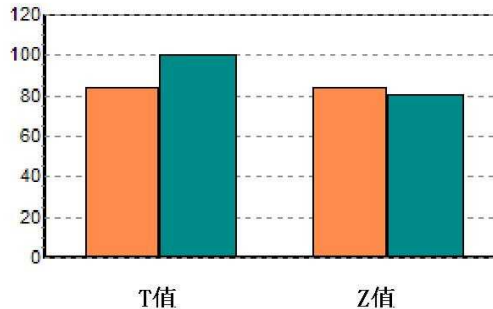
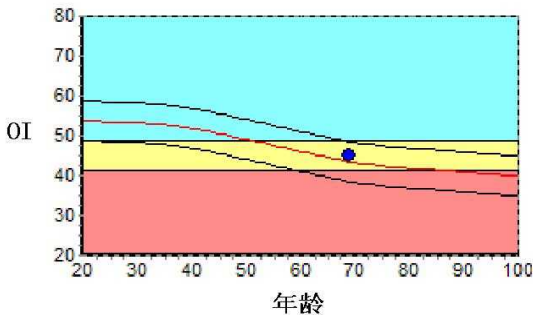
年龄: 69
性别: 男
测定部位(右/左): 右

测定结果

测定日期: 2023/11/17 8:18:30

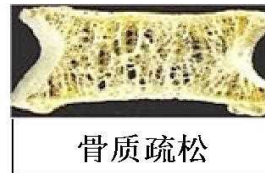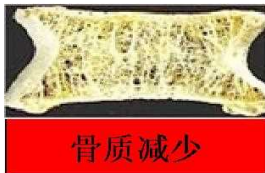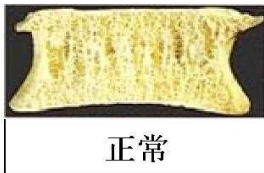
测试编号: 1/1

受测者 平均值



| | | | | |
|------|------------|------|-------|---|
| 数据库: | Asia | 成人比: | 83.8 | % |
| OI: | 45.1 | 同龄比: | 103.7 | % |
| SOS: | 1350.4 m/s | OPR: | N/A | % |
| T值: | -1.74 | | | |
| Z值: | 0.33 | | | |

结果分析



注解

以上结论仅供参考

科室:

医生签名:

医院地址 大同瑞慈健康体检
地址 大同市平城区魏都大道79号

联系电话 0352-2824444
操作者 名燕凌

申请科室:

申请医师:

本报告单仅提供临床参考, 不作为诊断依据

大同瑞慈健康体检 外周动脉硬化检测报告单

病历号: 2307120690

检查号: 16738

姓名: 戎新民

性别: 男

年龄: 69

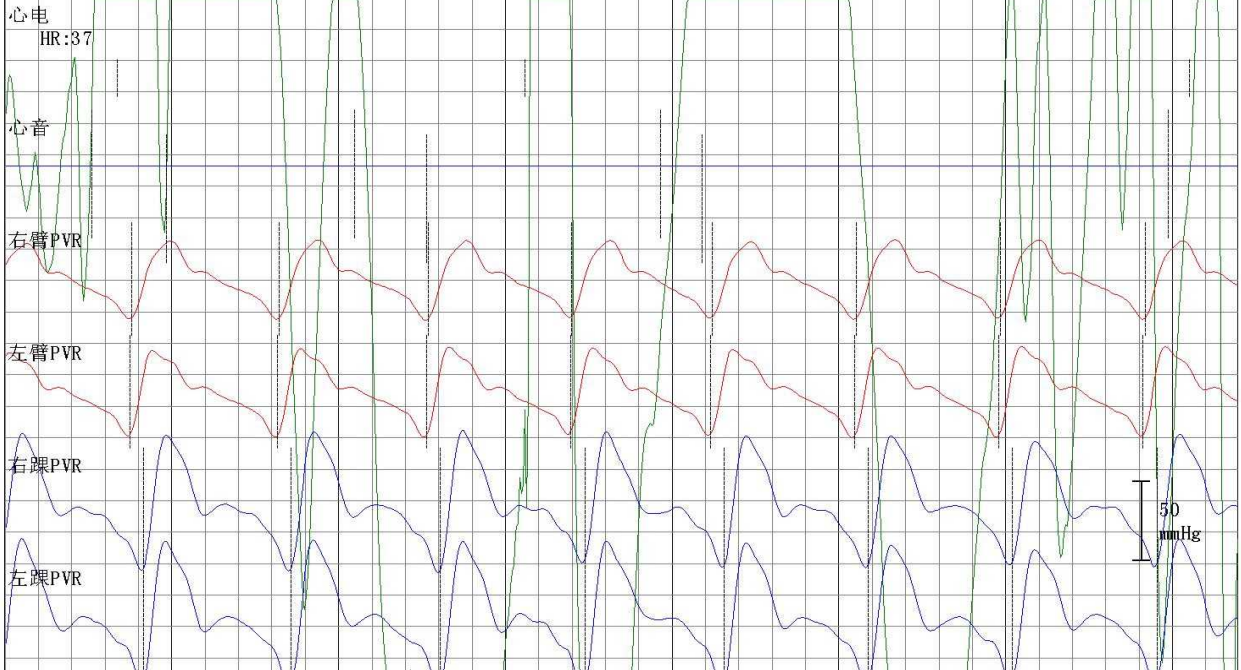
身高: 170

体重: 70

BMI: 24.2

用药:

既往病史:



四肢动脉血压值 (mmHg)

大动脉僵硬度值 (PWV)

右臂

SBP: 136

MBP: 106

DBP: 85

PP: 51

右踝

SBP: 178

MBP: 131

DBP: 88

PP: 90

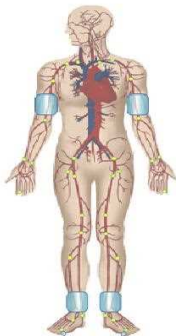
动脉阻塞值

ABI (R): 1.24

ABI (L): 1.25

BAI (R): 0.76

BAI (L): 0.79



左臂

SBP: 143

MBP: 108

DBP: 85

PP: 58

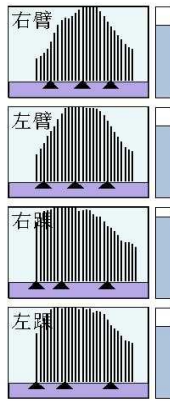
左踝

SBP: 179

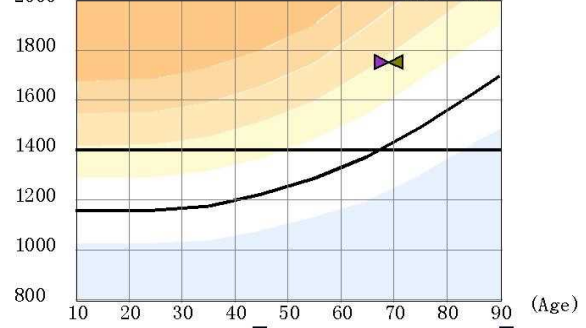
MBP: 125

DBP: 82

PP: 97



PWV (cm/s)



PWV (右): 1763cm/s

PWV (左): 1763cm/s

检查所见

1. 左上肢收缩压偏高, 脉压正常, 两侧比较无明显差异
双下肢两侧血压无明显差异
2. 双下肢静态ABI正常
3. 双上肢静态BAI减低
4. 左侧bapwv增快12%, 右侧bapwv增快12%
5. 四肢动脉脉搏波形未见异常

操作者:

检查日期: 2023-11-17

医生意见

1. 单纯收缩期高血压
2. 外周动脉僵硬度增高

医师签名: 李桂珍

高血压判断依据《中国高血压防治指南》(第三版)

ABI判断依据《2011版美国心脏协会/美国心脏病学会周围动脉疾病指南》

双源 CT 诊断图文报告

流水号: 2307120690

影像号: CT20231117009

姓名: 戎新民

年龄: 69 岁

性别: 男

检查设备: 西门子量子双源 CT

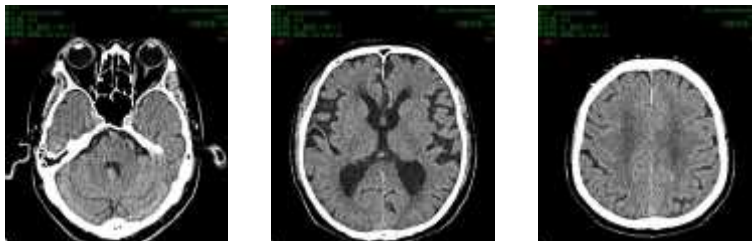体检号: 436774

申请医院: 本院

体检科室: 体检科

检查部位: CT 检查

经典图像:



影像所见:

额顶叶皮层下半卵圆中心、放射冠区可见多发点片状低密度影, 边缘模糊, 基底节结构密度未见异常。侧脑室前后角旁可见对称性月晕状白质密度减低区, 边缘模糊。脑室未见扩大, 脑沟未见增宽, 脑中线结构居中。

影像诊断:

脑白质脱髓鞘性缺血改变
额顶叶皮层下半卵圆中心、放射冠区多发缺血灶

报告医师: 剧艳军

检查日期: 2023-11-17

审核医师: 剧艳军

报告日期: 2023-11-17

超声诊断图文报告

流水号: 2307120690

影像号: 1451503

姓名: 戎新民

年龄: 69 岁

性别: 男

检查设备: Vivid E95

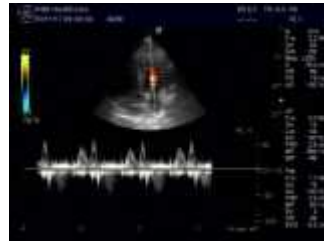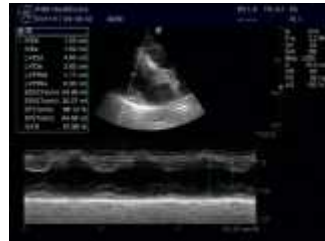
体检号: 436774

申请医院: 本院

体检科室: 体检科

检查部位: 心脏彩超

经典图像:



影像所见:

超声测量 (单位: mm)

升主动脉内径 28 (32±3mm)

左房内径 28 (35mm)

室间隔 10 (8-11mm)

左室内径 45 (47±4mm)

左室后壁 9 (8-11mm)

EF68% (50-80%)

右室内径 30 (36±4mm)

右房内径 31 (36±4mm)

FS37% (28-41%)

主肺动脉内径 21 (23±3mm)

升主动脉内径正常, 心脏各腔室大小正常, 室间隔厚度正常, 左室壁未见明显节段性运动异常, 各瓣膜及启闭功能未见明显异常, 舒张期二尖瓣口血流频谱 E/A>1, 心包腔未见积液。

影像诊断:

心脏结构及功能未见明显异常

报告医师: 李菊蓉

检查日期: 2023-11-17

审核医师: 李菊蓉

报告日期: 2023-11-17

超声诊断图文报告

流水号: 2307120690

影像号: 1451505

姓名: 戎新民

年龄: 69 岁

性别: 男

检查设备: Vivid E95

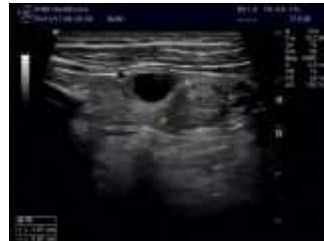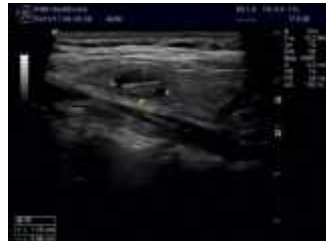体检号: 436774

申请医院: 本院

体检科室: 体检科

检查部位: 甲状腺彩超

经典图像:



影像所见:

甲状腺双侧叶形态正常, 包膜完整, 双侧叶均可探及囊实性结节, 右侧大小约 1.2*0.7cm, 左侧大者约 1.5*1.0cm, 均边界清, 形态规则, 余实质回声均匀, CDFI: 未见异常血流信号。

双侧颈部未见明显肿大淋巴结。

影像诊断:

甲状腺双侧叶结节 (左侧多发) TI-RADS 3 级

报告医师: 李菊蓉

检查日期: 2023-11-17

审核医师: 李菊蓉

报告日期: 2023-11-17

超声诊断图文报告

流水号: 2307120690

影像号: 1451508

姓名: 戎新民

年龄: 69 岁

性别: 男

检查设备: Vivid E95

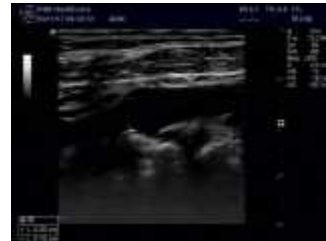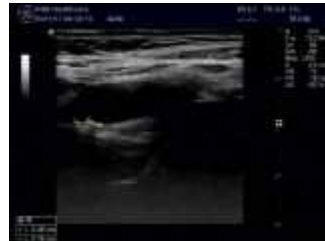体检号: 436774

申请医院: 本院

体检科室: 体检科

检查部位: 颈部血管彩超

经典图像:



影像所见:

双侧颈总动脉膨大处后壁均可探及强回声斑, 右侧大小约 4.8*1.8mm, 左侧大小约 2.3*1.3mm, 右锁骨下动脉起始处、双侧颈内、颈外动脉起始段内中膜不增厚, 内壁欠光滑, 管壁未见明确强回声斑。CDFI: 血流充盈好。PW: 频谱形态正常。

双侧椎动脉走行正常, 椎动脉内径正常, 管壁不厚, 管腔内为无回声, CDFI: 血流充盈好。PW: 频谱正常。

影像诊断:

双侧颈总动脉膨大处粥样硬化斑块形成

报告医师: 李菊蓉

检查日期: 2023-11-17

审核医师: 李菊蓉

报告日期: 2023-11-17

超声诊断图文报告

流水号: 2307120690

影像号: 1451510

姓名: 戎新民

年龄: 69 岁

性别: 男

检查设备: Vivid E95

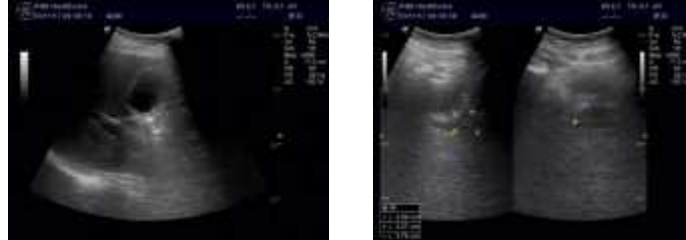体检号: 436774

申请医院: 本院

体检科室: 体检科

检查部位: 全腹彩超

经典图像:



影像所见:

肝脏大小形态正常, 包膜光滑完整, 实质回声细腻增强, 肝内管道系统走行尚清晰, 门静脉及肝内胆管不扩张。
胆囊大小形态正常, 壁不厚、光滑, 囊内透声好, 肝外胆管不扩张。
胰腺大小形态正常, 实质回声均匀, 主胰管不扩张。
脾脏大小形态正常, 实质回声均匀, 脾门静脉不宽。
双肾大小形态正常, 皮髓质分界清晰, 集合系统未见分离, 双侧输尿管未见扩张。
膀胱充盈欠佳。
前列腺形态正常, 大小约 3.8*2.3*2.6cm, 实质回声欠均匀。

影像诊断:

轻度脂肪肝

报告医师: 李菊蓉

检查日期: 2023-11-17

审核医师: 李菊蓉

报告日期: 2023-11-17