



2307120670

# 大同瑞慈健康体检

## 报 告 册

体检编号	436755	工号	168
姓名	计成勇		
性别	男	年龄	74岁
单位	大同市税务局		
部门	大同市税务局		
联系电话	13643525158		
体检日期	2024-10-09		

尊敬的计成勇先生您好！

首先，瑞慈健康体检全体员工欢迎您的光临，并对您的信任表示衷心的感谢！

您于 2024-10-09 （体检编号：436755）完成健康检查，本机构的各科医生已根据您的体检项目及结果，汇总成此份健康体检报告，并经总检医生审核。据此提出对您健康状况的综合分析及建议。

瑞慈健康体检倡导“大健康、大康复”，提出“健康是第一财富（Rich）”的人文理念。希望您仔细阅读并妥善地保管此份健康体检报告，并认真关注报告中的提示与建议，若您对报告内容有任何疑问，可直接与瑞慈健康体检客服部联系，进一步咨询。

健康体检咨询电话：**0352-2824444**

客户服务咨询电话：**0352-2830597**

**400-6112995**

瑞慈健康体检报告由下列内容组成：

第一部分：主检报告

第二部分：分科分项结果

第三部分：检验报告

第四部分：附表

## 主检报告

## 检查综述

- 【眼科】 (1) 左眼视力下降 (2) 右眼视力下降
- 【血常规（五分类）】 红细胞压积(HCT)偏高(51.0 %)
- 【尿液分析+尿沉渣】 粘液丝偏高(21 /HP)
- 【心电图】 1. 窦性心动过缓 2. 不完全性右束支阻滞
- 【心脏彩超】 1. 二尖瓣、三尖瓣少量返流
- 【全腹彩超】 1. 胆囊息肉
- 【口腔科】 (1) 牙周：牙结石

## 医生建议

## 【左眼视力下降】：

(1) 视力下降是由角膜白斑或角膜炎、晶状体混浊、眼底疾病、屈光不正等原因引起，建议眼科诊断治疗。

## 【右眼视力下降】：

(1) 视力下降是由角膜白斑或角膜炎、晶状体混浊、眼底疾病、屈光不正等原因引起，建议眼科诊断治疗。

## 【红细胞压积(HCT)偏高】：

- 供内科结合临床参考。
- 如果明显升高，复查血常规。

## 【粘液丝偏高】：

- 尿常规中粘液丝是由尿路中细胞分泌出来的，在有尿路感染时分泌会明显增多，且伴有炎症细胞的出现。
- 粘液丝偏高，可分为生理性偏高和病理性偏高两种，生理性偏高一般是由于喝水较少导致的尿液浓缩，一般在喝水后就能达到稀释的效果。
- 病理性的粘液丝偏高是由于泌尿系炎症或者是前列腺炎导致的，需要注意观察，多喝水，同时有白细胞等炎症细胞增多时，应及时服用抗感染药物治疗。如果仅有粘液丝的增多而没有白细胞等炎症细胞增多时，尿路有炎症的可能性不大。
- 建议平时饮食注意清淡，多喝水，少吃油腻和辛辣的食物，要注意个人清洁卫生，勤洗阴部，注意休息。

## 【窦性心动过缓】：

- 可见于正常人、体力劳动者、运动员，无症状者一般不需治疗，可定期随访，跟踪观察。
- 如果有症状（胸闷、黑矇、晕厥等）请做动态心电图等相关检查，在医生指导下服用提升心率的药物如：心宝、红参等。如果每分钟心率低于45次伴有晕厥、胸闷等症状时，需安装心脏起搏器。请前往心内科进一步治疗，长期随访。

## 【不完全性右束支阻滞】：

- 建议心血管内科就诊；定期复查。

**【二尖瓣、三尖瓣少量返流】：**

- (1) 由于二尖瓣瓣膜轻微的改变而产生二尖瓣相对关闭不全。在很多人中，没有临床症状，只有在做心脏彩超时发现。一般不需要治疗，建议定期复查，必要时心内科结合临床考虑。
- (2) 由于三尖瓣瓣膜轻微的改变而产生三尖瓣相对关闭不全。在很多人中，没有临床症状，只有在做心脏彩超时发现。一般不需要治疗，建议定期复查，必要时心内科结合临床考虑。

**【胆囊息肉】：**

- (1) 胆囊息肉又称胆囊隆起样病变，其临床症状无特异性，大部分患者为查体时所发现。主要症状为中上腹部隐痛。发病年龄多在 30~50 岁，以中青年为主。
- (2) 一般认为，胆囊息肉是胆囊癌的诱发因素，如胆囊息肉大于 1cm 时，最好先行手术治疗，以杜绝胆囊癌的发生。
- (3) 胆囊息肉临床特点有，一是发病率逐渐增高。高胆固醇饮食、长期酗酒、过多进食刺激性饮食、饮食规律紊乱如：不吃早餐、晚餐过盛、过多等不良饮食习惯多可造成胆囊息肉的形成；
- (4) 二是隐蔽攻击性强。胆囊息肉多无症状，85% 以上的患者都是在例行体检中发现。3-4mm 以下的息肉在 CT 和核磁共振中难以发现或常常漏诊；
- (5) 禁酒及含酒精类饮料，因酒精在体内主要通过肝脏分解、解毒，所以，酒精可直接损伤肝功能，引起肝胆功能失调，使胆汁的分泌、排出过程紊乱，从而刺激胆囊息肉增长。
- (6) 饮食规律、吃好早餐对胆囊息肉患者很重要。肝脏主要分泌胆汁，分泌的胆汁存储入胆囊内，而胆汁的功能主要是消化油性食物。如果不吃早餐，胆汁在胆囊内滞留时间长，可刺激胆囊形成胆囊息肉或使原来的息肉增大或发生变化。所以，要调配营养丰富的早餐和养成吃早餐的生活习惯。
- (7) 低胆固醇饮食，胆固醇摄入过多，可加重肝胆的代谢负担，并引起多余的胆固醇在胆囊壁结晶、积聚和沉淀，从而形成息肉，所以，胆囊息肉患者应降低胆固醇摄入量，尤其是晚上，应避免进食高胆固醇类食品，如鸡蛋（尤其是蛋黄）、肥肉、海鲜、无鳞鱼类、动物内脏等食品。
- (8) 宜多食各种新鲜水果、蔬菜，进低脂肪、低胆固醇食品，如香菇、木耳、芹菜、豆芽、海带、藕、鱼肉、兔肉、鸡肉、鲜豆类等；宜多食干豆类及其制品；宜选用植物油，不用动物油；
- (9) 少吃辣椒、生蒜等刺激性食物或辛辣食品；不用油煎、炸、烤、熏的烹调方法；饮水时，用少量山楂、银杏、绞股蓝草放入水杯中饮用。

**【牙结石】：**

- (1) 牙结石又称牙石，是沉积在牙齿或修复体表面上已经钙化或正在钙化的菌斑或软垢。其开始时是软的，会因逐渐的钙化而变硬。它是由 75% 的磷酸钙，15-25% 的水、有机物、磷酸锰、矿酸钙及微量的钾、钠、铁所构成，并呈现出黄色、棕色或者黑色。
- (2) 牙结石通常存在于唾液腺开口处的牙齿表面（例如：下颚前牙的舌侧表面，上颚后牙的颊侧表面）和牙齿的颈部，以及口腔粘膜运动不到的牙齿表面等处。
- (3) 牙结石形成后，可伴随牙龈出血、牙龈萎缩、口臭等症状。
- (4) 牙结石是牙周病的重要病因，它会不断刺激牙周组织，并且压迫牙龈，影响血液循环，造成牙周组织的细菌感染，形成牙周囊袋，此后更易使食物残渣、牙菌斑、牙结石等的堆积，最终牙周支持组织全部破坏，导致牙齿松动，以至于不得不拔除牙齿。
- (5) 早晚刷牙、饭后漱口是防治牙结石形成的最重要措施。应采取正确的竖刷牙法和巴氏刷牙法，纠正横刷牙法。
- (6) 多吃富有维生素的粗纤维食物，如肉、蛋、各种蔬菜和水果，充分咀嚼以利于牙面清洁。少吃甜食及黏性很强的食物，不吃零食。
- (7) 建议每半年进行一次口腔健康检查，每年进行 2-3 次全口超声波洁牙术，使牙面、牙颈部经常处于洁净状态。

汇总医生： 樊兴国

主检日期： 2024-10-16

主检医生：

## 分科结果

## 身高、体重、血压

项目名称	检查结果	项目名称	检查结果
身高	172cm	体重	61kg
血压	120/75mmHg		

**\*小结：**

未见异常

操作员：张悦

检查日期：2024-10-09

检查医生：名燕凌

## 内科

项目名称	检查结果	项目名称	检查结果
心率	83 次/min	心律	齐
心脏杂音	无	心界	正常
肺部	正常	呼吸音	呼吸音清
啰音	未闻及	叩诊	叩诊呈清音
腹部触诊	腹部平软	发育	正常
肝胆	肋下未触及	脾脏	肋下未触及
双肾	无叩击痛	肠鸣音	正常
营养	良好	神经系统	正常
生理反射	生理反射存在	病理反射	病理反射未引出
颅神经	正常	运动功能	正常
深浅感觉	正常	其它	无异常发现
既往史	无		

**\*小结：**

未见异常

操作员：杨淑兰

检查日期：2024-10-09

检查医生：杨淑兰

## 外科（男）

项目名称	检查结果	项目名称	检查结果
皮肤	正常	甲状腺	无肿大
脊椎	无畸形	浅表淋巴结	无肿大
肛门	拒检	前列腺	未检
泌尿外生殖器	正常	四肢关节	未见异常
腹股沟	未见异常	足背动脉	正常
紫绀	无	色素沉着	无
脱毛	无	脱色	无
浮肿	无	皮下结节	无
头颅	正常	颈部	正常
乳腺	正常	脊柱	正常
直肠	未检	皮肤黄疸	无
四肢	活动正常	其他	无

## \*小结:

未见异常

操作员：谷岱清

检查日期:2024-10-09

检查医生：谷岱清

## 眼科

项目名称	检查结果	项目名称	检查结果
视力(左)	0.5	视力(右)	0.6
辨色力	正常	眼睑	正常
结膜	正常	泪器	正常
角膜	正常	虹膜	正常
瞳孔	正常	晶状体	正常
玻璃体	正常	眼底	未见异常

## \*小结:

(1) 左眼视力下降

(2) 右眼视力下降

操作员：田野青 检查日期:2024-10-09 检查医生：田野青

耳鼻喉科

项目名称	检查结果	项目名称	检查结果
听力(左)	正常	听力(右)	正常
外耳道	正常	鼓膜	正常
鼻窦	正常	鼻中隔	正常
鼻腔	正常	扁桃体	无肿大
嗅觉	正常	咽喉	正常

\*小结:

未见异常

操作员：裴文兴 检查日期:2024-10-15 检查医生：裴文兴

口腔科

项目名称	检查结果	项目名称	检查结果
唇颊	正常	齿	正常
齿龈	正常	牙周	牙结石III度
舌腭	正常	腮腺	正常
颌下腺	正常	颞下颌关节	正常

\*小结:

(1) 牙周：牙结石

操作员：龚富生 检查日期:2024-10-09 检查医生：龚富生

## 检验报告

## 尿液分析+尿沉渣

项目名称	检查结果	单位	参考值	提示
白细胞尿	1	个/ul	0--13	
上皮细胞(EC)	0	/HP	0--28	
管型(CAST)	0	个/ul	0--1	
霉菌(尿)	0	/HP	0--0	
结晶	0	/HP	0--10	
透明度(CLA)	清亮			
胆红素(BIL)	-		阴性	
隐血(ERY)	-		阴性	
小圆上皮细胞(SRC)	0	个/ul	0--0	
维生素C	-		阴性	
异常红细胞	0	个/ul	0--3	
红细胞(正常)	0	个/ul	0--6	
鳞状上皮细胞	0	个/ul	0--0	
粘液丝	21	个/ul	0--0	↑
颜色(Colour)	淡黄色			
尿葡萄糖(GLU)	-		阴性	
酮体(KET)	-		阴性	
比重(SG)	1.025		1.003--1.030	
酸碱度(PH)	6.0		4.5--8.0	
尿蛋白质(PRO)	-		阴性	
尿胆原(URO)	-		阴性	
亚硝酸盐(NIT)	-		阴性	
红细胞(尿)(RBC)	0	个/ul	0--6	
尿白细胞(LEU)	-		阴性	

\*小结:

粘液丝偏高(21 /HP)

操作员：梁可欣 检查日期：2024-10-09 检查医生：康建忠

血常规（五分类）

项目名称	检查结果	单位	参考值	提示
白细胞(WBC)	6.71	10 <sup>9</sup> /L	3.5--9.5	
淋巴细胞绝对值(LY#)	2.38	10 <sup>9</sup> /L	1.1--3.2	
淋巴细胞百分比(LY%)	35.4	%	20--50	
中性粒细胞绝对值(GR#)	3.44	10 <sup>9</sup> /L	1.8--6.3	
中性粒细胞百分比(GR%)	51.2	%	40--75	
嗜碱性粒细胞绝对值(BA#)	0.04	10 <sup>9</sup> /L	0--0.06	
嗜碱性粒细胞百分比(BA%)	0.6	%	0--1.0	
嗜酸性粒细胞绝对值(EO#)	0.51	10 <sup>9</sup> /L	0.02--0.52	
嗜酸性粒细胞百分比(EO%)	7.7	%	0.4--8.0	
血小板(PLT)	281	10 <sup>9</sup> /L	125--350	
血小板分布宽度(PDW)	16.0	%	15--17	
平均血小板体积(MPV)	8.9	fl	6.0--14.0	
血小板压积(PCT)	0.249	%	0.11--0.28	
红细胞(RBC)	5.39	10 <sup>12</sup> /L	4.3--5.8	
血红蛋白	166	g/L	130--175	
红细胞压积(HCT)	51.0	%	40--50	↑
红细胞平均体积(MCV)	94.7	fl	82--100	
平均血红蛋白含量(MCH)	30.8	pg	27--34	
平均血红蛋白浓度(MCHC)	325	g/L	316--354	
单核细胞绝对值(MO#)	0.34	10 <sup>9</sup> /L	0.1--0.60	
单核细胞百分比(MO%)	5.1	%	3--10	
红细胞分布宽度标准差	42.4	fl	35--56	

(RDW-SD)				
红细胞分布宽度变异系数 (RDW-CV)	11.9	%	10.6--16.6	
大血小板比率	18.1	%	11--45	
大血小板数目	51	10 <sup>9</sup> /L	30--90	
未成熟粒细胞数目	0.01	10 <sup>9</sup> /L	0--999	
未成熟粒细胞百分比	0.1	%	0--100	
有核红细胞数目	0.000	10 <sup>9</sup> /L	0--9999	
有核红细胞百分比	0.00	/100WBC	0--9999	

**\*小结:**

红细胞压积(HCT)偏高(51.0 %)

操作员：乔叶 检查日期:2024-10-09 检查医生:康建忠

**血 HP 检测**

项目名称	检查结果	单位	参考值	提示
幽门螺旋杆菌抗体检测	阴性 (-)		阴性 (-)	

**\*小结:**

未见异常

操作员：赵伟 检查日期:2024-10-09 检查医生:康建忠

**肾功三项**

项目名称	检查结果	单位	参考值	提示
肌酐(CREA)	66.00	umol/L	57--111	
尿酸(UA)	337.00	umol/L	200--420	
尿素测定 (Urea)	6.40	mmol/L	3.6--9.5	

**\*小结:**

未见异常

操作员：刘慧芳 检查日期:2024-10-09 检查医生:康建忠

### 空腹血糖

项目名称	检查结果	单位	参考值	提示
葡萄糖(GLU)	4.58	mmol/L	3.89--6.1	

**\*小结:**

未见异常

操作员：刘慧芳 检查日期:2024-10-09 检查医生:康建忠

### 同型半胱氨酸

项目名称	检查结果	单位	参考值	提示
同型半胱氨酸	6.90	umol/L	0--20	

**\*小结:**

未见异常

操作员：刘慧芳 检查日期:2024-10-09 检查医生:康建忠

### 血脂四项

项目名称	检查结果	单位	参考值	提示
动脉硬化指数	2.73		1.31--3.19	
总胆固醇(CHOL)	4.98	mmol/L	2.59--5.2	
甘油三脂(TG)	1.53	mmol/L	0.7--1.7	
低密度脂蛋白(LDL)	2.76	mmol/L	0--4.13	
高密度脂蛋白(HDL)	1.01	mmol/L	0.77--1.55	

**\*小结:**

未见异常

操作员：刘慧芳 检查日期:2024-10-09 检查医生:康建忠

### 肝功能三项

项目名称	检查结果	单位	参考值	提示
------	------	----	-----	----

γ-谷氨酰转肽酶(GGT)	18.0	U/L	10--60	
丙氨酸氨基转移酶(ALT)	30.00	U/L	9--50	
门冬氨酸氨基转移酶(AST)	24.00	U/L	15--40	
谷草比谷丙	0.80		0.4--2.5	

**\*小结:**

未见异常

操作员：刘慧芳 检查日期:2024-10-09 检查医生:康建忠

# 大同瑞慈康复医院 12导联心电图报告

计成勇 男 74岁

体检号:436755

病床号:

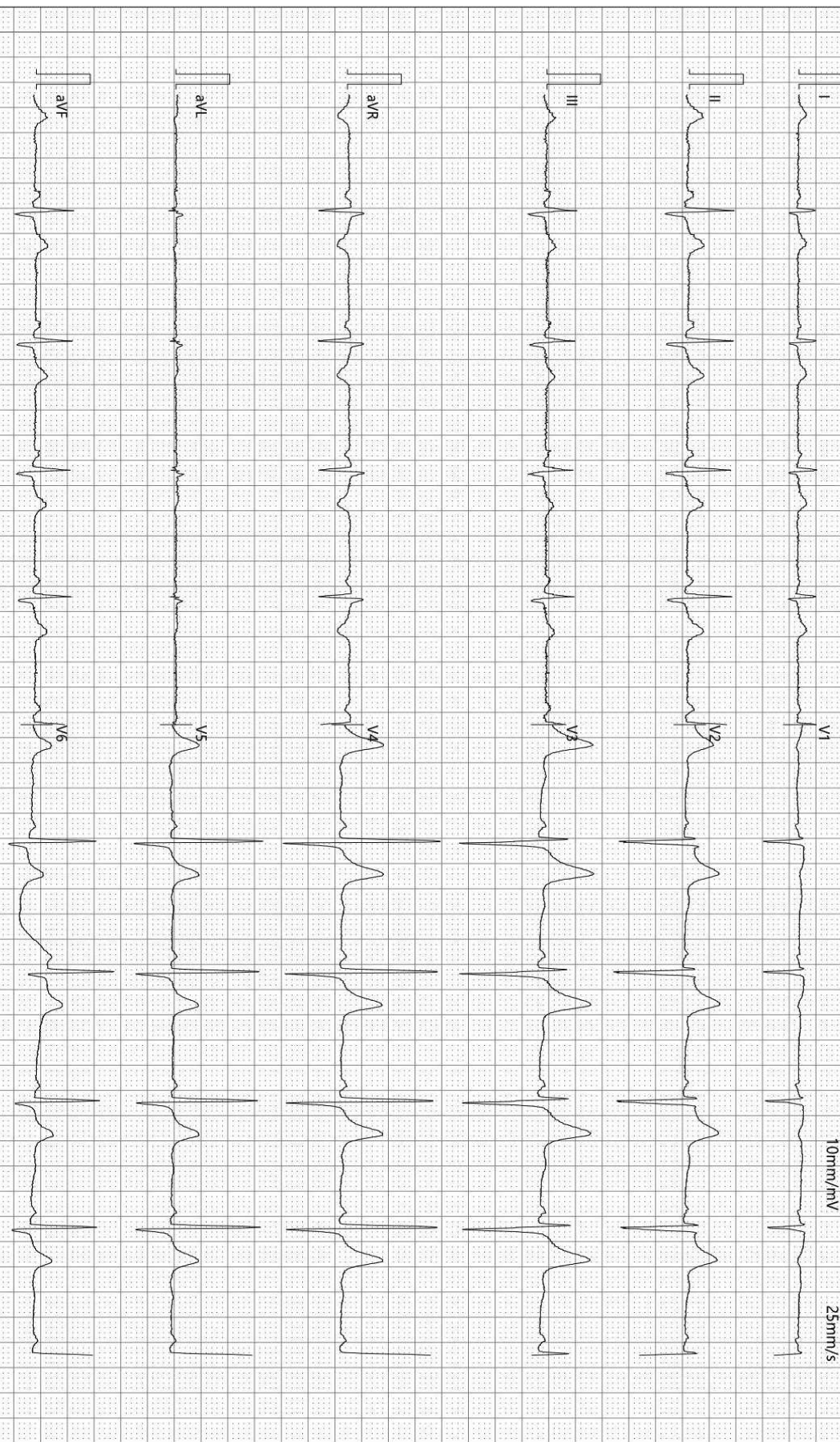
诊断结果:

- 1.窦性心动过缓
- 2.不完全性右束支阻滞

诊断医生:

*张生 陶志辉*

HR	: 59 ↓ bpm	[60 ~ 100bpm]
P	: 108ms	[0 ~ 110ms]
PR	: 149ms	[120 ~ 200ms]
QRS	: 95ms	[60 ~ 100ms]
QT/QTc	: 399/396ms	[320 ~ 440/0 ~ 450ms]
P/QRS/T	: 61/66/61deg.	[0 ~ 75/-30 ~ 90/0 ~ 75deg]
RV5/SV1	: 1.642/0.618mV	[0.0 ~ 2.5/0.0 ~ 2.0mV]



检查时间:2024-10-09 07:44:22

诊断时间:2024-10-09 08:25:03

SEMIP V1 90

仅供临床参考

Text




# 大同瑞慈健康体检

## 颅内多普勒血流图 (TCD) 检查报告单

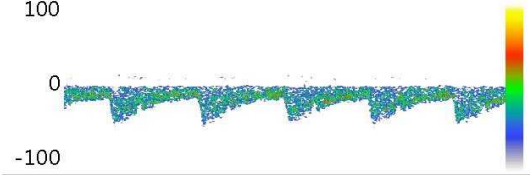
姓名: 计成勇      性别: 男      年龄: 74 岁      检查号: 2307120670  
 申请科室: 体检科      申请医师: 李菊蓉      检查类型: 颅内血管      床号:

LVA 82mm(深度) PW 2MHz



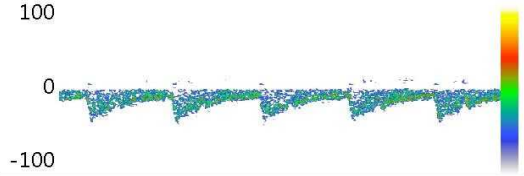
Vs:48.0      Vd:17.8      Vm:27.9  
 PI:1.08      RI:0.63      S/D:2.70

BA 82mm(深度) PW 2MHz



Vs:56.7      Vd:21.9      Vm:33.5  
 PI:1.04      RI:0.61      S/D:2.58

RVA 78mm(深度) PW 2MHz



Vs:53.4      Vd:19.0      Vm:30.5  
 PI:1.13      RI:0.64      S/D:2.80

Vs:      Vd:      Vm:  
 PI:      RI:      S/D:

Vs:      Vd:      Vm:  
 PI:      RI:      S/D:

Vs:      Vd:      Vm:  
 PI:      RI:      S/D:

### 医生意见

结论: 椎-基底动脉脑血管超声未见异常。

李菊蓉

检查日期: 2024-10-09

本报告单仅提供临床参考

# 大同瑞慈健康体检

## 骨密度检测报告

### 受检者信息

受检者ID: 2307120670

姓名: 计成勇

出生年月日: 1950/2/1

年龄: 74

性别: 男

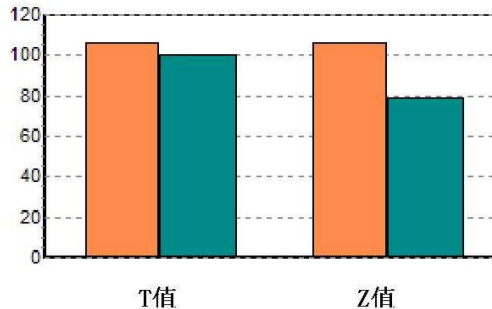
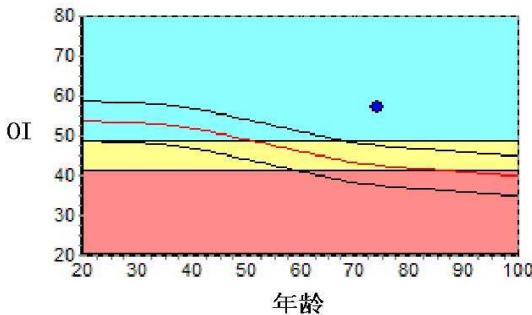
测定部位(右/左): 右

### 测定结果

测定日期: 2024/10/9 9:06:57

测试编号: 1/1

受测者 平均值



数据库: Asia

OI: 57.0

SOS: 1380.1 m/s, BUA: 40.0

T值: 0.64

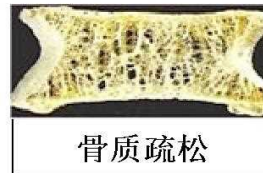Z值: 2.90

成人比: 105.9 %

同龄比: 134.1 %

OPR: N/A %

### 结果分析



### 注解

以上结论仅供参考

科室:

医生签名:

医院地址 大同瑞慈健康体检

地址 大同市平城区魏都大道79号

联系电话 0352-2824444

操作者 名燕凌



Rich 大同瑞慈康复医院  
超声诊断图文报告

流水号: 2307120670

超声号: 1704743

姓名: 计成勇

年龄: 74岁

性别: 男

检查设备: Vivid E95

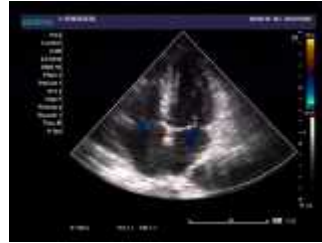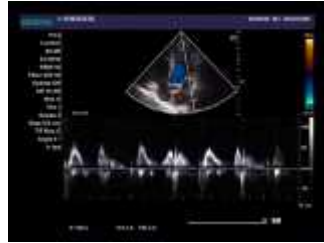体检号: 436755

申请医院: 本院

体检科室: 体检科

检查部位: 心脏彩超

经典图像:



影像所见:

超声测量 (单位: mm)

升主动脉内径 28 (32±3mm)

左房内径 32 (35mm)

室间隔 8.6 (8-11mm)

左室内径 48 (47±4mm)

左室后壁 8.6 (8-11mm)

EF70% (50-80%)

右室内径 29 (36±4mm)

右房内径 28 (36±4mm)

FS36% (28-41%)

主肺动脉内径 21 (23±3mm)

升主动脉内径正常, 心脏各腔室大小正常, 室间隔厚度正常, 左室壁未见明显节段性运动异常, 二尖瓣、三尖瓣回声正常, 收缩期房侧均可见少量返流信号, 余瓣膜及启闭功能未见明显异常, 舒张期二尖瓣口血流频谱 E/A>1, 心包腔未见积液。

影像诊断:

1. 二尖瓣、三尖瓣少量返流

报告医师: 李菊蓉

检查日期: 2024-10-09

审核医师: 李菊蓉

报告日期: 2024-10-09



注: 本报告仅供临床医生参考!

地址: 大同市魏都大道 79 号。若有疑问, 请致电: 0352-2830580

Rich 大同瑞慈康复医院  
超声诊断图文报告

流水号: 2307120670

超声号: 1704751

姓名: 计成勇

年龄: 74岁

性别: 男

检查设备: Vivid E95

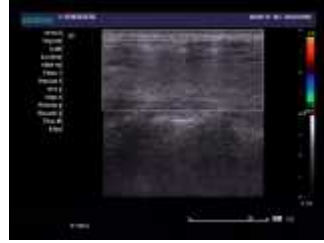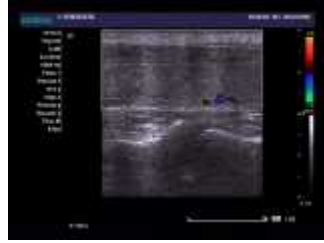
体检号: 436755

申请医院: 本院

体检科室: 体检科

检查部位: 甲状腺彩超

经典图像:



影像所见:

甲状腺双侧叶形态正常, 包膜完整, 实质回声均匀, CDFI: 未见异常血流信号。  
双侧颈部未见明显肿大淋巴结。

影像诊断:

甲状腺双侧叶未见异常

报告医师: 李菊蓉

检查日期: 2024-10-09

审核医师: 李菊蓉

报告日期: 2024-10-09



注: 本报告仅供临床医生参考!

地址: 大同市魏都大道79号。若有疑问, 请致电: 0352-2830580

Rich 大同瑞慈康复医院  
超声诊断图文报告

流水号: 2307120670

超声号: 1704754

姓名: 计成勇

年龄: 74岁

性别: 男

检查设备: Vivid E95

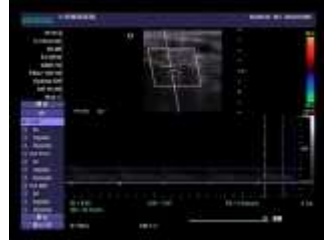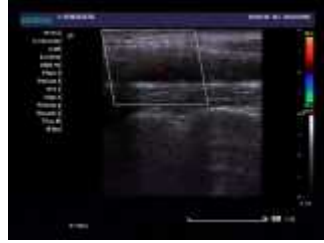体检号: 436755

申请医院: 本院

体检科室: 体检科

检查部位: 颈部血管彩超

经典图像:



影像所见:

右锁骨下动脉起始处、双侧颈总动脉、颈内、颈外动脉起始段内中膜不增厚, 内壁欠光滑, 管壁未见明确强回声斑。CDFI: 血流充盈好。PW: 频谱形态正常。

双侧椎动脉走行正常, 椎动脉内径正常, 管壁不厚, 管腔内为无回声, CDFI: 血流充盈好。PW: 频谱正常。

	内径 mm	流速 cm/s	RI
左侧椎动脉	3.6	45.5	0.52
右侧椎动脉	3.4	41.6	0.49

影像诊断:

双侧颈动脉、椎动脉未见明显异常

报告医师: 李菊蓉

检查日期: 2024-10-09

审核医师: 李菊蓉

报告日期: 2024-10-09



注: 本报告仅供临床医生参考!

地址: 大同市魏都大道 79 号。若有疑问, 请致电: 0352-2830580

Rich 大同瑞慈康复医院  
超声诊断图文报告

流水号: 2307120670

超声号: 1704760

姓名: 计成勇

年龄: 74岁

性别: 男

检查设备: Vivid E95

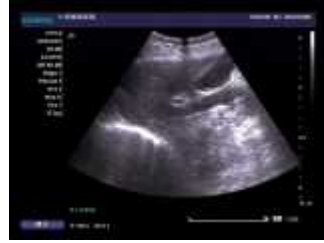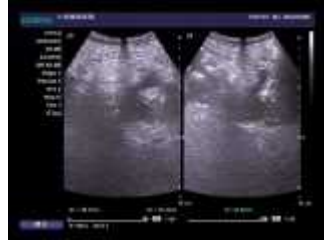体检号: 436755

申请医院: 本院

体检科室: 体检科

检查部位: 全腹彩超

经典图像:



影像所见:

肝脏大小形态正常, 包膜光滑完整, 实质回声均匀, 肝内管道系统走行清晰, 门静脉及肝内胆管不扩张。

胆囊大小形态正常, 壁厚、欠光滑, 壁上探及高回声凸起, 直径约 0.23cm, 后无声影, 囊内透声好, 肝外胆管不扩张。

胰腺大小形态正常, 实质回声均匀, 主胰管不扩张。

脾脏大小形态正常, 实质回声均匀, 脾门静脉不宽。

双肾大小形态正常, 皮髓质分界清晰, 集合系统未见分离, 双侧输尿管未见扩张。

膀胱充盈欠佳。

前列腺形态正常, 大小约 3.0\*2.5\*2.5cm, 实质回声均匀。

影像诊断:

1. 胆囊息肉

报告医师: 李菊蓉

检查日期: 2024-10-09

审核医师: 李菊蓉

报告日期: 2024-10-09



注: 本报告仅供临床医生参考!

地址: 大同市魏都大道 79 号。若有疑问, 请致电: 0352---2830580

姓名: 计成勇

年龄: 74 岁

性别: 男

检查设备: 西门子量子双源 CT

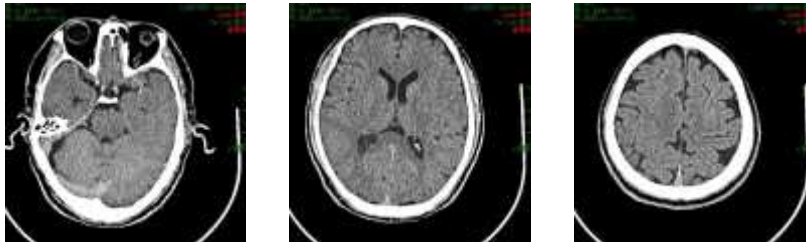体检号: 436755

申请医院: 本院

体检科室: 体检科

检查部位: CT 检查

## 经典图像:



## 影像所见:

颅脑结构双侧对称, 脑实质内未见异常密度。中线结构居中。脑沟、裂、池及脑室系统等未见异常。

## 影像诊断:

颅脑未见明显异常

报告医师: 剧艳军

检查日期: 2024-10-10

审核医师: 剧艳军

报告日期: 2024-10-10