



2307120661

大同瑞慈健康体检

报 告 册

体检编号	436746	工号	159
姓名	冯加堂		
性别	男	年龄	72岁
单位	大同市税务局		
部门	大同市税务局		
联系电话	13994308858		
体检日期	2025-03-20		

尊敬的冯加堂先生您好！

首先，瑞慈健康体检全体员工欢迎您的光临，并对您的信任表示衷心的感谢！

您于 2025-03-20 （体检编号：436746）完成健康检查，本机构的各科医生已根据您的体检项目及结果，汇总成此份健康体检报告，并经总检医生审核。据此提出对您健康状况的综合分析及建议。

瑞慈健康体检倡导“大健康、大康复”，提出“健康是第一财富（Rich）”的人文理念。希望您仔细阅读并妥善地保管此份健康体检报告，并认真关注报告中的提示与建议，若您对报告内容有任何疑问，可直接与瑞慈健康体检客服部联系，进一步咨询。

健康体检咨询电话：0352-2824444

客户服务咨询电话：0352-2830597

400-6112995

瑞慈健康体检报告由下列内容组成：

第一部分：主检报告

第二部分：分科分项结果

第三部分：检验报告

第四部分：附表

主检报告

检查综述

- 1、【内科】 心动过缓
- 2、【眼科】 (1) 左眼视力下降 (2) 右眼视力下降
- 3、【血脂四项】 动脉硬化指数偏低(1.13) 总胆固醇(CHOL)偏高(6.33 mmol/L) 高密度脂蛋白(HDL)偏高(2.32 mmol/L)
- 4、【尿液分析+尿沉渣】 粘液丝偏高(9 /HP)
- 5、【CT检查】 左侧颞极蛛网膜囊状扩张。
- 6、【心电图】 1. 窦性心动过缓
- 7、【经颅多普勒】 右侧椎动脉及基底动脉血流速度减慢
- 8、【心脏彩超】 左室舒张功能减低
- 9、【颈部血管彩超】 1. 左侧颈总动脉多发斑块形成 2. 右侧颈总动脉膨大处硬斑形成 3. 右锁骨下动脉起始处混合斑形成
- 10、【全腹彩超】 1. 肝囊肿 2. 左肾囊肿 3. 前列腺增生伴多发钙化斑
- 11、【口腔科】 (1) 右上第二磨牙 牙齿缺失 右下第三磨牙 龋齿 (2) 牙周：牙结石
- 12、【动脉硬化检测】 双侧下肢静态 ABI 未见异常； 双侧外周动脉僵硬度增高。

医生建议

【心动过缓】：

(1) 无症状的窦缓通常无需治疗。如果心率过慢，建议心血管内科结合临床诊治。

【左眼视力下降】：

(1) 视力下降是由角膜白斑或角膜炎、晶状体混浊、眼底疾病、屈光不正等原因引起，建议眼科诊断治疗。

【右眼视力下降】：

(1) 视力下降是由角膜白斑或角膜炎、晶状体混浊、眼底疾病、屈光不正等原因引起，建议眼科诊断治疗。

【总胆固醇(CHOL)偏高】：

- (1) 总胆固醇是脂质的主要成分之一，其数量受年龄、家族、性别、饮食、遗传等多种因素影响。总胆固醇对人体生长发育以及新陈代谢有重要的作用，正常值是 2.59-5.20mmol/L。
- (2) 总胆固醇升高后，会增加类脂物质的堆积，会产生更多的血管斑块，进而增加心脑血管疾病的风险。大于 5.21-5.69mmol/L 是胆固醇的临界偏高，即使是一个完全健康的人，只要总胆固醇 > 7.2mmol/L 或低密度脂蛋白 > 4.9mmol/L，未来发生心脑血管的风险就明显增高，应该马上治疗。
- (3) 总胆固醇升高根据病因可分为两大类：一是原发性，是由于遗传因素缺陷所致，另一种是继发性，可引起其升高的疾病主要有糖尿病、高血压、甲减、肝肾疾病等。
- (4) 降低总胆固醇的治疗中，原发性偏高应积极应用降脂药，曾经选择他汀类药物，胆固醇不能达标的，可联合用药（如依折麦布等）。
- (5) 如果总胆固醇偏高，且患者有糖尿病、高血压、甲减、肝肾疾病或者已经发生心脑血管疾病的人更应积极用药，控制降低疾病风险。
- (6) 戒烟，增强运动，采用低脂、低糖饮食，少食富含脂肪、胆固醇及饱和脂肪酸的食物，多进食蔬菜、水果、豆制品、粗粮、鱼和高纤维食品。
- (7) 必要时在医师指导下使用降脂药物治疗，并前往内分泌科复诊。

【动脉硬化指数偏低】：

(1) 建议内科结合临床参考。

【高密度脂蛋白(HDL)偏高】：

- (1) 高密度脂蛋白(HDL)主要在肝脏合成，具有抗动脉粥样硬化的功能，是冠心病的保护因子。高密度脂蛋白(HDL)能将周围组织包括动脉壁内的胆固醇运转到肝脏进行代谢，是一种抗动脉粥样硬化的血浆脂蛋白。
- (2) 高密度脂蛋白(HDL)的含量与心血管的发病率和病变程度呈负相关，即高密度脂蛋白(HDL)减低，患冠心病的危险性增加；高密度脂蛋白(HDL)含量增高，患冠心病的危险性降低。
- (3) 高密度脂蛋白(HDL)对冠心病的临床诊断是一个重要的参考指标。它的升高是临床冠心病保护因子之一，并能防治和延缓动脉粥样硬化的发展。
- (4) 血清中高密度脂蛋白(HDL)的降低，预示着冠心病的出现。临床上常同时测定高密度脂蛋白(HDL)和血清总胆固醇，并根据它们的比值作为冠心病的信息指标。
- (5) 高密度脂蛋白(HDL)减少，主要见于冠心病、冠状动脉粥样硬化、高甘油三酯血症、慢性贫血、脑血管病、糖尿病、急慢性肝炎、肝硬化等疾病。
- (6) 戒烟，增强运动，采用低脂、低糖饮食，少食富含脂肪、胆固醇及饱和脂肪酸的食物，多进食蔬菜、水果、豆制品、粗粮、鱼和高纤维食品。
- (7) 建议当高密度脂蛋白(HDL)减少时，可参考其他相关指标，积极治疗基础性疾病，往内分泌科复诊。

【粘液丝偏高】：

- (1) 尿常规中粘液丝是由尿路中细胞分泌出来的，在有尿路感染时分泌会明显增多，且伴有炎症细胞的出现。
- (2) 粘液丝偏高，可分为生理性偏高和病理性偏高两种，生理性偏高一般是由于喝水较少导致的尿液浓缩，一般在喝水后就能达到稀释的效果。
- (3) 病理性的粘液丝偏高是由于泌尿系炎症或者是前列腺炎导致的，需要注意观察，多喝水，同时有白细胞等炎症细胞增多时，应及时服用抗感染药物治疗。如果仅有粘液丝的增多而没有白细胞等炎症细胞增多时，尿路有炎症的可能性不大。
- (4) 建议平时饮食注意清淡，多喝水，少吃油腻和辛辣的食物，要注意个人清洁卫生，勤洗阴部，注意休息。

【左侧颞极蛛网膜囊状扩张】：

(1) 建议神经科结合临床

【窦性心动过缓】：

- (1) 可见于正常人、体力劳动者、运动员，无症状者一般不需治疗，可定期随访，跟踪观察。
- (2) 如果有症状（胸闷、黑矇、晕厥等）请做动态心电图等相关检查，在医生指导下服用提升心率的药物如：心宝、红参等。如果每分钟心率低于45次伴有晕厥、胸闷等症状时，需安装心脏起搏器。请前往心内科进一步治疗，长期随访。

【基底动脉血流速度减慢】：

(1) 脑动脉血流流速减低，多见于脑供血不足、脑血管扩张、脑梗塞及动脉瘤等造成的。建议神经内科结合临床诊治。

【左室舒张功能减低】：

(1) 左心室舒张功能是指心肌弹性减低，心脏泵血功能减退。其引起原因，一是随着年龄的增长，心肌组织进行性变。其二是由于冠心病、高血压等慢性心肌病变。一般来说没有原发病变及年龄偏大的人员又无症状，不需要特殊处理，建议心内科结合临床考虑。

【右锁骨下动脉起始处混合斑形成】：

- (1) 颈动脉斑块是动脉硬化后，血管里面的垃圾沉淀在血管壁形成。斑块又分为硬斑和软斑两种。硬斑比较稳定，不容易脱落，软斑不稳定，容易破裂脱落，从而形成血管栓塞。
- (2) 建议：1. 减低胆固醇水平。2. 减低高血糖、高血压等高危因素，将血压、血糖控制在理想水平。3. 积极进行生活干预，控制饮食，改善饮食结构，适量增加运动，戒烟限酒。4. 必要时药物治疗。

【左侧颈总动脉多发斑块形成】：

(1) 建议心血管内科诊断治疗。

【右侧颈总动脉膨大处硬斑形成】：

(1) 建议心血管内科诊断治疗。

【前列腺增生伴多发钙化斑】：

(1) 前列腺增生又称前列腺肥大，增生的腺体位于膀胱颈部，会使尿路梗阻，引起尿频和排尿困难，严重影响患者的生活质量，是中老年男性的常见疾病。建议往泌尿科咨询，结合临床诊治。

(2) 前列腺钙化斑大多数是由于前列腺炎症之后，前列腺内部组织局部出现了纤维化、钙质沉积而引起的。多数患者都是在体检时通过彩超检查时发现的，一般情况没有不适症状不需治疗。部分患者如有不适症状，建议前往泌尿科诊断治疗。

【肝囊肿】：

(1) 肝囊肿，通俗说就是肝脏中的水泡。绝大多数的肝囊肿都是先天性的，即因先天发育的某些异常导致了肝囊肿形成。

(2) 肝囊肿病因大多数系肝内小胆管发育障碍所致，单发性肝囊肿的发生是由于异位胆管造成。肝囊肿生长缓慢，所以可能长期或终生无症状，其临床表现也随囊肿位置、大小、数目以及有无压迫邻近器官和有无并发症而异。

(3) 肝囊肿是一种较常见的肝脏良性疾病，一般没有什么症状，也不会影响肝功。5CM 以下的肝囊肿一般不需要特殊治疗。当囊肿长大到一定程度，可能会压迫胃肠道而引起症状，如上腹不适饱胀；也有因囊肿继发细菌感染而有腹痛、发热的。

(4) 肝囊肿首次发现，建议作 MRI 或 CT 检查，除外肝内其它占位性病变。

(5) 过大的肝囊肿，对肝脏本身或周围的器官有压迫症状的，或有炎症的，往外科治疗。

(6) 已确诊为肝囊肿，动态观察，定期 B 超检查进行对照，监测囊肿大小。

(7) 解除顾虑和紧张情绪，保持良好心态，切忌大怒。

(8) 多食新鲜蔬菜和水果，保持大便通畅，防止便秘；保证营养，宜食清淡富含蛋白质的食物为主；限制饮酒。

(9) 不宜剧烈运动，防止过度用力，以免增加腹腔压力。

(10) 如有症状请及时就诊。

【左肾囊肿】：

(1) 肾囊肿是肾脏内出现大小不等的与外界不相通的囊性肿块的总称。肾囊肿属于良性肿瘤，在肾囊性疾病中以单纯性肾囊肿最为常见。其发生原因尚可能与先天性肾小球、肾小管结构异常和后天性损伤感染有关。

(2) 单纯性肾囊肿大多数无症状，常在体检彩超时被发现。一般直径大于 5cm 或者合并感染、破裂、出血时才引起症状，主要表现为腰腹部或背部胀痛，当出现并发症时疼痛加重。

(3) 肾囊肿直径小于 4cm，无肾盂肾盏明显受压，无感染、恶变、高血压及症状不明显者，只需密切随访观察，定期彩超检查。

(4) 肾囊肿多数是先天性的，对人体健康没有多大影响，不会癌变，可以工作，可以运动，生活上没什么要特别注意的地方。其发病率可随年龄增长而增高，50 岁以上的人有 50% 可以发现这种囊肿，借助彩超、CT 可确诊。

(5) 首次发现，建议作 MRI 或 CT 检查，以排除肾内其它占位性病变。

(6) 过大的囊肿，对肾脏本身或周围的器官有压迫症状的，或有炎症的，往外科治疗。定期复查。

【牙齿缺失】：

(1) 牙齿缺失常见于龋齿、牙周炎等原因导致的拔除或意外事故所致缺失。中老年患者居多，影响牙齿健康美观。

(2) 牙齿缺失可以导致牙列的完整性遭到破坏，若较长时间不修复，邻近的牙齿由于失去了依靠和约束，会变得倾斜，易造成咬颌功能的紊乱。长时间的缺失还会导致牙槽骨的萎缩、咀嚼功能减退、食物嵌塞等不良后果

(3) 如果牙齿缺失，应该尽早去口腔医院诊治，最常见的修复方法有三种，即活动义齿、固定义齿、种植义齿。

(4) 义齿修复完毕，应定期复查与医疗护理，勤漱口、勤刷牙、避免食用过硬的食物，如果种植牙选择钛种植体，还应注意对钛种植体的保护。

【牙结石】：

- (1) 牙结石又称牙石，是沉积在牙齿或修复体表面上已经钙化或正在钙化的菌斑或软垢。其开始时是软的，会因逐渐的钙化而变硬。它是由 75% 的磷酸钙，15-25% 的水、有机物、磷酸锰、矿酸钙及微量的钾、钠、铁所构成，并呈现出黄色、棕色或者黑色。
- (2) 牙结石通常存在于唾液腺开口处的牙齿表面（例如：下颚前牙的舌侧表面，上颚后牙的颊侧表面）和牙齿的颈部，以及口腔粘膜运动不到的牙齿表面等处。
- (3) 牙结石形成后，可伴随牙龈出血、牙龈萎缩、口臭等症状。
- (4) 牙结石是牙周病的重要病因，它会不断刺激牙周组织，并且压迫牙龈，影响血液循环，造成牙周组织的细菌感染，形成牙周囊袋，此后更易使食物残渣、牙菌斑、牙结石等的堆积，最终牙周支持组织全部破坏，导致牙齿松动，以至于不得不拔除牙齿。
- (5) 早晚刷牙、饭后漱口是防治牙结石形成的最重要措施。应采取正确的竖刷牙法和巴氏刷牙法，纠正横刷牙法。
- (6) 多吃富有维生素的粗纤维食物，如肉、蛋、各种蔬菜和水果，充分咀嚼以利于牙面清洁。少吃甜食及黏性很强的食物，不吃零食。
- (7) 建议每半年进行一次口腔健康检查，每年进行 2-3 次全口超声波洁牙术，使牙面、牙颈部经常处于洁净状态。

【龋齿】：

- (1) 龋齿是龋病的俗称，它是一种很常见牙体硬组织疾病，是牙齿在以细菌为主的多种外界因素的影响下，牙齿的牙釉质、牙本质或牙骨质发生的一种慢性进行性破坏的疾病。
- (2) 临床上常根据龋坏程度分为浅龋、中龋、深龋三个阶段。
- (3) 浅龋初期呈现白垩色或黄褐色斑块，窝沟处呈现浸墨状弥散，一般无明显龋洞；后期可出现局限于釉质的浅洞，无自觉症状。
- (4) 中龋有明显龋洞，对外界刺激（如冷、热、酸、甜和食物嵌入等）可出现疼痛反应，当刺激源去除后疼痛立即消失，无自发性痛。
- (5) 深龋一般表现为大而深或入口小而深层有较为广泛的破坏龋洞，对外界刺激反应较中龋为重，但刺激源去除后，疼痛仍可消失，无自发性痛。
- (6) 对于恒牙尚未成洞的浅龋，乳前牙的浅、中龋洞，主要应用药物抑制龋病发展的方法；对已形成实质性缺损的牙齿，一般应去除龋坏组织，行充填术进行治疗。
- (7) 早晚刷牙，养成饭后漱口的好习惯。少吃酸性刺激性及含糖分过高的食物，如糖、巧克力、饼干等，临睡前不吃零食。饮食选择富含钙、无机盐等营养食物，尽可能食用高纤维粗糙食物。定期进行口腔检查。

【外周动脉僵硬度增高】：

- (1) 动脉硬化是全身性粥样硬化在肢体局部表现，是全身性动脉内膜及其中膜呈退行性、增生性改变，使血管壁变硬缩小，失去弹性，从而继发血栓形成致使远端血流量进行性减少或中断。
- (2) 要均衡饮食，要防止其他疾病引起的动脉粥样硬化，如糖尿病、肥胖、高血压。少吃含油脂和胆固醇多的食品，减少盐的摄入，多吃富含高密度脂蛋白的鱼类、海鲜。戒烟限酒，控制体重，保持良好的心态。通过适量的运动，可以明显改善动脉粥样硬化。必要时内科咨询及诊治。

汇总医生： 丁昊炜

主检日期： 2025-03-24

主检医生：

分科结果

身高、体重、血压

项目名称	检查结果	项目名称	检查结果
身高	176cm	体重	70kg
血压	111/63mmHg		

***小结:**

未见异常

操作员：赵婉如

检查日期：2025-03-20

检查医生：名燕凌

内科

项目名称	检查结果	项目名称	检查结果
心率	56 次/min	心律	齐
心脏杂音	无	心界	正常
肺部	正常	呼吸音	呼吸音清
啰音	未闻及	叩诊	叩诊呈清音
腹部触诊	腹部平软	发育	正常
肝胆	肋下未触及	脾脏	肋下未触及
双肾	无叩击痛	肠鸣音	正常
营养	良好	神经系统	正常
生理反射	生理反射存在	病理反射	病理反射未引出
颅神经	正常	运动功能	正常
深浅感觉	正常	既往史	无
其它	无异常发现		

***小结:**

心动过缓

操作员：名燕凌

检查日期：2025-03-20

检查医生：名燕凌

外科（男）

项目名称	检查结果	项目名称	检查结果
皮肤	正常	甲状腺	无肿大
脊椎	无畸形	浅表淋巴结	无肿大
肛门	拒检	前列腺	未检
泌尿外生殖器	正常	四肢关节	未见异常
腹股沟	未见异常	足背动脉	正常
紫绀	无	色素沉着	无
脱毛	无	脱色	无
浮肿	无	皮下结节	无
头颅	正常	颈部	正常
乳腺	正常	脊柱	正常
直肠	未检	皮肤黄疸	无
四肢	活动正常	其他	无

***小结：**

未见异常

操作员：谷岱清

检查日期：2025-03-20

检查医生：谷岱清

眼科

项目名称	检查结果	项目名称	检查结果
视力(左)	0.25	视力(右)	0.5
辨色力	正常	眼睑	正常
结膜	正常	泪器	正常
角膜	正常	虹膜	正常
瞳孔	正常	晶状体	正常
玻璃体	正常	眼底	未见异常

***小结：**

(1) 左眼视力下降

(2) 右眼视力下降

操作员：田野青

检查日期：2025-03-20

检查医生：田野青

耳鼻喉科

项目名称	检查结果	项目名称	检查结果
听力(左)	正常	听力(右)	正常
外耳道	正常	鼓膜	正常
鼻窦	正常	鼻中隔	正常
鼻腔	正常	扁桃体	无肿大
嗅觉	正常	咽喉	正常

*小结:

未见异常

操作员：裴文兴 检查日期:2025-03-20 检查医生：裴文兴

口腔科

项目名称	检查结果	项目名称	检查结果
唇颊	正常	齿	右上第二磨牙&牙齿缺失&右下第三磨牙&龅齿
齿龈	正常	牙周	牙结石Ⅲ度
舌腭	正常	腮腺	正常
颌下腺	正常	颞下颌关节	正常

*小结:

(1) 右上第二磨牙 牙齿缺失 右下第三磨牙 龅齿

(2) 牙周：牙结石

操作员：龚富生 检查日期:2025-03-20 检查医生：龚富生

检验报告

尿液分析+尿沉渣

项目名称	检查结果	单位	参考值	提示
白细胞尿	0	个/u1	0--13	
上皮细胞(EC)	0	/HP	0--28	
管型(CAST)	0	个/u1	0--1	
霉菌(尿)	0	/HP	0--0	
结晶	0	/HP	0--10	
透明度(CLA)	清亮			
胆红素(BIL)	-		阴性	
隐血(ERY)	-		阴性	
小圆上皮细胞(SRC)	0	个/u1	0--0	
维生素C	-		阴性	
异常红细胞	0	个/u1	0--3	
红细胞(正常)	0	个/u1	0--6	
鳞状上皮细胞	0	个/u1	0--0	
粘液丝	9	个/u1	0--0	↑
颜色(Colour)	淡黄色			
尿葡萄糖(GLU)	-		阴性	
酮体(KET)	-		阴性	
比重(SG)	1.020		1.003--1.030	
酸碱度(PH)	6.0		4.5--8.0	
尿蛋白质(PRO)	-		阴性	
尿胆原(URO)	-		阴性	
亚硝酸盐(NIT)	-		阴性	
红细胞(尿)(RBC)	0	个/u1	0--6	
尿白细胞(LEU)	-		阴性	

***小结：**

粘液丝偏高(9 /HP)

操作员：王小雪 检查日期:2025-03-20 检查医生:康建忠

血常规（五分类）

项目名称	检查结果	单位	参考值	提示
白细胞(WBC)	4.85	10 ⁹ /L	3.5--9.5	
淋巴细胞绝对值(LY#)	1.94	10 ⁹ /L	1.1--3.2	
淋巴细胞百分比(LY%)	40.2	%	20--50	
中性粒细胞绝对值(GR#)	2.20	10 ⁹ /L	1.8--6.3	
中性粒细胞百分比(GR%)	45.4	%	40--75	
嗜碱性粒细胞绝对值(BA#)	0.02	10 ⁹ /L	0--0.06	
嗜碱性粒细胞百分比(BA%)	0.3	%	0--1.0	
嗜酸性粒细胞绝对值(E0#)	0.38	10 ⁹ /L	0.02--0.52	
嗜酸性粒细胞百分比(E0%)	7.8	%	0.4--8.0	
血小板(PLT)	139	10 ⁹ /L	125--350	
血小板分布宽度(PDW)	16.4	%	15--17	
平均血小板体积(MPV)	9.7	f1	6.0--14.0	
血小板压积(PCT)	0.135	%	0.11--0.28	
红细胞(RBC)	5.47	10 ¹² /L	4.3--5.8	
血红蛋白	156	g/L	130--175	
红细胞压积(HCT)	48.6	%	40--50	
红细胞平均体积(MCV)	88.9	f1	82--100	
平均血红蛋白含量(MCH)	28.6	pg	27--34	
平均血红蛋白浓度(MCHC)	322	g/L	316--354	
单核细胞绝对值(MO#)	0.31	10 ⁹ /L	0.1--0.60	
单核细胞百分比(MO%)	6.3	%	3--10	
红细胞分布宽度标准差(RDW-SD)	45.5	f1	35--56	
红细胞分布宽度变异系数(RDW-CV)	13.6	%	10.6--16.6	

大血小板比率	23.8	%	11--45	
大血小板数目	33	10 ⁹ /L	30--90	
未成熟粒细胞数目	0.00	10 ⁹ /L	0--999	
未成熟粒细胞百分比	0.0	%	0--100	
有核红细胞数目	0.000	10 ⁹ /L	0--9999	
有核红细胞百分比	0.00	/100WBC	0--9999	

***小结:**

未见异常

操作员：王小雪 检查日期:2025-03-20 检查医生:康建忠

血 HP 检测

项目名称	检查结果	单位	参考值	提示
幽门螺旋杆菌抗体检测	阴性 (-)		阴性 (-)	

***小结:**

未见异常

操作员：王小雪 检查日期:2025-03-20 检查医生:康建忠

肾功三项

项目名称	检查结果	单位	参考值	提示
肌酐(CREA)	62.60	umol/L	57--111	
尿酸(UA)	346.00	umol/L	200--420	
尿素测定(Urea)	4.58	mmol/L	3.6--9.5	

***小结:**

未见异常

操作员：祁佳佳 检查日期:2025-03-20 检查医生:康建忠

空腹血糖

项目名称	检查结果	单位	参考值	提示
葡萄糖(GLU)	4.18	mmol/L	3.89--6.1	

***小结:**

未见异常

操作员：祁佳佳 检查日期：2025-03-20 检查医生：康建忠

同型半胱氨酸

项目名称	检查结果	单位	参考值	提示
同型半胱氨酸	12.60	umol/L	0--20	

***小结：**

未见异常

操作员：祁佳佳 检查日期：2025-03-20 检查医生：康建忠

血脂四项

项目名称	检查结果	单位	参考值	提示
动脉硬化指数	1.13		1.31--3.19	↓
总胆固醇(CHOL)	6.33	mmol/L	2.59--5.2	↑
甘油三脂(TG)	1.05	mmol/L	0.7--1.7	
低密度脂蛋白(LDL)	2.63	mmol/L	0--4.13	
高密度脂蛋白(HDL)	2.32	mmol/L	0.77--1.55	↑

***小结：**

动脉硬化指数偏低(1.13) 总胆固醇(CHOL)偏高(6.33 mmol/L) 高密度脂蛋白(HDL)偏高(2.32 mmol/L)

操作员：祁佳佳 检查日期：2025-03-20 检查医生：康建忠

肝功能三项

项目名称	检查结果	单位	参考值	提示
γ-谷氨酰转肽酶(GGT)	29.0	U/L	10--60	
丙氨酸氨基转移酶(ALT)	19.00	U/L	9--50	
门冬氨酸氨基转移酶(AST)	17.00	U/L	15--40	
谷草比谷丙	0.89		0.4--2.5	

***小结：**

未见异常

操作员：祁佳佳 检查日期：2025-03-20 检查医生：康建忠

大同瑞慈康复医院 12导联心电图报告

冯加盛 男 72岁 体检号:436746

病床号:

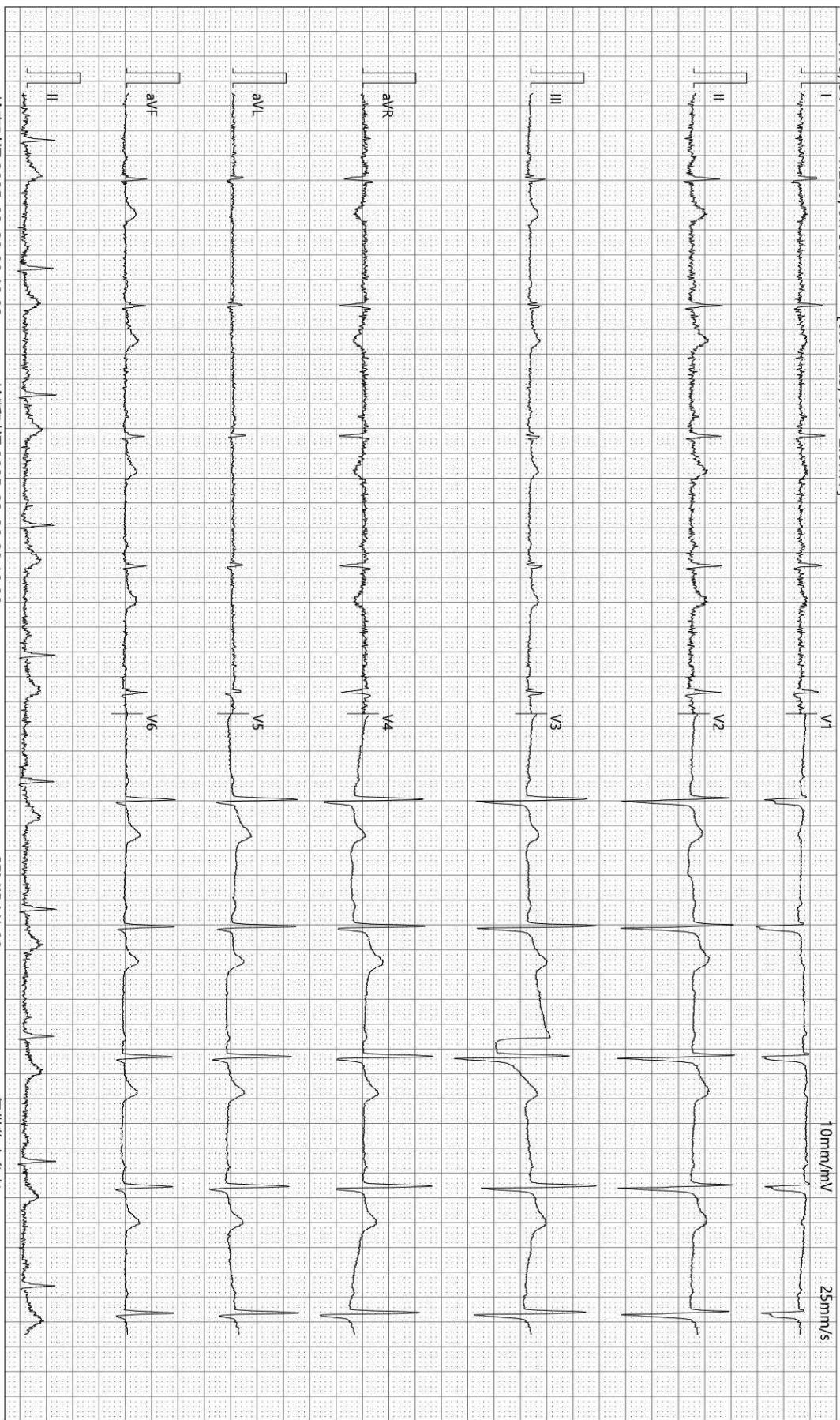
诊断结果:

窦性心动过缓

诊断医生:

张之生

HR : 58 ↓ bpm [60 ~ 100bpm]
 P : 131 ↑ ms [0 ~ 110ms]
 PR : 195ms [120 ~ 200ms]
 QRS : 91ms [60 ~ 100ms]
 QT/QTc : 412/407ms [320 ~ 440/0 ~ 450ms]
 P/QRS/T : 56/58/66deg. [0 ~ 75/-30 ~ 90/0 ~ 75deg]
 RV5/SV1 : 1.220/0.755mV [0.0 ~ 2.5/0.0 ~ 2.0mV]



检查时间:2025-03-20 08:12:03

诊断时间:2025-03-20 08:19:00

SEMIP V1 90

仅供临床参考

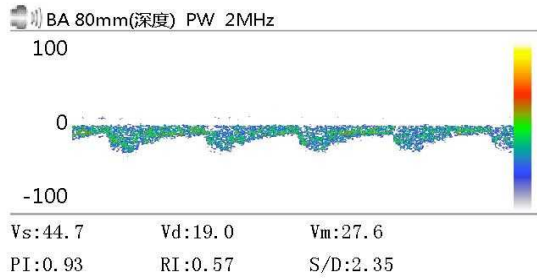
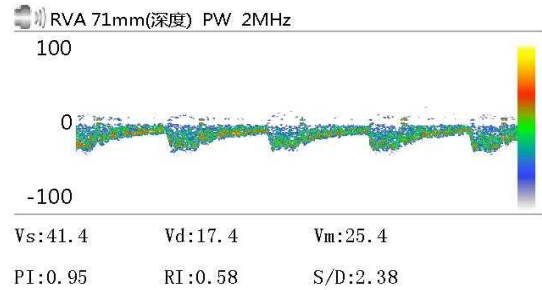
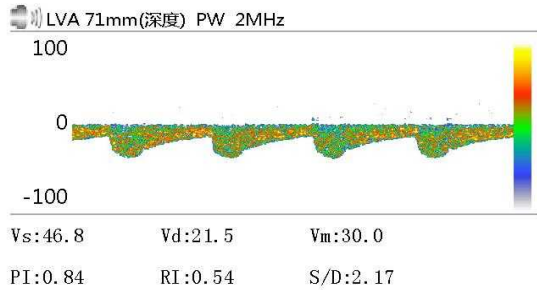
Text



大同瑞慈健康体检

颅内多普勒血流图 (TCD) 检查报告单

姓名: 冯加堂 性别: 男 年龄: 72 岁 检查号: 2307120661
 申请科室: 体检科 申请医师: 李菊蓉 检查类型: 颅内血管 床号:



Vs: Vd: Vm:
 PI: RI: S/D:

Vs: Vd: Vm:
 PI: RI: S/D:

Vs: Vd: Vm:
 PI: RI: S/D:

医生意见

结论: 右侧椎动脉及基底动脉血流速度减慢

李菊蓉

检查日期: 2025-03-20

本报告单仅提供临床参考

大同瑞慈健康体检

骨密度检测报告

患者信息

患者ID: 2307120661

姓名: 冯加堂

出生年月日: 1952-8-27

年龄: 72

性别: 男

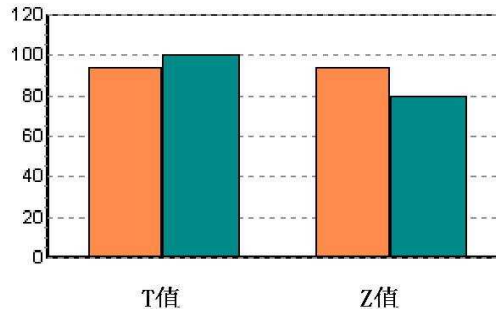
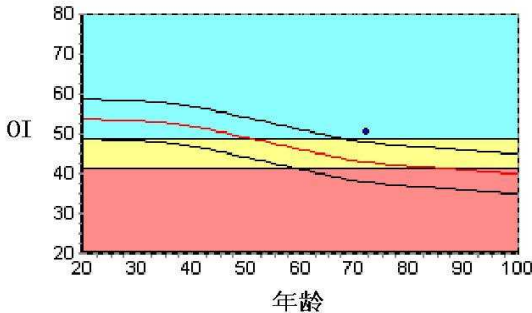
测定部位(右/左): 右

测定结果

测定日期: 2025-3-20

测试编号: 1/1

■ 受测者 ■ 平均值



数据库: Asia

OI: 50.5

SOS: 1354.0 m/s, BUA: 39.0

T值: -0.67

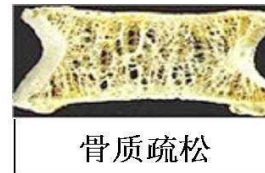
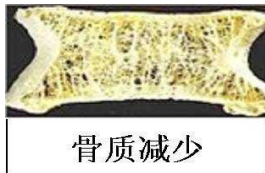
Z值: 1.53

成人比: 93.8 %

同龄比: 117.7 %

OPR: N/A %

结果分析



注解

以上结论仅供参考

科室:

医生签名:

医院地址 大同瑞慈健康体检

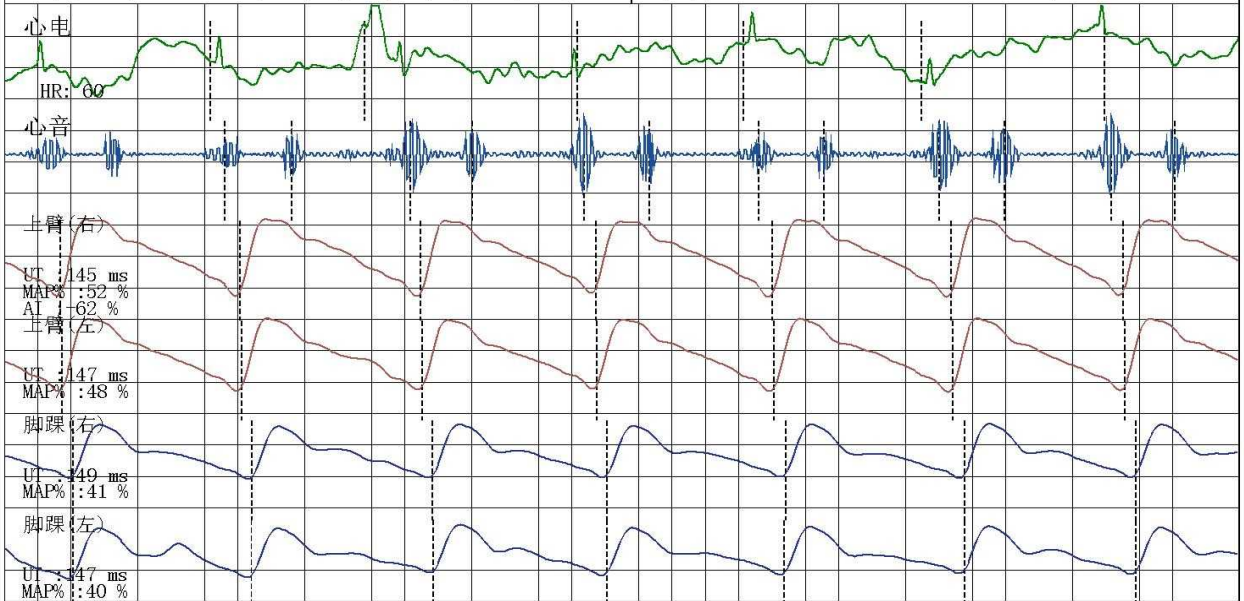
地址 大同市平城区魏都大道79号

联系电话 0352-2824444

操作者 名燕凌

大同瑞慈健康体检 动脉阻塞与僵硬度检测报告单

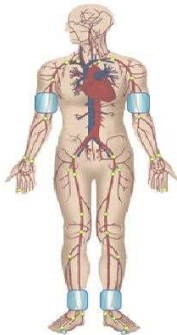
病历号: 2307120661 检查号: 2911
姓名: 冯加堂 性别: 男 年龄: 72 岁
身高: 170.0 cm 体重: 70.0 kg BMI: 24.2



四肢动脉血压值 (mmHg)

上臂(右)

SBP: 114
MBP: 89
DBP: 72
PP: 42



上臂(左)

SBP: 111
MBP: 86
DBP: 68
PP: 43

脚踝(右)

SBP: 148
MBP: 107
DBP: 67
PP: 81

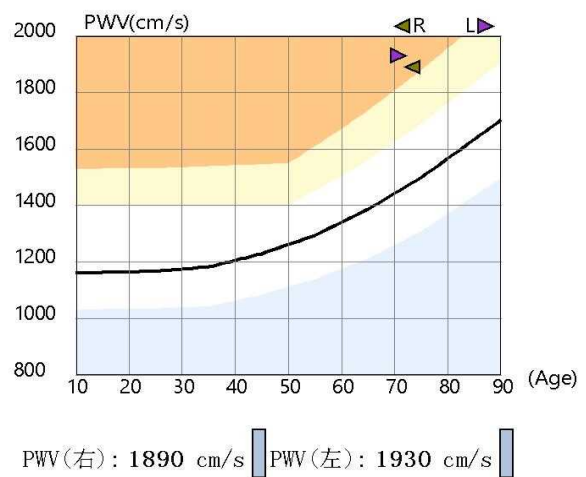
脚踝(左)

SBP: 146
MBP: 108
DBP: 76
PP: 70

动脉阻塞值

ABI (R): 1.30 ABI (L): 1.28
BAI (R): 0.77 BAI (L): 0.75

动脉硬化分析 (PWV) 图



检查所见

双侧上肢血压正常; 双侧上肢血压无明显差异; 双侧上肢脉压正常; 双侧下肢血压无明显差异; 双侧下肢脉压增大;
双侧下肢静态ABI在正常范围;
左侧baPWV增快; 右侧baPWV增快;
四肢动脉脉搏波形未见异常。

诊断所见

双侧下肢静态ABI未见异常;
双侧外周动脉僵硬度增高。

操作者: 邢秀彬

医师签名: 李桂珍

检查日期: 2025-03-20

地址: 大同市平城区魏都大道79号

高血压判断依据《中国高血压防治指南》(第三版)
ABI判断依据《2011年美国心脏协会/美国心脏病学学会周围动脉疾病指南》
电话:

Rich 大同瑞慈康复医院
超声诊断图文报告

流水号: 2307120661

超声号: 1813965

姓名: 冯加堂

年龄: 72 岁

性别: 男

检查设备: Vivid E95

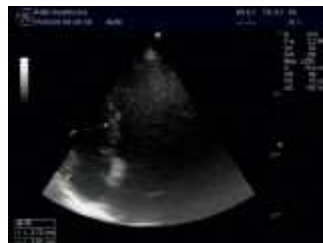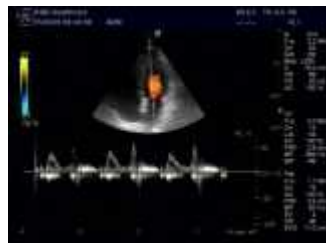体检号: 436746

申请医院: 本院

体检科室: 体检科

检查部位: 心脏彩超

经典图像:



影像所见:

超声测量 (单位: mm)

升主动脉内径 30 (32±3mm)

左房内径 34 (35mm)

室间隔 10 (8-11mm)

左室内径 49 (47±4mm)

左室后壁 10 (8-11mm)

EF63% (50-80%)

右室内径 27 (36±4mm)

右房内径 28 (36±4mm)

FS34% (28-41%)

主肺动脉内径 20 (23±3mm)

升主动脉内径正常, 心脏各腔室大小正常, 室间隔厚度正常, 左室壁未见明显节

段性运动异常, 各瓣膜及启闭功能未见明显异常, 舒张期二尖瓣口血流频谱 E/A<1, 心包腔未见积液。

影像诊断:

左室舒张功能减低

报告医师: 李菊蓉

检查日期: 2025-03-20

审核医师: 李菊蓉

报告日期: 2025-03-20



注: 本报告仅供临床医生参考!

地址: 大同市魏都大道 79 号。若有疑问, 请致电: 0352---2830580

Rich 大同瑞慈康复医院
超声诊断图文报告

流水号: 2307120661

超声号: 1813954

姓名: 冯加堂

年龄: 72岁

性别: 男

检查设备: Vivid E95

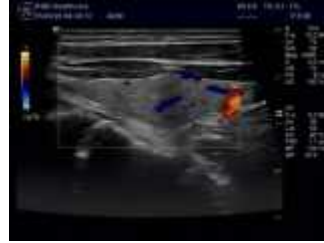
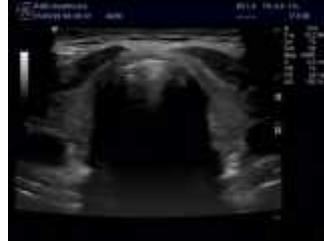体检号: 436746

申请医院: 本院

体检科室: 体检科

检查部位: 甲状腺彩超

经典图像:



影像所见:

甲状腺双侧叶形态正常, 包膜完整, 实质回声均匀, CDFI: 未见异常血流信号。
双侧颈部未见明显肿大淋巴结。

影像诊断:

甲状腺双侧叶未见异常

报告医师: 李菊蓉

检查日期: 2025-03-20

审核医师: 李菊蓉

报告日期: 2025-03-20



注: 本报告仅供临床医生参考!

地址: 大同市魏都大道 79 号。若有疑问, 请致电: 0352-2830580

Rich 大同瑞慈康复医院
超声诊断图文报告

流水号: 2307120661

超声号: 1813961

姓名: 冯加堂

年龄: 72岁

性别: 男

检查设备: Vivid E95

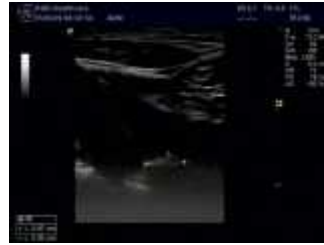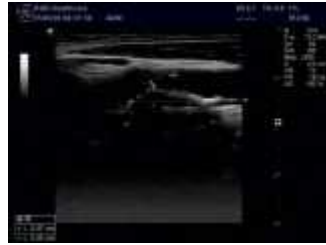体检号: 436746

申请医院: 本院

体检科室: 体检科

检查部位: 颈部血管彩超

经典图像:



影像所见:

左侧颈总动脉探及数个斑块, 较大的位于颈动脉后壁, 呈混合斑, 大小约 23.7*4.3mm, 右侧颈总动脉膨大处后壁探及强回声斑, 大小约 4.3*1.7mm, 右锁骨下动脉起始处探及混合回声斑, 大小约 9.7*3.3mm, 双侧颈内、颈外动脉起始段内中膜不增厚, 内壁欠光滑, 管壁未见明确强回声斑。CDFI: 血流充盈好。PW: 频谱形态正常。 双侧椎动脉走行正常, 椎动脉内径正常, 管壁不厚, 管腔内为无回声, CDFI: 血流充盈好。PW: 频谱正常。

影像诊断:

1. 左侧颈总动脉多发斑块形成
2. 右侧颈总动脉膨大处硬斑形成
3. 右锁骨下动脉起始处混合斑形成

报告医师: 李菊蓉

检查日期: 2025-03-20

审核医师: 李菊蓉

报告日期: 2025-03-20



注: 本报告仅供临床医生参考!

地址: 大同市魏都大道 79 号。若有疑问, 请致电: 0352---2830580

Rich 大同瑞慈康复医院
超声诊断图文报告

流水号: 2307120661

超声号: 1813969

姓名: 冯加堂

年龄: 72岁

性别: 男

检查设备: Vivid E95

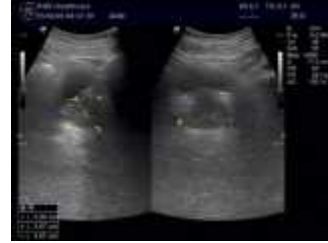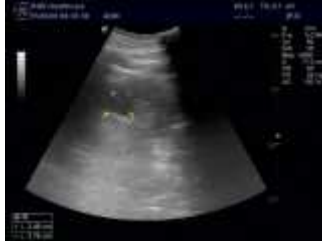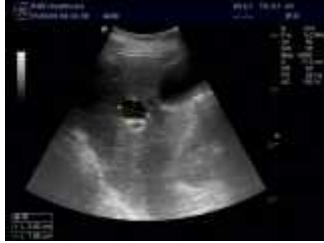体检号: 436746

申请医院: 本院

体检科室: 体检科

检查部位: 全腹彩超

经典图像:



影像所见:

肝脏大小形态正常,包膜光滑完整,肝内探及囊性结节,大小约 2.6*2.0mm,边界清,余实质回声均匀,肝内管道系统走行清晰,门静脉及肝内胆管不扩张。

胆囊大小形态正常,壁不厚、光滑,囊内透声好,肝外胆管不扩张。

胰腺大小形态正常,实质回声均匀,主胰管不扩张。

脾脏大小形态正常,实质回声均匀,脾门静脉不宽。

双肾大小形态正常,皮髓质分界清晰,左肾探及囊性结节,大小约 2.8*2.5cm,边界清,双肾集合系统未见分离,双侧输尿管未见扩张。

膀胱充盈欠佳。

前列腺形态饱满,体积增大,大小约 4.6*3.3*3.7cm,实质回声欠均匀,内探及数个强回声斑,大者直径约 0.4cm。

影像诊断:

1. 肝囊肿
2. 左肾囊肿
3. 前列腺增生伴多发钙化斑

报告医师: 李菊蓉

检查日期: 2025-03-20

审核医师: 李菊蓉

报告日期: 2025-03-20



注: 本报告仅供临床医生参考!

地址: 大同市魏都大道 79 号。若有疑问,请致电: 0352---2830580

ID 号: 2307120661

影像号: CT20250319136

姓名: 冯加堂

年龄: 72 岁

性别: 男

检查设备: 西门子量子双源 CT

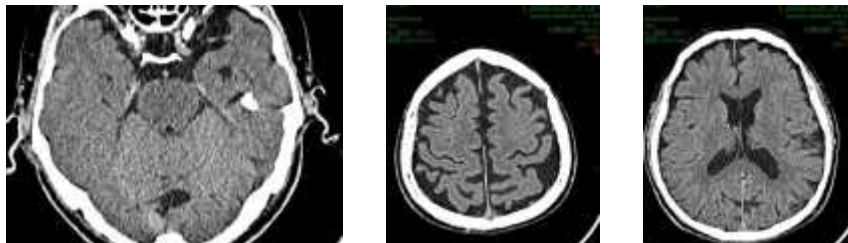
体检号: 436746

申请医院: 本院

体检科室: 体检科

检查部位: CT 检查

经典图像:



影像所见:

颅脑结构双侧对称, 左侧颞极蛛网膜囊状扩张, 截面约 2*1.5cm。脑实质内未见异常密度。中线结构居中。脑沟、裂、池及脑室系统等未见异常。

影像诊断:

左侧颞极蛛网膜囊状扩张。

报告医师: 剧艳军

检查日期: 2025-03-21

审核医师: 剧艳军

报告日期: 2025-03-21