



2307120645

大同瑞慈健康体检

报 告 册

体检编号	436733	工号	143
姓名	王剑秋		
性别	男	年龄	50岁
单位	大同市税务局		
部门	大同市税务局		
联系电话	13934261838		
体检日期	2024-05-20		

尊敬的王剑秋先生您好！

首先，瑞慈健康体检全体员工欢迎您的光临，并对您的信任表示衷心的感谢！

您于 2024-05-20 （体检编号：436733）完成健康检查，本机构的各科医生已根据您的体检项目及结果，汇总成此份健康体检报告，并经总检医生审核。据此提出对您健康状况的综合分析及建议。

瑞慈健康体检倡导“大健康、大康复”，提出“健康是第一财富（Rich）”的人文理念。希望您仔细阅读并妥善地保管此份健康体检报告，并认真关注报告中的提示与建议，若您对报告内容有任何疑问，可直接与瑞慈健康体检客服部联系，进一步咨询。

健康体检咨询电话：**0352-2824444**

客户服务咨询电话：**0352-2830597**

400-6112995

瑞慈健康体检报告由下列内容组成：

第一部分：主检报告

第二部分：分科分项结果

第三部分：检验报告

第四部分：附表

主检报告

检查综述

- 【肾功三项】 尿酸(UA)偏高(436.00 umol/L) 尿素测定(Urea)偏高(9.40 mmol/L)
- 【尿液分析+尿沉渣】 白细胞尿偏高(14 个/u1) 鳞状上皮细胞偏高(20 /HP) 粘液丝偏高(9 /HP)
- 【CT检查】 脑白质脱髓鞘性缺血改变，额顶叶皮层下半卵圆中心、放射冠区多发缺血灶，部分梗塞灶形成。 两侧基底节腔隙灶
- 【心电图】 1. 窦性心动过缓
- 【心脏彩超】 1. 二尖瓣钙化斑伴少量返流 2. 三尖瓣少量返流 3. 左心室舒张功能减低
- 【甲状腺彩超】 甲状腺右侧叶多发结节 TI-RADS 2-3级
- 【颈部血管彩超】 1. 双侧颈总动脉粥样斑块形成伴右侧内中膜局部增厚 2. 右锁骨下动脉、右侧颈外动脉粥样斑块形成 3. 右侧椎动脉细窄 流速减低
- 【骨密度检查】 骨质疏松
- 【动脉硬化检测】 双侧下肢静态ABI未见异常； 双侧外周动脉僵硬度增高。

医生建议

【尿酸(UA)偏高】：

- 尿酸(UA)是体内嘌呤代谢的最终产物。食物中的核酸分解生成嘌呤，体内组织中的核酸分解成嘌呤核苷，嘌呤和嘌呤核苷经过分解脱氨及氧化作用生成尿酸(UA)。
- 大部分的尿酸由肾脏排出，其余在肝脏分解破坏或随胆汁排泄。肾脏在排泄尿酸过程中，由肾小球滤出尿酸，若肾功能不好的人，排泄功能差，尿中排出的尿酸少了，血尿酸就会增高。
- 常见于肾脏疾病(如急性慢性肾炎、肾结核、肾积水晚期等)；还可见于长期吃高嘌呤食物，如动物内脏、海鲜、贝类等，这种情况下，若不控制饮食，导致嘌呤长期偏高，即使肾功能正常，也会受高浓度尿酸的影响。
- 另外，需要警惕的是，若尿酸长期偏高，会由尿酸盐结晶沉积引起痛风性关节炎、慢性间质性肾炎，血尿酸增高是诊断痛风的主要依据。
- 应避免食用含嘌呤高的食物，如各种动物内脏、豆制品、海鲜等，不要喝酒，尤其是啤酒。忌酸性食物，忌醋，多喝水，每日尿量在2公升以上，碱化尿液。
- 必要时在肾内科医生指导下进行降尿酸治疗，定期复查。

【尿素测定(Urea)偏高】：

- 建议内科进一步复查。

【鳞状上皮细胞偏高】：

- 在生理情况下，机体正常的新陈代谢都会引起鳞状上皮细胞的脱离，这是一种正常的机体现象。如果长时间出现鳞状上皮细胞偏高的现象时，则有可能是尿路感染、泌尿系统结石等因素导致，应及时往泌尿外科进一步诊断治疗。

【粘液丝偏高】：

- 尿常规中粘液丝是由尿路中细胞分泌出来的，在有尿路感染时分泌会明显增多，且伴有炎症细胞的出现。

(2) 粘液丝偏高，可分为生理性偏高和病理性偏高两种，生理性偏高一般是由于喝水较少导致的尿液浓缩，一般在喝水后就能达到稀释的效果。

(3) 病理性的粘液丝偏高是由于泌尿系炎症或者是前列腺炎导致的，需要注意观察，多喝水，同时有白细胞等炎症细胞增多时，应及时服用抗感染药物治疗。如果仅有粘液丝的增多而没有白细胞等炎症细胞增多时，尿路有炎症的可能性不大。

(4) 建议平时饮食注意清淡，多喝水，少吃油腻和辛辣的食物，要注意个人清洁卫生，勤洗阴部，注意休息。

【白细胞尿偏高】：

(1) 白细胞尿偏高，一般提示为泌尿系感染，白细胞数目跟感染的程度相关，细菌感染的程度越重，白细胞数目增加的越高。建议往泌尿外科诊断治疗。

【腔隙灶】：

(1) 腔隙性脑梗死又称腔隙性脑梗塞，简称为腔梗，是指大脑半球或脑干深部的小穿通动脉，在长期高血压的基础上，血管壁发生病变，导致管腔闭塞，形成小的梗死灶。病程较长的陈旧性腔隙性脑梗死也可称为腔隙灶。

(2) 常见的发病部位有壳核、尾状核、内囊、丘脑及脑桥、少数位于放射冠及脑室管膜下区。由于深穿支动脉供血范围有限，所以单一支的阻塞只引起很小范围脑组织的缺血坏死，即形成所谓的腔隙。

(3) 腔隙性脑梗死为直径 0.2~15 毫米的囊性病灶，呈多发性，小梗死灶仅稍大于血管管径。坏死组织被吸收后，可残留小囊腔。腔隙性脑梗死是脑梗死的一种。只是因为发生闭塞的血管较小，如穿支动脉，限于其较小的供血区，病灶较小，所以一般危害较小。

(4) 高血压在腔隙性脑梗死患者的发病率为 45%~90%。长期高血压造成脑内小动脉血管壁变性，使得管腔变窄，在某种血流动力学因素或血液成分变化的诱因下发生小动脉的闭塞。

(5) 腔隙性脑梗死最常见的原因是高血压动脉硬化，尤其是慢性高血压超 160/95mmHg 时。且舒张压升高对本病的影响作用更明显。

(6) 一般症状有头晕头痛、肢体麻木、眩晕、记忆力减退、反应迟钝、抽搐、痴呆，无意识障碍，精神症状少见。主要临床体征为舌僵、说话速度减慢，语调语音变化，轻度的中枢性面瘫，偏侧肢体轻瘫或感觉障碍，部分锥体束征阳性，而共济失调少见。

(7) 但是，并不是所有发生的腔隙都会产生症状，只有那些累及重要神经通路或神经结构的腔隙才会有表现，否则也可以没有任何症状。

(8) 首先高血压患者应将血压控制在一个合理水平，积极治疗短暂性脑缺血发作。日常生活中保持平和的心态，许多脑梗死的发作，都与情绪激动有关。养成良好的生活习惯，进行适度的体育活动。

(9) 避免不良嗜好如吸烟、酗酒、暴饮、暴食。以低脂肪低热量，低盐饮食为主，保证足够优质的蛋白质、维生素、纤维素及微量元素。饮食过饱不利于健康，禁食霉变食品、咸鱼、冷食品等。

(10) 中老年人特别是体弱多病者，要特别小心气温骤变，气压、温度的明显变化以及严寒和盛夏季节，应及时添减衣物，避免发病。

【脑白质脱髓鞘性缺血改变】：

(1) 建议神经内科诊断治疗。

【额顶叶皮层下半卵圆中心、放射冠区多发缺血灶，部分梗塞灶】：

(1) 建议神经内科诊断治疗。

【窦性心动过缓】：

(1) 可见于正常人、体力劳动者、运动员，无症状者一般不需治疗，可定期随访，跟踪观察。

(2) 如果有症状（胸闷、黑矇、晕厥等）请做动态心电图等相关检查，在医生指导下服用提升心率的药物如：心宝、红参等。如果每分钟心率低于 45 次伴有晕厥、胸闷等症状时，需安装心脏起搏器。请前往心内科进一步治疗，长期随访。

【二尖瓣钙化】：

(1) 建议心血管内科诊断治疗。

【三尖瓣少量返流】：

(1) 由于三尖瓣瓣膜轻微的改变而产生三尖瓣相对关闭不全。在很多人中，没有临床症状，只有在做心脏彩超时发现。一般不需要治疗，建议定期复查，必要时心内科结合临床考虑。

【左心室舒张功能减低】：

(1) 左心室舒张功能是指心肌弹性减低，心脏泵血功能减退。其引起原因，一是随着年龄的增长，心肌组织退行性变。其二是由于冠心病、高血压等慢性心肌病变。一般来说没有原发病变及年龄偏大的人员又无症状，不需要特殊处理，建议心内科结合临床考虑。

【甲状腺右侧叶多发结节】：

(1) 甲状腺结节是一种常见的甲状腺疾病，很多甲状腺疾病可表现为结节，如可由甲状腺退行性变、炎症、自身免疫性及新生物等多种病变所致。甲状腺结节在各个年龄段的男女人群中均可见到，但中年女性中较多。
(2) 甲状腺结节分良性和恶性两大类，良性的占绝大多数，恶性者不足 1%，判断甲状腺结节的良恶主要依靠病史、体格检查、放射性核素扫描、穿刺细胞学检查。
(3) 建议往外科就诊，进一步检查，明确诊断，结合临床诊治并定期复查。

【右侧椎动脉细窄】：

(1) 建议心血管内科定期复查。

【右侧颈外动脉粥样斑块形成】：

(1) 建议心血管内科诊断治疗。

【双侧颈总动脉粥样斑块形成】：

(1) 建议心血管内科诊断治疗。

【骨质疏松】：

(1) 骨质疏松症是以骨组织显微结构受损，骨矿成分和骨基质等比例地不断减少，骨质变薄，骨小梁数量减少，骨脆性增加和骨折危险度升高的一种全身骨代谢障碍的疾病。
(2) 骨质疏松症是一个全球性的健康问题，世界卫生组织已将其确定为继心血管疾病之后的第二大威胁人类健康的主要疾病，但目前还没有安全有效的根治方法。
(3) 骨质疏松症分为原发性、继发性两大类。原发性骨质疏松症又分为绝经后骨质疏松症（I 型）、老年性骨质疏松症（II 型）和特发性骨质疏松症（包括青少年型）三种。
(4) 绝经后骨质疏松症一般发生在妇女绝经后 5-10 年内，其发病因素主要是雌激素缺乏，骨吸收破坏有所增加，主要受影响的是松质骨，因此以椎体骨折和前臂骨折为多见。
(5) 老年性骨质疏松症一般指老年人 70 岁后发生的骨质疏松，其发病因素是随着年龄增加性激素减少外，还有肾功能生理性减退，皮质骨和松质骨两者都受影响，因此除了椎体和前臂骨折外，还容易有股骨上端部位的骨折。
(6) 特发性骨质疏松症主要在发生身体健康、青春发育前的青少年及儿童，发病年龄 2-16 岁，其病因尚不明确。
(7) 继发型骨质疏松症是由于某些疾病（如糖尿病、甲状旁腺功能亢进、类风湿性关节炎、胃肠大部切除术后、白血病等）、药物（如糖皮质激素、免疫抑制剂、抗癌药、甲状腺激素、抗惊厥药等）、营养和活动异常造成的。
(8) 检测骨质疏松症主要通过骨密度检测来确诊。临床上常用双能 X 线骨密度测量作为测量骨质流失的一种方法，其测量骨密度主要是在脊柱、髋关节等部位；跟骨的定量超声也可用于普通筛查，其方法费用低、便携且无电离辐射。
(9) 日常饮食增加钙的补充，多食富含钙质的食物（如海产品、牛奶、豆腐、豆浆等），多吃绿色蔬菜，忌食辛辣、过咸、过甜等刺激性食物。不吸烟、少饮酒、少喝浓咖啡、浓茶和碳酸饮料，适量摄入蛋白质。严重者可选用药物治疗（如钙尔奇 D、骨化三醇等）。经常晒太阳或补充维生素 D。

(10)适当的运动锻炼有助于预防骨质疏松。中年时期运动可对机体产生多方面的益处，而老年时期运动不仅可减缓骨量的丢失，还可以改善机体的各项生理功能，提高生活质量。推荐走路、慢跑、跳舞、骑车、球类等运动，每次运动时间控制在 20-30 分钟，每周 3-5 次。

(11)定期复查骨密度，每年做一次骨密度的检测。

【外周动脉僵硬度增高】：

(1)动脉硬化是全身性粥样硬化在肢体局部表现，是全身性动脉内膜及其中膜呈退行性、增生性改变，使血管壁变硬缩小，失去弹性，从而继发血栓形成致使远端血流量进行性减少或中断。

(2)要均衡饮食，要防止其他疾病引起的动脉粥样硬化，如糖尿病、肥胖、高血压。少吃含油脂和胆固醇多的食品，减少盐的摄入，多吃富含高密度脂蛋白的鱼类、海鲜。戒烟限酒，控制体重，保持良好的心态。通过适量的运动，可以明显改善动脉粥样硬化。必要时内科咨询及诊治。

汇总医生： 丁昊炜

主检日期： 2024-05-22

主检医生：

分科结果

检验报告

尿液分析+尿沉渣

项目名称	检查结果	单位	参考值	提示
白细胞尿	14	个/ul	0--13	↑
上皮细胞(EC)	20	/HP	0--28	
管型(CAST)	0	个/ul	0--1	
霉菌(尿)	0	/HP	0--0	
结晶	0	/HP	0--10	
透明度(CLA)	清亮			
胆红素(BIL)	-		阴性	
隐血(ERY)	-		阴性	
小圆上皮细胞(SRC)	0	个/ul	0--0	
维生素C	-		阴性	
异常红细胞	0	个/ul	0--3	
红细胞(正常)	3	个/ul	0--6	
鳞状上皮细胞	20	个/ul	0--0	↑
粘液丝	9	个/ul	0--0	↑
颜色(Colour)	淡黄色			
尿葡萄糖(GLU)	-		阴性	
酮体(KET)	-		阴性	
比重(SG)	1.015		1.003--1.030	
酸碱度(PH)	6.0		4.5--8.0	
尿蛋白质(PRO)	-		阴性	
尿胆原(URO)	-		阴性	
亚硝酸盐(NIT)	-		阴性	
红细胞(尿)(RBC)	3	个/ul	0--6	
尿白细胞(LEU)	-		阴性	

*小结:

白细胞尿偏高(14 个/ul) 鳞状上皮细胞偏高(20 /HP) 粘液丝偏高(9 /HP)

操作员：赵伟 检查日期:2024-05-20 检查医生:陈建国

血常规（五分类）

项目名称	检查结果	单位	参考值	提示
白细胞(WBC)	4.06	10 ⁹ /L	3.5--9.5	
淋巴细胞绝对值(LY#)	1.49	10 ⁹ /L	1.1--3.2	
淋巴细胞百分比(LY%)	36.6	%	20--50	
中性粒细胞绝对值(GR#)	2.31	10 ⁹ /L	1.8--6.3	
中性粒细胞百分比(GR%)	56.8	%	40--75	
嗜碱性粒细胞绝对值(BA#)	0.03	10 ⁹ /L	0--0.06	
嗜碱性粒细胞百分比(BA%)	0.8	%	0--1.0	
嗜酸性粒细胞绝对值(EO#)	0.04	10 ⁹ /L	0.02--0.52	
嗜酸性粒细胞百分比(EO%)	1.1	%	0.4--8.0	
血小板(PLT)	223	10 ⁹ /L	125--350	
血小板分布宽度(PDW)	15.9	%	15--17	
平均血小板体积(MPV)	10.2	fl	6.0--14.0	
血小板压积(PCT)	0.227	%	0.11--0.28	
红细胞(RBC)	4.31	10 ¹² /L	4.3--5.8	
血红蛋白	137	g/L	130--175	
红细胞压积(HCT)	41.2	%	40--50	
红细胞平均体积(MCV)	95.6	fl	82--100	
平均血红蛋白含量(MCH)	31.8	pg	27--34	
平均血红蛋白浓度(MCHC)	333	g/L	316--354	
单核细胞绝对值(MO#)	0.19	10 ⁹ /L	0.1--0.60	
单核细胞百分比(MO%)	4.7	%	3--10	
红细胞分布宽度标准差	46.1	fl	35--56	

(RDW-SD)				
红细胞分布宽度变异系数 (RDW-CV)	12.9	%	10.6--16.6	
大血小板比率	26.1	%	11--45	
大血小板数目	58	10 ⁹ /L	30--90	
未成熟粒细胞数目	0.01	10 ⁹ /L	0--999	
未成熟粒细胞百分比	0.2	%	0--100	
有核红细胞数目	0.000	10 ⁹ /L	0--9999	
有核红细胞百分比	0.00	/100WBC	0--9999	

***小结:**

未见异常

操作员：王文静 检查日期:2024-05-20 检查医生:陈建国

血 HP 检测

项目名称	检查结果	单位	参考值	提示
幽门螺旋杆菌抗体检测	阴性 (-)		阴性 (-)	

***小结:**

未见异常

操作员：黄璐瑶 检查日期:2024-05-20 检查医生:陈建国

肾功三项

项目名称	检查结果	单位	参考值	提示
肌酐(CREA)	83.00	umol/L	57--97	
尿酸(UA)	436.00	umol/L	200--420	↑
尿素测定 (Urea)	9.40	mmol/L	3.1--8.0	↑

***小结:**

尿酸(UA)偏高(436.00 umol/L) 尿素测定 (Urea) 偏高(9.40 mmol/L)

操作员：梁可欣 检查日期:2024-05-20 检查医生:陈建国

空腹血糖

项目名称	检查结果	单位	参考值	提示
葡萄糖(GLU)	5.08	mmol/L	3.89--6.1	

***小结:**

未见异常

操作员：梁可欣 检查日期:2024-05-20 检查医生:陈建国

同型半胱氨酸

项目名称	检查结果	单位	参考值	提示
同型半胱氨酸	5.01	umol/L	0--15	

***小结:**

未见异常

操作员：梁可欣 检查日期:2024-05-20 检查医生:陈建国

血脂四项

项目名称	检查结果	单位	参考值	提示
动脉硬化指数	1.61		1.31--3.19	
总胆固醇(CHOL)	3.24	mmol/L	2.59--5.2	
甘油三脂(TG)	1.63	mmol/L	0.7--1.7	
低密度脂蛋白(LDL)	1.75	mmol/L	0--4.13	
高密度脂蛋白(HDL)	1.09	mmol/L	0.77--1.55	

***小结:**

未见异常

操作员：梁可欣 检查日期:2024-05-20 检查医生:陈建国

肝功能三项

项目名称	检查结果	单位	参考值	提示
------	------	----	-----	----

γ-谷氨酰转肽酶(GGT)	17.0	U/L	10--60	
丙氨酸氨基转移酶(ALT)	31.00	U/L	9--50	
门冬氨酸氨基转移酶(AST)	28.00	U/L	15--40	
谷草比谷丙	0.90		0.4--2.5	

***小结:**

未见异常

操作员：梁可欣 检查日期:2024-05-20 检查医生:陈建国

大同瑞慈康复医院 12导联心电图报告

王剑秋 男 50岁 体检号:436733

病床号:

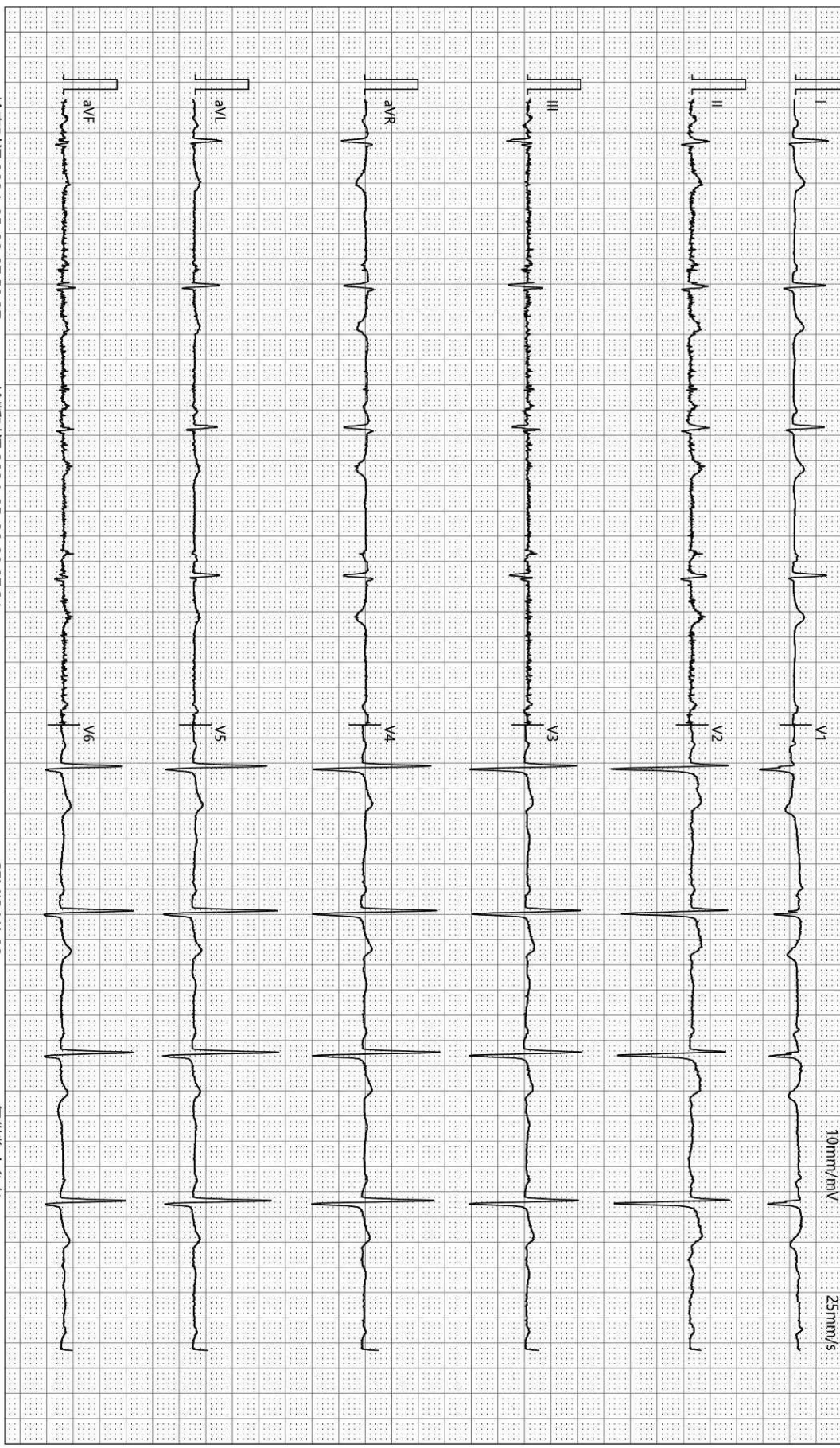
诊断结果:

窦性心动过缓

诊断医生:

张生 陶志娟

HR	: 51 ↓ bpm	[60 ~ 100bpm]
P	: 125 ↑ ms	[0 ~ 110ms]
PR	: 193ms	[120 ~ 200ms]
QRS	: 88ms	[60 ~ 100ms]
QT/QTc	: 446/414ms	[320 ~ 440/0 ~ 450ms]
P/QRS/T	: 18/-1/34deg.	[0 ~ 75/-30 ~ 90/0 ~ 75deg]
RV5/SV1	: 1.494/0.537mV	[0.0 ~ 2.5/0.0 ~ 2.0mV]



检查时间:2024-05-20 07:59:37

诊断时间:2024-05-20 08:07:31

SEMIP V1 90

仅供临床参考

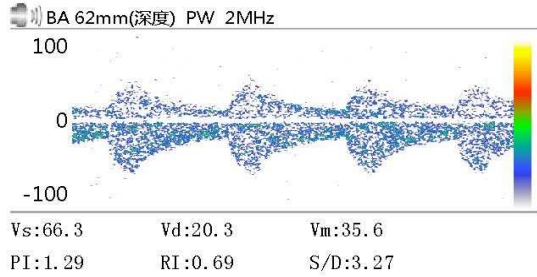
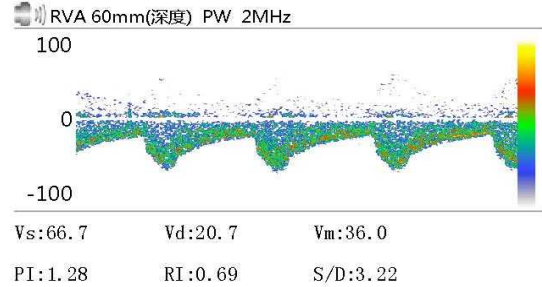
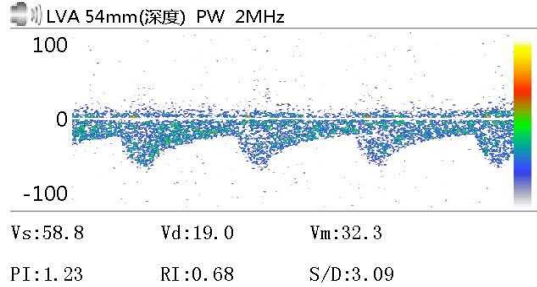
Text



大同瑞慈健康体检

颅内多普勒血流图 (TCD) 检查报告单

姓名: 王剑秋 性别: 男 年龄: 50 岁 检查号: 2307120645
 申请科室: 体检科 申请医师: 李菊蓉 检查类型: 颅内血管 床号:



Vs: Vd: Vm:
 PI: RI: S/D:

Vs: Vd: Vm:
 PI: RI: S/D:

Vs: Vd: Vm:
 PI: RI: S/D:

医生意见

结论: 椎-基底动脉脑血管超声未见异常。

李菊蓉

检查日期: 2024-05-20

本报告单仅提供临床参考

大同瑞慈健康体检

骨密度检测报告

患者信息

患者ID: 2307120645

姓名: 王剑秋

出生年月日: 1973-8-1

年龄: 50

性别: 男

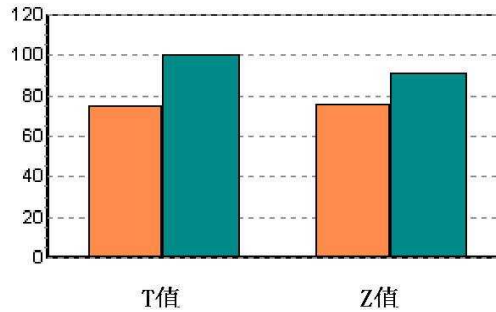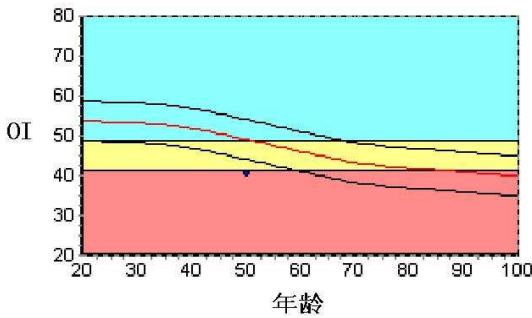
测定部位(右/左): 左

测定结果

测定日期: 2024-5-20

测试编号: 1/1

受测者 平均值



数据库: Asia

OI: 40.5

SOS: 1364.4 m/s, BUA: 13.8

T值: -2.67


Z值: -1.71

成人比: 75.2 %

同龄比: 82.5 %

OPR: N/A %

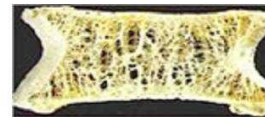
结果分析



正常



骨质减少



骨质疏松

注解

以上结论仅供参考

科室:

医生签名:

医院地址 大同瑞慈健康体检

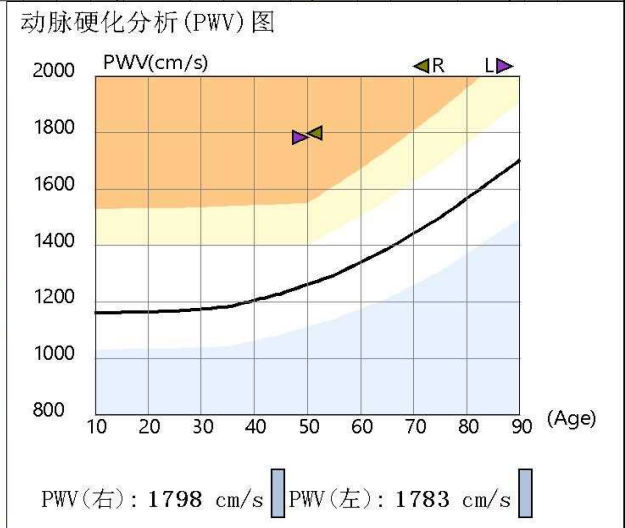
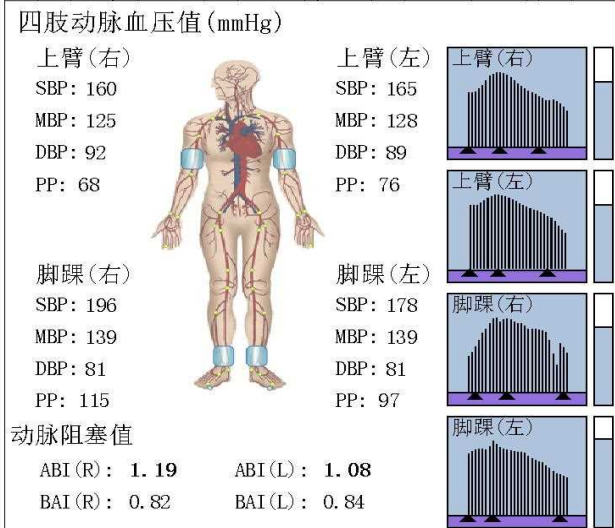
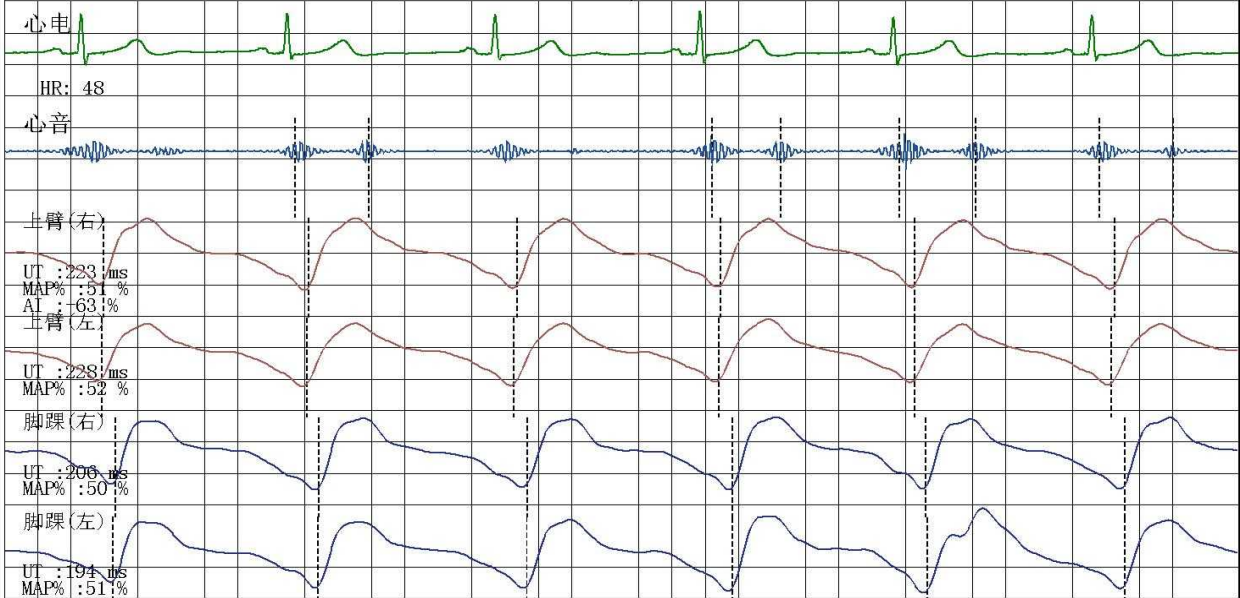地址 大同市平城区魏都大道79号

联系电话 0352-2824444

操作者 名燕凌

大同瑞慈健康体检 动脉阻塞与僵硬度检测报告单

病历号: 2307120645 检查号: 487
姓名: 王剑秋 性别: 男 年龄: 50 岁
身高: 160.0 cm 体重: 60.0 kg BMI: 23.4



检查所见

双侧上肢血压偏高; 双侧上肢血压无明显差异; 双侧上肢脉压增大; 双侧下肢血压无明显差异; 双侧下肢脉压增大;
 双侧下肢静态ABI在正常范围;
 左侧baPWV增快; 右侧baPWV增快;
 四肢动脉脉搏波形未见异常。

操作者: 邢秀彬

诊断所见

双侧下肢静态ABI未见异常;
 双侧外周动脉僵硬度增高。

医师签名: 李桂珍

检查日期: 2024-05-20

地址: 大同市平城区魏都大道79号

高血压判断依据《中国高血压防治指南》(第三版)
ABI判断依据《2011版美国心脏协会/美国心脏病学学会周围动脉疾病指南》
电话:

双源 CT 诊断图文报告

流水号: 2307120645

影像号: CT20240519074

姓名: 王剑秋

年龄: 50 岁

性别: 男

检查设备: 西门子量子双源 CT

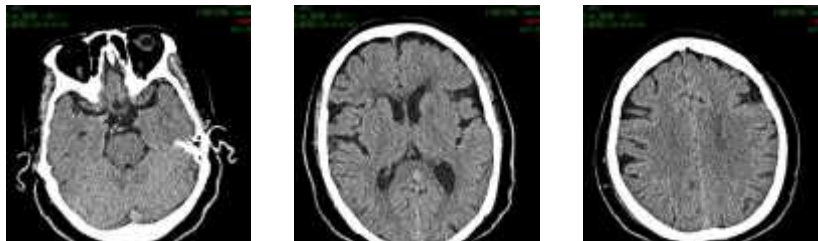体检号: 436733

申请医院: 本院

体检科室: 体检科

检查部位: CT 检查

经典图像:



影像所见:

额顶叶皮层下半卵圆中心、放射冠区、双侧基底节区均可见多发点片状低密度影, 边缘模糊, 基底节部分病灶密度接近脑脊液密度。侧脑室前后角旁可见对称性月晕状白质密度减低区, 边缘模糊。脑室未见扩大, 脑沟未见增宽, 脑中线结构居中。

影像诊断:

脑白质脱髓鞘性缺血改变,
额顶叶皮层下半卵圆中心、放射冠区多发缺血灶, 部分梗塞灶形成。
两侧基底节腔隙灶

报告医师: 剧艳军

检查日期: 2024-05-21

审核医师: 剧艳军

报告日期: 2024-05-21

超声诊断图文报告

流水号: 2307120645

影像号: 1573026

姓名: 王剑秋

年龄: 50 岁

性别: 男

检查设备: Vivid E95

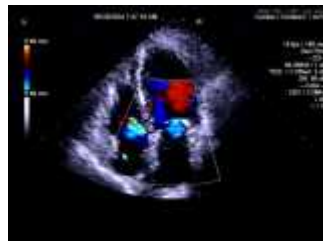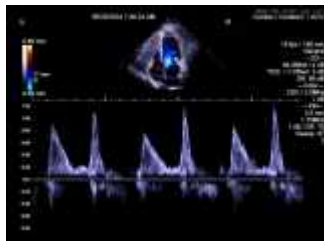
体检号: 436733

申请医院: 本院

体检科室: 体检科

检查部位: 心脏彩超

经典图像:



影像所见:

超声测量 (单位: mm)

升主动脉内径 30 (32±3mm)

左房内径 37 (38mm)

室间隔 10 (8-11mm)

左室内径 43 (47±4mm)

左室后壁 10 (8-11mm)

EF73% (50-80%)

右室内径 35 (36±4mm)

右房内径 36 (36±4mm)

FS42% (28-41%)

主肺动脉内径 21 (23±3mm)

升主动脉内径正常, 心脏各腔室大小正常, 室间隔厚度正常, 左室壁未见明显节段性运动异常, 二尖瓣后叶回声增强, 瓣叶可见大小约 1.3*0.5cm 强回声斑附着, 收缩期房侧可见少量返流信号, 三尖瓣回声正常, 收缩期房侧可见少量返流信号 V=2.3m/s, Pg=21.4mmHg, 余瓣膜及启闭功能未见明显异常, 舒张期二尖瓣口血流频谱 E/A<1, 心包腔未见积液。

影像诊断:

1. 二尖瓣钙化斑伴少量返流
2. 三尖瓣少量返流
3. 左心室舒张功能减低

报告医师: 李菊蓉

检查日期: 2024-05-20

审核医师: 李菊蓉

报告日期: 2024-05-20

超声诊断图文报告

流水号: 2307120645

影像号: 1573032

姓名: 王剑秋

年龄: 50 岁

性别: 男

检查设备: Vivid E95

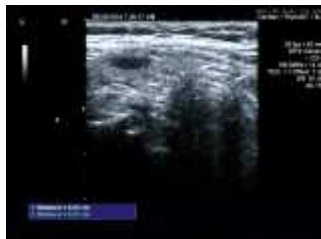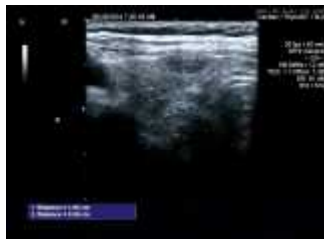体检号: 436733

申请医院: 本院

体检科室: 体检科

检查部位: 甲状腺彩超

经典图像:



影像所见:

甲状腺双侧叶形态正常, 包膜完整, 于右侧叶中下极探及大小约 1.0*0.4cm 囊实性结节, 形态规则, 边界清, 以实性为主, 另于右侧叶下极探及囊性结节, 大小约 0.2*0.2cm, 边界清, 后方回声增强, 余实质回声均匀, CDFI: 未见异常血流信号。

双侧颈部未见明显肿大淋巴结。

影像诊断:

甲状腺右侧叶多发结节 TI-RADS 2-3 级

报告医师: 李菊蓉

检查日期: 2024-05-20

审核医师: 李菊蓉

报告日期: 2024-05-20

超声诊断图文报告

流水号: 2307120645

影像号: 1573036

姓名: 王剑秋

年龄: 50 岁

性别: 男

检查设备: Vivid E95

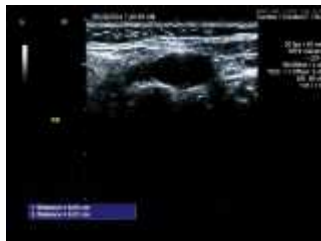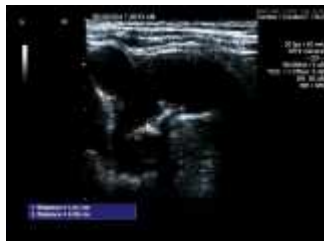体检号: 436733

申请医院: 本院

体检科室: 体检科

检查部位: 颈部血管彩超

经典图像:



影像所见:

右锁骨下动脉起始处探及数个混合回声斑, 大者约 14.1*3.8mm, 左侧颈总动脉膨大处后壁探及大小约 3.0*1.1mm 的强回声斑, 右侧颈总动脉膨大处内中膜局部增厚, 厚约 1.4mm, 右侧颈总动脉膨大处至颈外动脉探及混合回声斑, 大小约 9.3*2.7mm, 双侧颈内、左侧颈外动脉起始段内中膜不增厚, 内壁欠光滑。CDFI: 斑块处血流充盈缺损。PW: 频谱形态正常。

双侧椎动脉走行正常, 右侧椎动脉内径细窄, 左侧椎动脉内径正常, 管壁不厚, 管腔内为无回声, CDFI: 血流充盈好。

	内径 mm	流速 cm/s	RI
左侧椎动脉	3.5	65.4	0.55
右侧椎动脉	2.0	27.4	0.54

影像诊断:

1. 双侧颈总动脉粥样斑块形成伴右侧内中膜局部增厚
2. 右锁骨下动脉、右侧颈外动脉粥样斑块形成
3. 右侧椎动脉细窄 流速减低

报告医师: 李菊蓉

检查日期: 2024-05-20

审核医师: 李菊蓉

报告日期: 2024-05-20

超声诊断图文报告

流水号: 2307120645

影像号: 1573041

姓名: 王剑秋

年龄: 50 岁

性别: 男

检查设备: Vivid E95

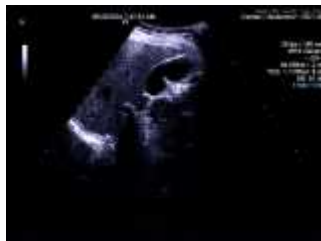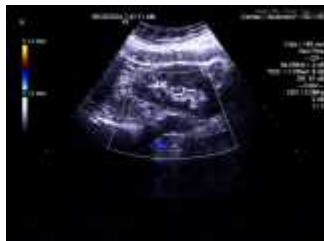体检号: 436733

申请医院: 本院

体检科室: 体检科

检查部位: 全腹彩超

经典图像:



影像所见:

肝脏大小形态正常, 包膜光滑完整, 实质回声均匀, 肝内管道系统走行清晰, 门静脉及肝内胆管不扩张。
胆囊大小形态正常, 壁不厚、光滑, 囊内透声好, 肝外胆管不扩张。
胰腺大小形态正常, 实质回声均匀, 主胰管不扩张。
脾脏大小形态正常, 实质回声均匀, 脾门静脉不宽。
双肾大小形态正常, 皮髓质分界清晰, 集合系统未见分离, 双侧输尿管未见扩张。
膀胱未充盈。

影像诊断:

肝、胆、脾、胰、双肾未见明显异常

报告医师: 李菊蓉

检查日期: 2024-05-20

审核医师: 李菊蓉

报告日期: 2024-05-20