



2307120613

大同瑞慈健康体检

报 告 册

体检编号	436702	工号	111
姓名	李昕		
性别	女	年龄	37岁
单位	大同市税务局		
部门	大同市税务局		
联系电话	18636258488		
体检日期	2025-05-13		

尊敬的李昕女士您好！

首先，瑞慈健康体检全体员工欢迎您的光临，并对您的信任表示衷心的感谢！

您于 2025-05-13 （体检编号：436702）完成健康检查，本机构的各科医生已根据您的体检项目及结果，汇总成此份健康体检报告，并经总检医生审核。据此提出对您健康状况的综合分析及建议。

瑞慈健康体检倡导“大健康、大康复”，提出“健康是第一财富（Rich）”的人文理念。希望您仔细阅读并妥善地保管此份健康体检报告，并认真关注报告中的提示与建议，若您对报告内容有任何疑问，可直接与瑞慈健康体检客服部联系，进一步咨询。

健康体检咨询电话：0352-2824444

客户服务咨询电话：0352-2830597

400-6112995

瑞慈健康体检报告由下列内容组成：

第一部分：主检报告

第二部分：分科分项结果

第三部分：检验报告

第四部分：附表

主检报告

检查综述

- 【眼科】 (1) 右眼视力下降
- 【耳鼻喉科】 (1) 鼻腔黏膜充血 鼻腔：粘膜水肿
- 【血常规（五分类）】 血小板压积(PCT)偏高(0.346%) 血红蛋白偏低(93 g/L) 红细胞压积(HCT)偏低(30.7%) 红细胞平均体积(MCV)偏低(72.1 f1) 平均血红蛋白含量(MCH)偏低(21.8 pg) 平均血红蛋白浓度(MCHC)偏低(302 g/L) 大血小板数目偏高($94 \times 10^9/L$)
- 【血 HP 检测】 幽门螺旋杆菌抗体检测阳性
- 【生殖道微生态】 上皮细胞(白带)++/HP G+杆菌++
- 【血脂四项】 总胆固醇(CHOL)偏高(5.66 mmol/L) 高密度脂蛋白(HDL)偏高(1.80 mmol/L)
- 【尿液分析+尿沉渣】 上皮细胞(EC)偏高(61 /HP) 鳞状上皮细胞偏高(61 /HP) 粘液丝偏高(1 /HP) 尿蛋白质(PRO)+-
- 【心电图】 1. 窦性心律不齐
- 【心脏彩超】 二尖瓣、三尖瓣少量返流
- 【乳腺彩超】 左侧乳腺结节 BI-RADS 3级
- 【全腹彩超】 1. 宫颈纳囊 2. 盆腔积液
- 【口腔科】 (1) 牙周：牙结石

医生建议

【右眼视力下降】：

(1) 视力下降是由角膜白斑或角膜炎、晶状体混浊、眼底疾病、屈光不正等原因引起，建议眼科诊断治疗。

【鼻腔黏膜充血】：

- 积极锻炼身体，治疗全身疾病。
- 戒除烟酒，避免刺激。
- 建议到耳鼻喉科就诊，选择恰当的治疗方法。

【鼻腔：粘膜水肿】：

(1) 建议耳鼻喉科诊断治疗。

【大血小板数目偏高】：

(1) 供内科结合临床参考。

【平均血红蛋白浓度(MCHC)偏低】：

(1) 建议内科咨询，定期复查。

【红细胞平均体积(MCV)偏低】：

(1) 供内科结合临床参考。

【红细胞压积(HCT)偏低】：

- 结合临床，内科咨询。
- 血液流动性增加，其降低的临床意义可能是由于体内水分较多，或有贫血，定期复查血常规，血液科随诊。

【血小板压积(PCT)偏高】：

(1)血小板压积是指外周血中血小板的容积占血液容积的百分比。血小板压积偏高，如果在血小板数目正常的情况下，可不考虑。如果血小板数目明显增高，建议往血液科进一步复查，以明确诊断。

【平均血红蛋白含量(MCH)偏低】：

(1)供内科结合临床参考。

【血红蛋白偏低】：

(1)血液科咨询，必要时治疗。
(2)复查血常规。

【幽门螺旋杆菌抗体检测阳性】：

(1)建议往消化内科进一步诊断治疗，定期复查。
(2)幽门螺杆菌(Hp)感染是慢性胃炎、消化性溃疡的主要病因，也是非贲门胃癌的一个明确致病因子。Hp在普通人中的感染率为35%—87%，在胃炎和胃溃疡患者中的感染率超过90%。
(3)建议以下4类人群在消化内科医生的指导下接受根除Hp的治疗：消化性溃疡患者，以及有并发症(消化道出血、穿孔等)或接受过胃部手术的患者、低度恶性的胃黏膜相关淋巴样组织淋巴瘤患者、萎缩性胃炎患者、一级亲属(父母、兄弟姐妹)中有胃癌患者的Hp感染者。
(4)幽门螺杆菌(Hp)主要通过“人—人”、“粪—口”传播，Hp感染在家庭内有明显的聚集现象。如父母若感染了Hp，其子女感染的机会要比一般家庭高得多。因此，若家庭成员中有Hp感染者，用餐时最好采用“分食制”。

【G+杆菌++】：

(1)阴道微生物学检查是用于提示除阴道的正常菌群之外，可致病的菌群类别判断，用于临床治疗指导。

【上皮细胞(白带)++/HP】：

(1)在生理情况下，阴道内的细胞新陈代谢会正常脱落，在取标本的时候会取到有脱落的上皮细胞，镜检时就会发现阳性，这属于正常的现象。如果同时阴道分泌物检查发现有病原菌感染的情况，建议往妇科进一步诊断治疗。

【总胆固醇(CHOL)偏高】：

(1)总胆固醇是脂质的主要成分之一，其数量受年龄、家族、性别、饮食、遗传等多种因素影响。总胆固醇对人体生长发育以及新陈代谢有重要的作用，正常值是2.59-5.20mmol/L。
(2)总胆固醇升高后，会增加类脂物质的堆积，会产生更多的血管斑块，进而增加心脑血管疾病的风险。大于5.21-5.69mmol/L是胆固醇的临界偏高，即使是一个完全健康的人，只要总胆固醇>7.2mmol/L或低密度脂蛋白>4.9mmol/L，未来发生心脑血管的风险就明显增高，应该马上治疗。
(3)总胆固醇升高根据病因可分为两大类：一是原发性，是由于遗传因素缺陷所致，另一种是继发性，可引起其升高的疾病主要有糖尿病、高血压、甲减、肝肾疾病等。
(4)降低总胆固醇的治疗中，原发性偏高应积极应用降脂药，曾经选择他汀类药物，胆固醇不能达标的，可联合用药(如依折麦布等)。
(5)如果总胆固醇偏高，且患者有糖尿病、高血压、甲减、肝肾疾病或者已经发生心脑血管疾病的人更应积极用药，控制降低疾病风险。
(6)戒烟，增强运动，采用低脂、低糖饮食，少食富含脂肪、胆固醇及饱和脂肪酸的食物，多进食蔬菜、水果、豆制品、粗粮、鱼和高纤维食品。
(7)必要时在医师指导下使用降脂药物治疗，并前往内分泌科复诊。

【高密度脂蛋白(HDL)偏高】：

(1)高密度脂蛋白(HDL)主要在肝脏合成，具有抗动脉粥样硬化的功能，是冠心病的保护因子。高密度脂蛋白(HDL)能将周围组织包括动脉壁内的胆固醇运转到肝脏进行代谢，是一种抗动脉粥样硬化的血浆脂蛋白。
(2)高密度脂蛋白(HDL)的含量与心血管的发病率和病变程度呈负相关，即高密度脂蛋白(HDL)减低，患冠心病的危险性增加；高密度脂蛋白(HDL)含量增高，患冠心病的危险性降低。

- (3) 高密度脂蛋白(HDL)对冠心病的临床诊断是一个重要的参考指标。它的升高是临床冠心病保护因子之一，并能防治和延缓动脉粥样硬化的发展。
- (4) 血清中高密度脂蛋白(HDL)的降低，预示着冠心病的出现。临床上常同时测定高密度脂蛋白(HDL)和血清总胆固醇，并根据它们的比值作为冠心病的信息指标。
- (5) 高密度脂蛋白(HDL)减少，主要见于冠心病、冠状动脉粥样硬化、高甘油三酯血症、慢性贫血、脑血管病、糖尿病、急慢性肝炎、肝硬化等疾病。
- (6) 戒烟，增强运动，采用低脂、低糖饮食，少食富含脂肪、胆固醇及饱和脂肪酸的食物，多进食蔬菜、水果、豆制品、粗粮、鱼和高纤维食品。
- (7) 建议当高密度脂蛋白(HDL)减少时，可参考其他相关指标，积极治疗基础性疾病，往内分泌科复诊。

【鳞状上皮细胞偏高】：

(1) 在生理情况下，机体正常的新陈代谢都会引起鳞状上皮细胞的脱离，这是一种正常的机体现象。如果长时间出现鳞状上皮细胞偏高的现象时，则有可能是尿路感染、泌尿系统结石等因素导致，应及时往泌尿外科进一步诊断治疗。

【粘液丝偏高】：

- (1) 尿常规中粘液丝是由尿路中细胞分泌出来的，在有尿路感染时分泌会明显增多，且伴有炎症细胞的出现。
- (2) 粘液丝偏高，可分为生理性偏高和病理性偏高两种，生理性偏高一般是由于喝水较少导致的尿液浓缩，一般在喝水后就能达到稀释的效果。
- (3) 病理性的粘液丝偏高是由于泌尿系炎症或者是前列腺炎导致的，需要注意观察，多喝水，同时有白细胞等炎症细胞增多时，应及时服用抗感染药物治疗。如果仅有粘液丝的增多而没有白细胞等炎症细胞增多时，尿路有炎症的可能性不大。
- (4) 建议平时饮食注意清淡，多喝水，少吃油腻和辛辣的食物，要注意个人清洁卫生，勤洗阴部，注意休息。

【上皮细胞(EC)偏高】：

- (1) 尿液中的上皮细胞主要包括肾小管上皮细胞、移行上皮细胞、鳞状上皮细胞。尿液中出现肾小管上皮细胞，多见于肾小管病变。移行上皮细胞提示相应部位的病变。
- (2) 在正常的尿液中可见少量的鳞状上皮细胞，如果鳞状上皮细胞大量增加，并伴有白细胞增多，则提示有炎症，女性患者则因排除阴道分泌物混入的位于阴道表层的扁平上皮细胞。

【尿蛋白质(PRO)+-】：

- (1) 建议专科复查，结合临床诊治。

【窦性心律不齐】：

- (1) 供内科临床参考，可见于正常人，无重要临床意义。
- (2) 见于正常人，是一种随呼吸节律而变化的正常心律。

【二尖瓣、三尖瓣少量返流】：

- (1) 由于二尖瓣瓣膜轻微的改变而产生二尖瓣相对关闭不全。在很多人中，没有临床症状，只有在做心脏彩超时发现。一般不需要治疗，建议定期复查，必要时心内科结合临床考虑。
- (2) 由于三尖瓣瓣膜轻微的改变而产生三尖瓣相对关闭不全。在很多人中，没有临床症状，只有在做心脏彩超时发现。一般不需要治疗，建议定期复查，必要时心内科结合临床考虑。

【左侧乳腺结节】：

- (1) 建议乳腺科诊断治疗。

【盆腔积液】：

- (1) 盆腔积液是一种表现，而不是一种疾病，可分为生理性积液和病理性积液两种。生理性积液见于部分正常女性在月经期或排卵期，含有少量的积液。病理性积液可在盆腔炎、附件炎和子宫内膜异位症等疾病下产生的。
- (2) 建议月经干净 3、4 天后复查，如复查仍提示积液或有腹部疼痛等不适症状，不排除盆腔炎症，建议妇科诊治。

【宫颈纳囊】：

- (1) 宫颈腺体囊肿又叫宫颈纳氏囊肿（可称‘纳囊’或‘那囊’），同宫颈糜烂、宫颈息肉一样，是慢性宫颈炎的一种表现。
- (2) 临床表现时可以看到宫颈表面突出多个大小不一的青白色囊泡（并非紫色），内含黏液，小的有米粒大，大的有玉米粒大，有的可以长得很大，突出于宫颈表面，甚至到达阴道口，根部与宫颈之间有蒂相连，常合并有宫颈肥大。
- (3) 其形成原因是在宫颈糜烂愈合过程中，新生的鳞状上皮覆盖宫颈腺管口或伸入腺管，将腺管口阻塞；腺管周围的结缔组织增生或瘢痕形成压迫腺管，使腺管变窄甚至阻塞，腺体分泌物引流受阻，滞留形成的囊肿叫宫颈纳氏囊肿。
- (4) 对小的纳囊，无任何临床症状可不予处理；对于密集的较小的纳囊或比较大的纳囊，可考虑光疗、激光、微波、自凝刀等物理治疗。
- (5) 对于较大的突出于宫颈表面的纳囊，可考虑电刀切除治疗。上述治疗方法均无太大痛苦，也基本不会影响日常的工作和生活。

【牙结石】：

- (1) 牙结石又称牙石，是沉积在牙齿或修复体表面上已经钙化或正在钙化的菌斑或软垢。其开始时是软的，会因逐渐的钙化而变硬。它是由 75% 的磷酸钙，15-25% 的水、有机物、磷酸锰、矿酸钙及微量的钾、钠、铁所构成，并呈现出黄色、棕色或者黑色。
- (2) 牙结石通常存在于唾液腺开口处的牙齿表面（例如：下颚前牙的舌侧表面，上颚后牙的颊侧表面）和牙齿的颈部，以及口腔粘膜运动不到的牙齿表面等处。
- (3) 牙结石形成后，可伴随牙龈出血、牙龈萎缩、口臭等症状。
- (4) 牙结石是牙周病的重要病因，它会不断刺激牙周组织，并且压迫牙龈，影响血液循环，造成牙周组织的细菌感染，形成牙周囊袋，此后更易使食物残渣、牙菌斑、牙结石等的堆积，最终牙周支持组织全部破坏，导致牙齿松动，以至于不得不拔除牙齿。
- (5) 早晚刷牙、饭后漱口是防治牙结石形成的最重要措施。应采取正确的竖刷牙法和巴氏刷牙法，纠正横刷牙法。
- (6) 多吃富有维生素的粗纤维食物，如肉、蛋、各种蔬菜和水果，充分咀嚼以利于牙面清洁。少吃甜食及黏性很强的食物，不吃零食。
- (7) 建议每半年进行一次口腔健康检查，每年进行 2-3 次全口超声波洁牙术，使牙面、牙颈部经常处于洁净状态。

汇总医生： 樊兴国

主检日期： 2025-05-14

主检医生：

分科结果

身高、体重、血压

项目名称	检查结果	项目名称	检查结果
身高	157cm	体重	52kg
血压	120/60mmHg		

***小结:**

未见异常

操作员：陈红锦 检查日期：2025-05-13 检查医生：名燕凌

内科

项目名称	检查结果	项目名称	检查结果
心率	76 次/min	心律	齐
心脏杂音	无	心界	正常
肺部	正常	呼吸音	呼吸音清
啰音	未闻及	叩诊	叩诊呈清音
腹部触诊	腹部平软	发育	正常
肝胆	肋下未触及	脾脏	肋下未触及
双肾	无叩击痛	肠鸣音	正常
营养	良好	神经系统	正常
生理反射	生理反射存在	病理反射	病理反射未引出
颅神经	正常	运动功能	正常
深浅感觉	正常	其它	无异常发现
既往史	无		

***小结:**

未见异常

操作员：名燕凌 检查日期：2025-05-13 检查医生：名燕凌

外科（女）

项目名称	检查结果	项目名称	检查结果
皮肤	正常	甲状腺	无肿大
浅表淋巴结	无肿大	肛门	正常
泌尿外生殖器	正常	四肢关节	未见异常
腹股沟	未见异常	足背动脉	正常
紫绀	无	色素沉着	无
脱毛	无	脱色	无
浮肿	无	皮下结节	无
头颅	正常	颈部	正常
乳腺	正常	脊柱	正常
直肠	未检	皮肤黄疸	无
四肢	活动正常	其他	无

***小结:**

未见异常

操作员：魏利平

检查日期：2025-05-13

检查医生：魏利平

眼科

项目名称	检查结果	项目名称	检查结果
视力(左)	1.0	视力(右)	0.5
辨色力	正常	眼睑	正常
结膜	正常	泪器	正常
角膜	正常	虹膜	正常
瞳孔	正常	晶状体	正常
玻璃体	正常	眼底	未见异常

***小结:**

(1) 右眼视力下降

操作员：田野青

检查日期：2025-05-13

检查医生：田野青

耳鼻喉科

项目名称	检查结果	项目名称	检查结果
听力(左)	正常	听力(右)	正常
外耳道	正常	鼓膜	正常
鼻窦	正常	鼻中隔	正常
鼻腔	鼻腔黏膜充血&粘膜水肿	扁桃体	无肿大
嗅觉	正常	咽喉	正常

***小结:**

(1) 鼻腔黏膜充血 鼻腔：粘膜水肿

操作员：裴文兴 检查日期：2025-05-13 检查医生：裴文兴

妇科内诊

项目名称	检查结果	项目名称	检查结果
外阴	正常	尿道口	正常
阴道	通畅	子宫	正常
附件	正常	宫颈	光滑
后穹窿	正常		

***小结:**

未见异常

操作员：薛荣丽 检查日期：2025-05-13 检查医生：薛荣丽

口腔科

项目名称	检查结果	项目名称	检查结果
唇颊	正常	齿	左上第三磨牙过长牙
齿龈	正常	牙周	牙结石 I 度
舌腭	正常	腮腺	正常
颌下腺	正常	颞下颌关节	正常

***小结:**

(1) 牙周：牙结石

操作员：龚富生 检查日期：2025-05-13 检查医生：龚富生

检验报告

尿液分析+尿沉渣

项目名称	检查结果	单位	参考值	提示
白细胞尿	5	个/u1	0--13	
上皮细胞(EC)	61	/HP	0--28	↑
管型(CAST)	0	个/u1	0--1	
霉菌(尿)	0	/HP	0--0	
结晶	0	/HP	0--10	
透明度(CLA)	清亮			
胆红素(BIL)	-		阴性	
隐血(ERY)	-		阴性	
小圆上皮细胞(SRC)	0	个/u1	0--0	
维生素C	-		阴性	
异常红细胞	0	个/u1	0--3	
红细胞(正常)	0	个/u1	0--6	
鳞状上皮细胞	61	个/u1	0--0	↑
粘液丝	1	个/u1	0--0	↑
颜色(Colour)	淡黄色			
尿葡萄糖(GLU)	-		阴性	
酮体(KET)	-		阴性	
比重(SG)	1.025		1.003--1.030	
酸碱度(PH)	6.0		4.5--8.0	
尿蛋白质(PRO)	+-		阴性	
尿胆原(URO)	-		阴性	
亚硝酸盐(NIT)	-		阴性	
红细胞(尿)(RBC)	0	个/u1	0--6	
尿白细胞(LEU)	-		阴性	

***小结：**

上皮细胞(EC) 偏高 (61 /HP) 鳞状上皮细胞偏高 (61 /HP) 粘液丝偏高 (1 /HP) 尿蛋白质(PRO) +-
 操作员：王小雪 检查日期:2025-05-13 检查医生:康建忠

血常规（五分类）

项目名称	检查结果	单位	参考值	提示
白细胞(WBC)	6.68	10 ⁹ /L	3.5--9.5	
淋巴细胞绝对值(LY#)	1.60	10 ⁹ /L	1.1--3.2	
淋巴细胞百分比(LY%)	24.0	%	20--50	
中性粒细胞绝对值(GR#)	4.62	10 ⁹ /L	1.8--6.3	
中性粒细胞百分比(GR%)	69.3	%	40--75	
嗜碱性粒细胞绝对值(BA#)	0.03	10 ⁹ /L	0--0.06	
嗜碱性粒细胞百分比(BA%)	0.4	%	0--1.0	
嗜酸性粒细胞绝对值(E0#)	0.10	10 ⁹ /L	0.02--0.52	
嗜酸性粒细胞百分比(E0%)	1.4	%	0.4--8.0	
血小板(PLT)	340	10 ⁹ /L	125--350	
血小板分布宽度(PDW)	15.9	%	15--17	
平均血小板体积(MPV)	10.2	f1	6.0--14.0	
血小板压积(PCT)	0.346	%	0.11--0.28	↑
红细胞(RBC)	4.26	10 ¹² /L	3.8--5.1	
血红蛋白	93	g/L	115--150	↓
红细胞压积(HCT)	30.7	%	35--45	↓
红细胞平均体积(MCV)	72.1	f1	82--100	↓
平均血红蛋白含量(MCH)	21.8	pg	27--34	↓
平均血红蛋白浓度(MCHC)	302	g/L	316--354	↓
单核细胞绝对值(MO#)	0.33	10 ⁹ /L	0.1--0.60	
单核细胞百分比(MO%)	4.9	%	3--10	
红细胞分布宽度标准差(RDW-SD)	44.6	f1	35--56	
红细胞分布宽度变异系数(RDW-CV)	16.5	%	10.6--16.6	

大血小板比率	27.6	%	11--45	
大血小板数目	94	$10^9/L$	30--90	↑
未成熟粒细胞数目	0.01	$10^9/L$	0--999	
未成熟粒细胞百分比	0.1	%	0--100	
有核红细胞数目	0.000	$10^9/L$	0--9999	
有核红细胞百分比	0.00	/100WBC	0--9999	

***小结:**

血小板压积(PCT)偏高(0.346%) 血红蛋白偏低(93 g/L) 红细胞压积(HCT)偏低(30.7%) 红细胞平均体积(MCV)偏低(72.1 f1) 平均血红蛋白含量(MCH)偏低(21.8 pg) 平均血红蛋白浓度(MCHC)偏低(302 g/L) 大血小板数目偏高($94 \times 10^9/L$)

操作员：黄璐瑶 检查日期：2025-05-13 检查医生：康建忠

血 HP 检测

项目名称	检查结果	单位	参考值	提示
幽门螺旋杆菌抗体检测	阳性 (+)		阴性 (-)	*

***小结:**

幽门螺旋杆菌抗体检测阳性

操作员：王小雪 检查日期：2025-05-13 检查医生：康建忠

肾功三项

项目名称	检查结果	单位	参考值	提示
肌酐(CREA)	73.00	$\mu\text{mol/L}$	41--73	
尿酸(UA)	257.00	$\mu\text{mol/L}$	140--340	
尿素测定(Urea)	5.20	mmol/L	2.6--7.5	

***小结:**

未见异常

操作员：刘慧芳 检查日期：2025-05-13 检查医生：康建忠

空腹血糖

项目名称	检查结果	单位	参考值	提示
------	------	----	-----	----

葡萄糖(GLU)	4.75	mmol/L	3.89--6.1	
----------	------	--------	-----------	--

***小结:**

未见异常

操作员：刘慧芳 检查日期：2025-05-13 检查医生：康建忠

同型半胱氨酸

项目名称	检查结果	单位	参考值	提示
同型半胱氨酸	7.40	umol/L	0--15	

***小结:**

未见异常

操作员：刘慧芳 检查日期：2025-05-13 检查医生：康建忠

生殖道微生态

项目名称	检查结果	单位	参考值	提示
线索细胞	-			
清洁度	II			
上皮细胞(白带)	++			
滴虫	-			
G-球菌	-			
霉菌	-			
G-杆菌	-			
G+杆菌	++			
G+球菌	-			

***小结:**

上皮细胞(白带)++/HP G+杆菌++

操作员：王小雪 检查日期：2025-05-14 检查医生：康建忠

血脂四项

项目名称	检查结果	单位	参考值	提示
动脉硬化指数	1.50		1.31--3.19	

总胆固醇 (CHOL)	5.66	mmol/L	2.59--5.2	↑
甘油三脂 (TG)	0.87	mmol/L	0.7--1.7	
低密度脂蛋白 (LDL)	2.70	mmol/L	0--4.13	
高密度脂蛋白 (HDL)	1.80	mmol/L	0.77--1.55	↑

***小结:**

总胆固醇(CHOL)偏高(5.66 mmol/L) 高密度脂蛋白(HDL)偏高(1.80 mmol/L)

操作员：刘慧芳 检查日期:2025-05-13 检查医生:康健忠

肝功能三项

项目名称	检查结果	单位	参考值	提示
γ-谷氨酰转肽酶 (GGT)	16.0	U/L	7--45	
丙氨酸氨基转移酶 (ALT)	9.00	U/L	7--40	
门冬氨酸氨基转移酶 (AST)	15.00	U/L	13--35	
谷草比谷丙	1.67		0.4--2.5	

***小结:**

未见异常

操作员：刘慧芳 检查日期:2025-05-13 检查医生:康健忠

人乳头瘤病毒检查 (HPV)

项目名称	检查结果	单位	参考值	提示
HPV 高危亚型 16	阴性(-)		阴性	
HPV 高危亚型 18	阴性(-)		阴性	
HPV 高危亚型 31	阴性(-)		阴性	
HPV 高危亚型 26	阴性(-)		阴性	
HPV 高危亚型 33	阴性(-)		阴性	
HPV 高危亚型 35	阴性(-)		阴性	
HPV 高危亚型 39	阴性(-)		阴性	
HPV 高危亚型 45	阴性(-)		阴性	
HPV 高危亚型 51	阴性(-)		阴性	

HPV 高危亚型 52	阴性(-)		阴性	
HPV 高危亚型 53	阴性(-)		阴性	
HPV 高危亚型 56	阴性(-)		阴性	
HPV 高危亚型 58	阴性(-)		阴性	
HPV 高危亚型 59	阴性(-)		阴性	
HPV 高危亚型 66	阴性(-)		阴性	
HPV 高危亚型 68	阴性(-)		阴性	
HPV 高危亚型 73	阴性(-)		阴性	
HPV 高危亚型 82	阴性(-)		阴性	
HPV 低危亚型 6	阴性(-)		阴性	
HPV 低危亚型 11	阴性(-)		阴性	
HPV 低危亚型 42	阴性(-)		阴性	
HPV 低危亚型 43	阴性(-)		阴性	
HPV 低危亚型 81	阴性(-)		阴性	

***小结:**

未见异常

操作员：赵伟 检查日期：2025-05-14 检查医生：康建忠

大同现代医学检验实验室

液基薄层细胞学图文报告

ID: 2025116006

病理号: 105781

姓名: 李昕

性别: 女

年龄: 37岁

送检科室:

电话号码: 18636258488

床号:

病历号:

体检号: 2307120613

送检医院: 大同瑞慈康复体检

送检日期: 2025-05-13

末次月经:

送检医生:

采样日期:

报告日期: 2025-05-13

标本满意度: 满意

细胞量: >45%

红细胞:

经期样本:

颈管细胞:

化生细胞:

鳞状细胞:

宫颈柱状细胞:

未见上皮内病变/恶性细胞:

正常范围内:

良性反应性改变:

- 炎症:
- 放疗:
- 妊娠:
- 萎缩性:
- 宫内避孕器:
- 其他:

- 轻度:
- 中度:
- 重度:

病原体: 滴虫感染:

念珠菌感染:

细菌感染:

提示 HPV 感染:

疱疹病毒感染:

鳞状上皮细胞分析:

非典型鳞状细胞:

- 倾向上皮内瘤变:
- 倾向良性反应性改变:
- 不能明确意义(ASC-US):
- 不排除高度病变(ASC-H):

上皮内低度病变:

鳞癌:

上皮内高度病变:

- CIN2:
- CIN3:

腺上皮细胞分析:

非典型腺细胞:

- 宫内膜:
- 来源不明:

非典型腺细胞(宫颈管):

- 倾向原位腺癌:
- 不能明确意义:
- 倾向良性反应性改变:

腺癌:

- 宫颈管:
- 宫内膜:
- 其它:

炎细胞:

- 轻度:
- 中度:
- 重度:

可疑腺癌:

诊断意见: 未见上皮内病变或恶性细胞 (NILM)。

建议:

报告医师: 张荣生

地址: 大同市魏都大道 79 号, 本报告医师签字后有效
咨询: 0352-2830587 4006-122-995

妇科细胞学是筛查项目, 出于技术原因, 可能会有假阴性结果, 本检测仅对来样负责, 如果对结果有疑义, 请在收到报告 7 天内与我们联系。

大同瑞慈康复医院 12导联心电图报告

李昕 女 37岁

体检号:436702

病床号:

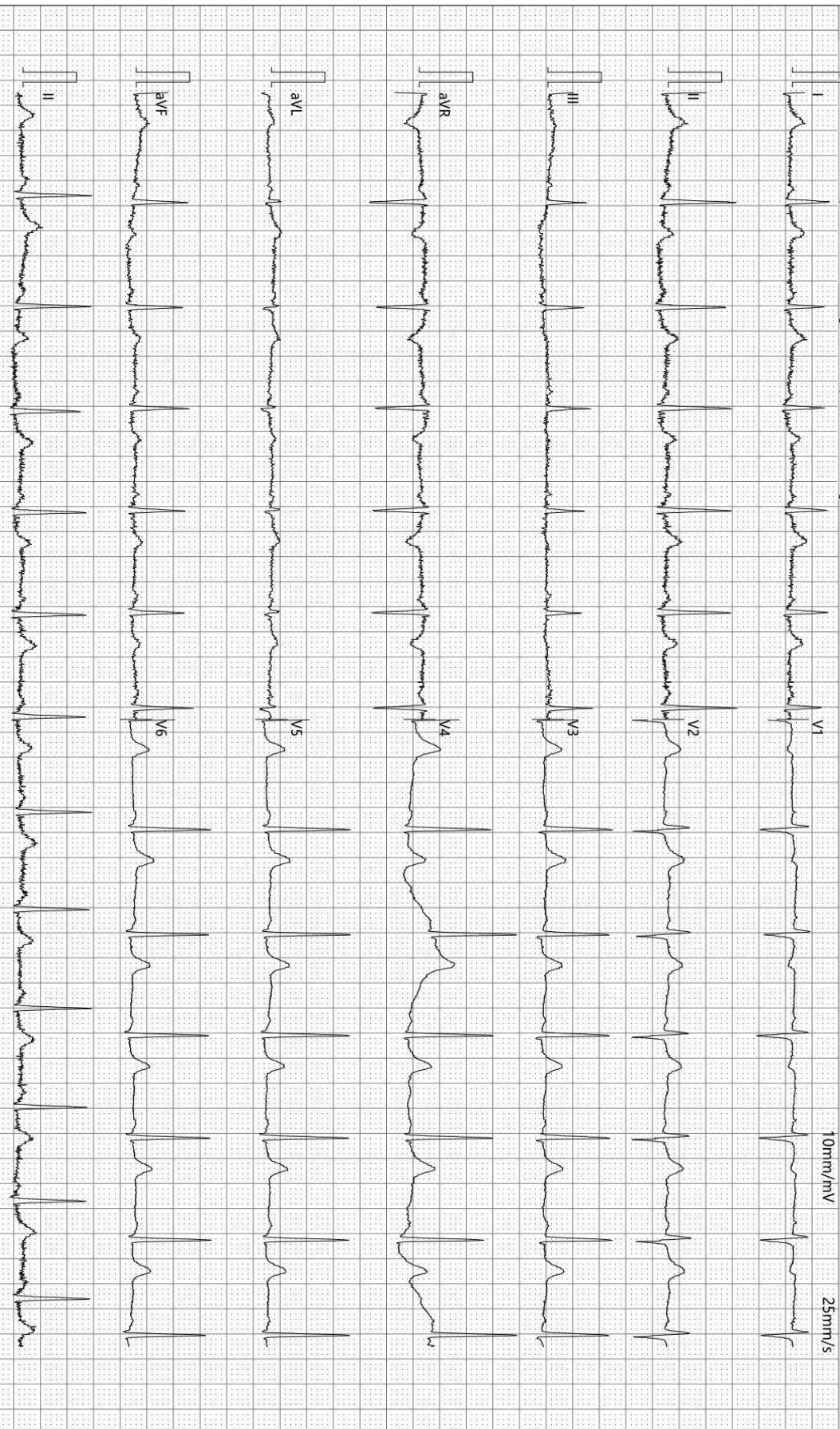
诊断结果:

窦性心律不齐

诊断医生:

张之生

HR : 75bpm [60 ~ 100bpm]
P : 116 f ms [0 ~ 110ms]
PR : 138ms [120 ~ 200ms]
QRS : 84ms [60 ~ 100ms]
QT/QTc : 370/413ms [320 ~ 440/0 ~ 460ms]
P/QRS/T : 51/63/20deg. [0 ~ 75/-30 ~ 90/0 ~ 75deg]
RV5/SV1 : 1.541/0.620mV [0.0 ~ 2.5/0.0 ~ 2.0mV]



检查时间:2025-05-13 09:12:43

诊断时间:2025-05-13 09:32:05

SEMIP V1.90

仅供临床参考

Text




大同瑞慈健康体检

颅内多普勒血流图 (TCD) 检查报告单


姓名: 李昕 性别: 女 年龄: 37 岁 检查号: 2307120613
 申请科室: 体检科 申请医师: 李菊蓉 检查类型: 颅内血管 床号:

LVA 55mm(深度) PW 2MHz




Vs:63.8 Vd:33.1 Vm:43.3
 PI:0.71 RI:0.48 S/D:1.92

RVA 60mm(深度) PW 2MHz



Vs:72.9 Vd:41.0 Vm:51.6
 PI:0.62 RI:0.44 S/D:1.78

BA 61mm(深度) PW 2MHz



Vs:71.6 Vd:34.4 Vm:46.8
 PI:0.80 RI:0.52 S/D:2.08

Vs: Vd: Vm:
 PI: RI: S/D:

Vs: Vd: Vm:
 PI: RI: S/D:

Vs: Vd: Vm:
 PI: RI: S/D:

医生意见

结论: 椎-基底动脉脑血管超声未见异常。

李菊蓉

检查日期: 2025-05-13

本报告单仅提供临床参考

大同瑞慈健康体检

骨密度检测报告

受检者信息

受检者ID: 2307120613

姓名: 李昕

出生年月日: 1988/1/30

年龄: 37

性别: 女

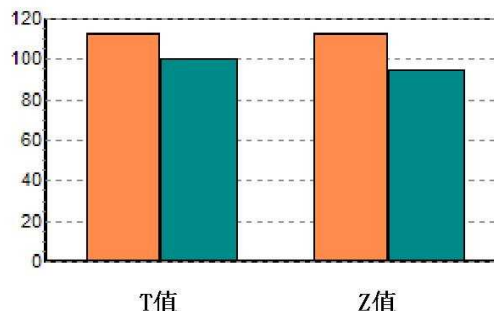
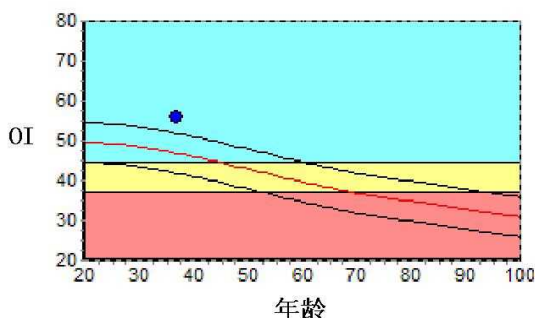
测定部位(右/左): 右

测定结果

测定日期: 2025/5/13 9:55:07

测试编号: 1/1

■ 受测者 ■ 平均值



数据库: Asia

OI: 56.0

SOS: 1380.0 m/s, BUA: 37.9

T值: 1.26

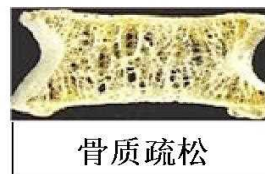
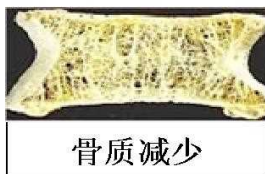Z值: 1.83

成人比: 112.7 %

同龄比: 119.5 %

OPR: N/A %

结果分析



注解

以上结论仅供参考

科室:

医生签名:

医院地址 大同瑞慈健康体检

地址 大同市平城区魏都大道79号

联系电话 0352-2824444

操作者 名燕凌

Rich 大同瑞慈康复医院
超声诊断图文报告

流水号: 2307120613

超声号: 1841251

姓名: 李昕

年龄: 37 岁

性别: 女

检查设备: Vivid E95

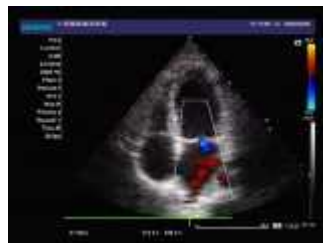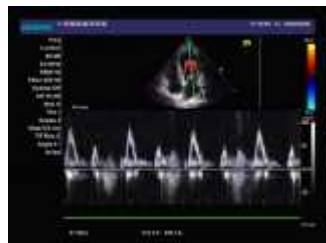
体检号: 436702

申请医院: 本院

体检科室: 体检科

检查部位: 心脏彩超

经典图像:



影像所见:

超声测量 (单位: mm)

升主动脉内径 25 (32±3mm)

左房内径 26 (35mm)

室间隔 10 (8-11mm)

左室内径 43 (47±4mm)

左室后壁 9 (8-11mm)

EF66% (50-80%)

右室内径 25 (36±4mm)

右房内径 28 (36±4mm)

FS36% (28-41%)

主肺动脉内径 20 (23±3mm)

升主动脉内径正常, 心脏各腔室大小正常, 室间隔厚度正常, 左室壁未见明显节段性运动异常, 二尖瓣、三尖瓣可见少量返流信号, 余各瓣膜及启闭功能未见明显异常, 舒张期二尖瓣口血流频谱 E/A>1, 心包腔未见积液。

影像诊断:

二尖瓣、三尖瓣少量返流

报告医师: 李菊蓉

检查日期: 2025-05-13

审核医师: 李菊蓉

报告日期: 2025-05-13



注: 本报告仅供临床医生参考!

地址: 大同市魏都大道 79 号。若有疑问, 请致电: 0352---2830580

 **大同瑞慈康复医院**
超声诊断图文报告

流水号: 2307120613

超声号: 1841237

姓名: 李昕

年龄: 37岁

性别: 女

检查设备: Vivid E95

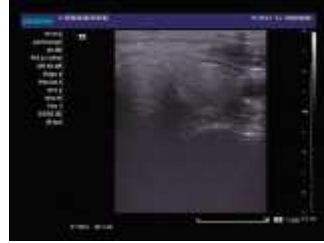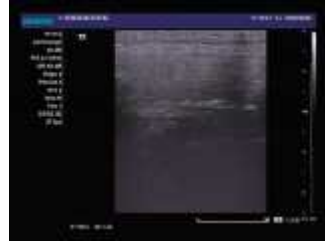体检号: 436702

申请医院: 本院

体检科室: 体检科

检查部位: 甲状腺彩超

经典图像:



影像所见:

甲状腺双侧叶形态正常, 包膜完整, 实质回声均匀, CDFI: 未见异常血流信号。
双侧颈部未见明显肿大淋巴结。

影像诊断:

甲状腺双侧叶未见异常

报告医师: 李菊蓉

检查日期: 2025-05-13

审核医师: 李菊蓉

报告日期: 2025-05-13



注: 本报告仅供临床医生参考!

地址: 大同市魏都大道 79 号。若有疑问, 请致电: 0352---2830580

Rich 大同瑞慈康复医院
超声诊断图文报告

流水号: 2307120613

超声号: 1841241

姓名: 李昕

年龄: 37 岁

性别: 女

检查设备: Vivid E95

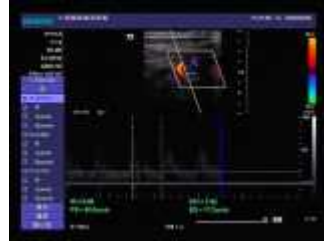
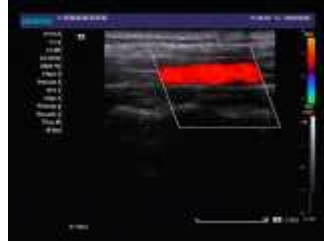体检号: 436702

申请医院: 本院

体检科室: 体检科

检查部位: 颈部血管彩超

经典图像:



影像所见:

右锁骨下动脉起始处、双侧颈总动脉、颈内、颈外动脉起始段内中膜不增厚, 内壁欠光滑, 管壁未见明确强回声斑。CDFI: 血流充盈好。PW: 频谱形态正常。

双侧椎动脉走行正常, 椎动脉内径正常, 管壁不厚, 管腔内为无回声, CDFI: 血流充盈好。PW: 频谱正常。

内径 mm	流速 cm/s	RI		
左侧椎动脉	3.3	47.7	0.66	
右侧椎动脉	3.2	50.5	0.66	

影像诊断:

双侧颈动脉、椎动脉未见明显异常

报告医师: 李菊蓉

检查日期: 2025-05-13

审核医师: 李菊蓉

报告日期: 2025-05-13



注: 本报告仅供临床医生参考!

地址: 大同市魏都大道 79 号。若有疑问, 请致电: 0352---2830580

Rich 大同瑞慈康复医院
超声诊断图文报告

流水号: 2307120613

超声号: 1841247

姓名: 李昕

年龄: 37 岁

性别: 女

检查设备: Vivid E95

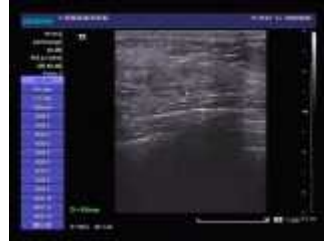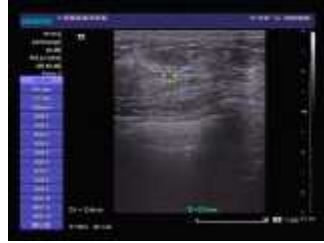体检号: 436702

申请医院: 本院

体检科室: 体检科

检查部位: 乳腺彩超

经典图像:



影像所见:

双侧乳腺腺体层次清晰, 右乳腺体厚 0.8cm, 左乳腺体厚 0.5cm, 于左乳 1 点可见大小约 0.24*0.23cm 低回声结节, 形态规则, CDFI: 未见异常血流信号。

双侧腋下未见明显肿大淋巴结。

影像诊断:

左侧乳腺结节 BI-RADS3 级

报告医师: 李菊蓉

检查日期: 2025-05-13

审核医师: 李菊蓉

报告日期: 2025-05-13



注: 本报告仅供临床医生参考!

地址: 大同市魏都大道 79 号。若有疑问, 请致电: 0352---2830580

Rich 大同瑞慈康复医院
超声诊断图文报告

流水号: 2307120613

超声号: 1841244

姓名: 李昕

年龄: 37岁

性别: 女

检查设备: Vivid E95

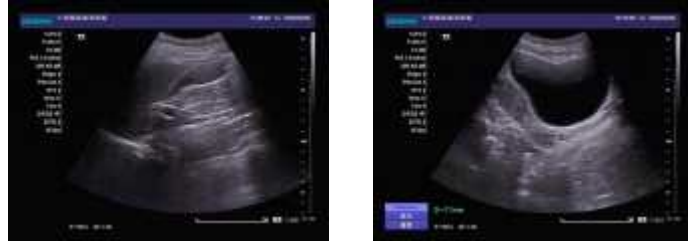体检号: 436702

申请医院: 本院

体检科室: 体检科

检查部位: 全腹彩超

经典图像:



影像所见:

肝脏大小形态正常, 包膜光滑完整, 实质回声均匀, 肝内管道系统走行清晰, 门静脉及肝内胆管不扩张。

胆囊大小形态正常, 壁不厚、光滑, 囊内透声好, 肝外胆管不扩张。

胰腺大小形态正常, 实质回声均匀, 主胰管不扩张。

脾脏大小形态正常, 实质回声均匀, 脾门静脉不宽。

双肾大小形态正常, 皮髓质分界清晰, 集合系统未见分离, 双侧输尿管未见扩张。

膀胱充盈佳, 未见明显异常。

前位子宫, 大小约 5.0*3.6*4.7cm, 肌壁回声均匀, 内膜线清晰, 厚 0.8cm, 宫颈厚约 2.4cm, 其内可见直径约 0.7cm 囊性回声, 双侧附件区未见异常。于子宫后方可见范围约 1.6*1.2cm 液性暗区。

影像诊断:

1. 宫颈纳囊
2. 盆腔积液

报告医师: 李菊蓉

检查日期: 2025-05-13

审核医师: 李菊蓉

报告日期: 2025-05-13



注: 本报告仅供临床医生参考!

地址: 大同市魏都大道 79 号。若有疑问, 请致电: 0352---2830580

ID 号: 2307120613

影像号: CT20250513046

姓名: 李昕

年龄: 37 岁

性别: 女

检查设备: 西门子量子双源 CT

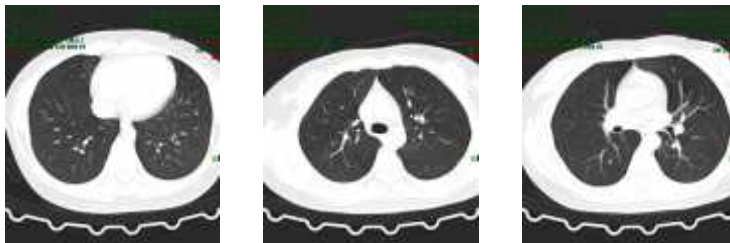体检号: 436702

申请医院: 本院

体检科室: 体检科

检查部位: CT 检查

经典图像:



影像所见:

双侧胸廓对称, 气管居中。气管及支气管未见狭窄及阻塞。双肺支气管血管束形态、结构、走行正常, 肺内未见异常密度。双肺门不大, 形态自然。心脏及大血管大小、形态未见异常。纵隔内未见肿块及肿大淋巴结。胸膜无增厚, 胸膜腔内无积液。胸壁软组织及骨骼未见病变征象。

影像诊断:

胸部 CT 平扫未见异常

报告医师: 蒋聪明

检查日期: 2025-05-13

审核医师: 苗来生

报告日期: 2025-05-13