



2307120594

大同五洲心血管病医院

健康体检报告

体检编号	436684	工号	92
姓名	韩芳 2		
性别	女	年龄	54 岁
单位	大同市税务局		
部门	大同市税务局		
联系电话	15635212867		
体检日期	2026-03-29		

尊敬的韩芳 2 女士您好！

首先，五洲心血管健康体检全体员工欢迎您的光临，并对您的信任表示衷心的感谢！

您于 2026-03-29 （体检编号：436684）完成健康检查，本机构的各科医生已根据您的体检项目及结果，汇总成此份健康体检报告，并经总检医生审核。据此提出对您健康状况的综合分析及建议。

五洲心血管健康体检倡导守护心健康，预见未来的人文理念。希望您仔细阅读并妥善地保管此份健康体检报告，并认真关注报告中的提示与建议，若您对报告内容有任何疑问，可直接与五洲健康体检客服部联系，进一步咨询。

健康体检咨询电话：0352-5332388

客户服务咨询电话：0352-5339811

五洲健康体检报告由下列内容组成：

第一部分：主检报告

第二部分：分科分项结果

第三部分：检验报告

第四部分：附表

大同五洲心血管病医院
0352-5332388

主检报告

检查综述

- 【身高、体重、血压】 (1) 体重指数 29.41：超重
- 【血常规（五分类）】 中性粒细胞绝对值(GR#)偏高($6.69 \times 10^9/L$) 血小板分布宽度(PDW)偏低(13.2 f1)
- 【肾功三项】 尿酸(UA)偏高(364.00 $\mu\text{mol/L}$)
- 【生殖道微生态】 上皮细胞(白带)++/HP G+杆菌++
- 【血脂四项】 动脉硬化指数偏高(3.86) 甘油三酯(TG)偏高(2.20 mmol/L) 高密度脂蛋白(HDL)偏低(0.70 mmol/L)
- 【肝功能三项】 门冬氨酸氨基转移酶(AST)偏低(11.00 U/L)
- 【尿液分析+尿沉渣】 鳞状上皮细胞偏高(5 /HP)
- 【妇科内诊】 (1) 阴道炎
- 【全腹彩超】 轻度脂肪肝
- 【眼科】 (1) 镜 0.6

医生建议

【超重】：

(1) 体重指数是判断体重超标或偏低的主要指标。体重是反映和衡量一个人健康状况的重要标志之一，过胖和过瘦都不利于健康，身高体重不协调也不会给人以美感。体重的变化，还会直接反映身体长期的热量平衡状态。

(2) 当需要比较及分析一个人的体重对于不同身高的人所带来的健康影响时，体重指数是一个中立而可靠的指标。其主要适用于需要体重测试、体型肥胖和全身检查的人群。

(3) 体重指数(BMI)是世界卫生组织推荐的国际统一使用的肥胖分型标准，也是目前国际上常用的衡量人体胖瘦程度以及是否健康的一个标准，其计算方式为： $\text{BMI} = \text{体重}(\text{千克}) / \text{身高}(\text{米} \times \text{米})$ 。成人的标准值是BMI 18.5-23.9之间。低于18.5为体重指数偏低；高于23.9则为体重指数偏高。

(4) 一般表现为体重超重或肥胖，超重及肥胖会出现一系列代谢性疾病，如高血压、高血糖、高血脂、高尿酸血症等，所以体重指数偏高者一定要注意控制体重。

(5) 合理控制饮食，食品多样化，食物纤维可适量增加，饮食规律，避免暴饮暴食，低盐、低脂饮食为主，减少高热量食物的摄入。

(6) 加强体育锻炼，每天最少保持30分钟的中等强度运动。鼓励每天至少快步走6000步比较健康。肥胖患者不适合较剧烈的运动，会加重膝关节的负担，可以选择游泳、划船等对膝关节负荷较小的运动。

(7) 定期检查血糖、血脂、肝功、肝脏B超等，积极治疗基础性疾病。

(8) 减少热量摄取及增加热量消耗。强调以健康行为、饮食、运动为主的综合治疗。

【血小板分布宽度(PDW)偏低】：

(1) 供内科结合临床参考。

【中性粒细胞绝对值(GR#)偏高】：

(1) 结合白细胞计数，供内科临床参考。

【尿酸(UA)偏高】：

- (1)尿酸(UA)是体内嘌呤代谢的最终产物。食物中的核酸分解生成嘌呤，体内组织中的核酸分解成嘌呤核苷，嘌呤和嘌呤核苷经过分解脱氨及氧化作用生成尿酸(UA)。
- (2)大部分的尿酸由肾脏排出，其余在肝脏分解破坏或随胆汁排泄。肾脏在排泄尿酸过程中，由肾小球滤出尿酸，若肾功能不好的人，排泄功能差，尿中排出的尿酸少了，血尿酸就会增高。
- (3)常见于肾脏疾病(如急性慢性肾炎、肾结核、肾积水晚期等)；还可见于长期吃高嘌呤食物，如动物内脏、海鲜、贝类等，这种情况下，若不控制饮食，导致嘌呤长期偏高，即使肾功能正常，也会受高浓度尿酸的影响。
- (4)另外，需要警惕的是，若尿酸长期偏高，会由尿酸盐结晶沉积引起痛风性关节炎、慢性间质性肾炎，血尿酸增高是诊断痛风的主要依据。
- (5)应避免食用含嘌呤高的食物，如各种动物内脏、豆制品、海鲜等，不要喝酒，尤其是啤酒。忌酸性食物，忌醋，多饮水，每日尿量在2公升以上，碱化尿液。
- (6)必要时在肾内科医生指导下进行降尿酸治疗，定期复查。

【G+杆菌++】：

- (1)阴道微生物学检查是用于提示除阴道的正常菌群之外，可致病的菌群类别判断，用于临床治疗指导。

【上皮细胞(白带)++/HP】：

- (1)在生理情况下，阴道内的细胞新陈代谢会正常脱落，在取标本的时候会取到有脱落的上皮细胞，镜检时就会发现阳性，这属于正常的现象。如果同时阴道分泌物检查发现有病原菌感染的情况，建议往妇科进一步诊断治疗。

【动脉硬化指数偏高】：

- (1)动脉硬化指数偏高，提示动脉硬化的风险性会更高，也就是心脑血管疾病的发病率会相对较高。建议控制血脂、血糖，少吃油腻食物，多吃蔬菜水果，加强锻炼，减轻体重。

【甘油三酯(TG)偏高】：

- (1)甘油三酯是甘油和脂肪酸所构成的有机化合物，甘油三酯测定是脂类代谢的重要指标之一。
- (2)甘油三酯增高与冠心病的发生有着重要的相关性，随年龄增大而有上升的趋势，其增高最常见于高脂和过量糖类饮食、肥胖等。
- (3)甘油三酯主要功能是为机体提供能量，其正常值在0.7-1.7mmol/L之间，1.7-2.29mmol/L为边缘增高，提示应该注意饮食和运动了。
- (4)甘油三酯大于2.3mmol/L，就称为高甘油三酯血症。甘油三酯增高虽然不会直接导致血管斑块的形成，但也会间接引起心脑血管疾病风险增加，同时，当甘油三酯大于5.6mmol/L时，还会增加急性胰腺炎的风险，所以降低甘油三酯的基础主要是控制饮食，饮食控制不佳可以选择药物治疗。
- (5)生活方式的干预是控制甘油三酯水平升高的基础，包括减重，增加运动量，限制酒精摄入以及避免食用果糖和高碳水化合物食物。多食蔬菜水果，定期复查。
- (6)明显增高者在医师的指导下使用降脂药物治疗，首选他汀和贝特类药物。

【高密度脂蛋白(HDL)偏低】：

- (1)高密度脂蛋白(HDL)主要在肝脏合成，具有抗动脉粥样硬化的功能，是冠心病的保护因子。高密度脂蛋白(HDL)能将周围组织包括动脉壁内的胆固醇运转到肝脏进行代谢，是一种抗动脉粥样硬化的血浆脂蛋白。
- (2)高密度脂蛋白(HDL)的含量与心血管的发病率和病变程度呈负相关，即高密度脂蛋白(HDL)减低，患冠心病的危险性增加；高密度脂蛋白(HDL)含量增高，患冠心病的危险性降低。
- (3)高密度脂蛋白(HDL)对冠心病的临床诊断是一个重要的参考指标。它的升高是临床冠心病保护因子之一，并能防治和延缓动脉粥样硬化的发展。
- (4)血清中高密度脂蛋白(HDL)的降低，预示着冠心病的出现。临床上常同时测定高密度脂蛋白(HDL)和血清总胆固醇，并根据它们的比值作为冠心病的信息指标。
- (5)高密度脂蛋白(HDL)减少，主要见于冠心病、冠状动脉粥样硬化、高甘油三酯血症、慢性贫血、脑血管病、糖尿病、急慢性肝炎、肝硬化等疾病。

大同五洲心血管病医院

0352-5332388

(6) 戒烟，增强运动，采用低脂、低糖饮食，少食富含脂肪、胆固醇及饱和脂肪酸的食物，多进食蔬菜、水果、豆制品、粗粮、鱼和高纤维食品。

(7) 建议当高密度脂蛋白(HDL)减少时，可参考其他相关指标，积极治疗基础性疾病，往内分泌科复诊。

【门冬氨酸氨基转移酶(AST)偏低】：

(1) 建议消化内科诊断治疗。

【鳞状上皮细胞偏高】：

(1) 在生理情况下，机体正常的新陈代谢都会引起鳞状上皮细胞的脱离，这是一种正常的机体现象。如果长时间出现鳞状上皮细胞偏高的现象时，则有可能是尿路感染、泌尿系统结石等因素导致，应及时往泌尿外科进一步诊断治疗。

【阴道炎】：

(1) 阴道炎是阴道粘膜及粘膜下结缔组织的炎症，是妇科门诊常见的疾病。

(2) 正常健康妇女，由于解剖学及生物化学特点，阴道对病原体的侵入有自然防御功能，当阴道的自然防御功能遭到破坏，则病原体易于侵入，导致阴道炎症。

(3) 绝经后妇女由于雌激素缺乏，阴道上皮菲薄，细胞内糖原含量减少，阴道PH高达7左右，故阴道抵抗力低下，比青春期及育龄妇女易受感染。

(4) 阴道炎临床上以白带的性状发生改变以及外阴痒痒灼痛为主要临床特点，感染累及尿道时，可有尿痛、尿急等症状。常见的阴道炎有细菌性阴道病、滴虫性阴道炎、霉菌性阴道炎、老年性阴道炎。

(5) 阴道炎由不同的病原体感染所致，一旦出现外阴不适，白带异常，立即去医院检查，确定病原体，针对病因治疗。

【轻度脂肪肝】：

(1) 表示脂质在肝脏内超过肝重量的5%或在组织学检查时有50%以上的肝细胞发生脂肪变性，称为脂肪肝。可因营养失调、长期饮酒、糖尿病、肥胖症、长期应用激素、肝细胞变性等原因而引起。多数脂肪肝的病变在一定条件下是可以恢复的，只要查明原因，对症治疗，预后良好。

(2) 建议限酒、降脂、控制超体重，适量运动，坚持锻炼。低脂低糖饮食，多吃新鲜水果、蔬菜。血脂偏高，肝功能异常者在医师指导下降酶降脂治疗。定期复查血脂、肝功及B超。

汇总医生：

主检日期： 2026-04-01

主检医生：

分科结果

身高、体重、血压

项目名称	检查结果	项目名称	检查结果
身高	170cm	体重	85kg
血压	119/80mmHg		

***小结:**

(1) 体重指数 29.41: 超重

操作员: 陈红锦 检查日期: 2026-03-29 检查医生: 名燕凌

内科

项目名称	检查结果	项目名称	检查结果
心率	100 次/min	心律	齐
心脏杂音	无	心界	正常
肺部	正常	呼吸音	呼吸音清
啰音	未闻及	叩诊	叩诊呈清音
腹部触诊	腹部平软	发育	正常
肝胆	肋下未触及	脾脏	肋下未触及
双肾	无叩击痛	肠鸣音	正常
营养	良好	神经系统	正常
生理反射	生理反射存在	病理反射	病理反射未引出
颅神经	正常	运动功能	正常
深浅感觉	正常	其它	无异常发现
既往史	无		

***小结:**

未见异常

操作员: 杨海荣 检查日期: 2026-03-29 检查医生: 杨海荣

大同五洲心血管病医院
0352-5332388

外科（女）

项目名称	检查结果	项目名称	检查结果
皮肤	正常	甲状腺	无肿大
浅表淋巴结	无肿大	肛门	正常
泌尿外生殖器	正常	四肢关节	未见异常
腹股沟	未见异常	足背动脉	正常
紫绀	无	色素沉着	无
脱毛	无	脱色	无
浮肿	无	皮下结节	无
头颅	正常	颈部	正常
乳腺	正常	脊柱	正常
直肠	未检	皮肤黄疸	无
四肢	活动正常	其他	无

*小结：
未见异常

操作员：张明远 检查日期：2026-03-29 检查医生：张明远

眼科

项目名称	检查结果	项目名称	检查结果
视力(左)	镜 0.8	视力(右)	镜 0.6
辨色力	正常	眼睑	正常
结膜	正常	泪器	正常
角膜	正常	虹膜	正常
瞳孔	正常	晶状体	正常
玻璃体	正常	眼底	未见异常

*小结：

大同五洲心血管病医院
0352-5332388

(1) 镜 0.6

操作员：田野青 检查日期：2026-03-29 检查医生：田野青

耳鼻喉科

项目名称	检查结果	项目名称	检查结果
听力(左)	正常	听力(右)	正常
外耳道	正常	鼓膜	正常
鼻窦	正常	鼻中隔	正常
鼻腔	正常	扁桃体	无肿大
嗅觉	正常	咽喉	正常

*小结：

未见异常

操作员：裴文兴 检查日期：2026-03-29 检查医生：裴文兴

妇科内诊

项目名称	检查结果	项目名称	检查结果
外阴	正常	尿道口	正常
阴道	粘膜充血	子宫	正常
附件	正常	宫颈	光滑
后穹窿	正常		

*小结：

(1) 阴道炎

操作员：智美玲 检查日期：2026-03-29 检查医生：智美玲

检验报告

尿液分析+尿沉渣

项目名称	检查结果	单位	参考值	提示
白细胞尿	2	个/u1	0--13	
上皮细胞(EC)	5	/HP	0--28	
管型(CAST)	0	个/u1	0--1	
霉菌(尿)	0	/HP	0--0	
结晶	0	/HP	0--10	
透明度(CLA)	清亮			
胆红素(BIL)	-		阴性	
隐血(ERY)	-		阴性	
小圆上皮细胞(SRC)	0	个/u1	0--0	
维生素C	-		阴性	
异常红细胞	1	个/u1	0--3	
红细胞(正常)	0	个/u1	0--6	
鳞状上皮细胞	5	个/u1	0--0	↑
粘液丝	0	个/u1	0--0	
颜色(Colour)	淡黄色			
尿葡萄糖(GLU)	-		阴性	
酮体(KET)	-		阴性	
比重(SG)	1.020		1.003--1.030	
酸碱度(PH)	5.0		4.5--8.0	
尿蛋白质(PRO)	-		阴性	
尿胆原(URO)	-		阴性	
亚硝酸盐(NIT)	-		阴性	

大同五洲心血管病医院

0352-5332388

红细胞(尿)(RBC)	1	个/u1	0--6	
尿白细胞(LEU)	-		阴性	

***小结:**

鳞状上皮细胞偏高(5 /HP)

操作员：荆鹏山 检查日期:2026-03-29

检查医生:康健忠

血常规（五分类）

项目名称	检查结果	单位	参考值	提示
白细胞(WBC)	9.24	10 ⁹ /L	3.5--9.5	
淋巴细胞绝对值(LY#)	2.07	10 ⁹ /L	1.1--3.2	
淋巴细胞百分比(LY%)	22.4	%	20--50	
中性粒细胞绝对值(GR#)	6.69	10 ⁹ /L	1.8--6.3	↑
中性粒细胞百分比(GR%)	72.5	%	40--75	
嗜碱性粒细胞绝对值(BA#)	0.03	10 ⁹ /L	0--0.06	
嗜碱性粒细胞百分比(BA%)	0.3	%	0--1.0	
嗜酸性粒细胞绝对值(E0#)	0.06	10 ⁹ /L	0.02--0.52	
嗜酸性粒细胞百分比(E0%)	0.6	%	0.4--8	
血小板(PLT)	249	10 ⁹ /L	125--350	
血小板分布宽度(PDW)	13.2	%	15--17	↓
平均血小板体积(MPV)	10.5	f1	6.0--14.0	
血小板压积(PCT)	0.261	%	0.11--0.28	
红细胞(RBC)	4.42	10 ¹² /L	3.8--5.1	
血红蛋白	125	g/L	115--150	
红细胞压积(HCT)	39.7	%	35--45	
红细胞平均体积(MCV)	89.9	f1	82--100	
平均血红蛋白含量(MCH)	28.4	pg	27--34	
平均血红蛋白浓度(MCHC)	316	g/L	316--354	

大同五洲心血管病医院

0352-5332388

单核细胞绝对值(MO#)	0.39	$10^9/L$	0.1--0.6	
单核细胞百分比(MO%)	4.2	%	3--10	
红细胞分布宽度标准差(RDW-SD)	47.3	f1	35--56	
红细胞分布宽度变异系数(RDW-CV)	14.8	%	10.6--16.6	
大血小板比率	29.9	%	11--45	
大血小板数目	74	$10^9/L$	30--90	
未成熟粒细胞数目	0.01	$10^9/L$	0--0.6	
未成熟粒细胞百分比	0.1	%	0--10	
有核红细胞数目	0.000	$10^9/L$	0--9999	
有核红细胞百分比	0.00	/100WBC	0--9999	

***小结:**

中性粒细胞绝对值(GR#)偏高($6.69 \times 10^9/L$) 血小板分布宽度(PDW)偏低(13.2 f1)

操作员：祁佳佳 检查日期:2026-03-29 检查医生:祁佳佳

血 HP 检测

项目名称	检查结果	单位	参考值	提示
幽门螺旋杆菌抗体检测	阴性 (-)		阴性 (-)	

***小结:**

未见异常

操作员：荆鹏山 检查日期:2026-03-29 检查医生:祁佳佳

肾功三项

项目名称	检查结果	单位	参考值	提示
肌酐(CREA)	51.70	$\mu\text{mol/L}$	41--73	
尿酸(UA)	364.00	$\mu\text{mol/L}$	140--340	↑
尿素测定(Urea)	4.00	mmol/L	2.6--7.5	

***小结:**

大同五洲心血管病医院

0352-5332388

尿酸(UA)偏高(364.00 umol/L)

操作员：梁可欣 检查日期：2026-03-29

检查医生：康建忠

空腹血糖

项目名称	检查结果	单位	参考值	提示
葡萄糖(GLU)	5.67	mmol/L	3.89--6.1	

*小结：

未见异常

操作员：梁可欣 检查日期：2026-03-29

检查医生：康建忠

同型半胱氨酸

项目名称	检查结果	单位	参考值	提示
同型半胱氨酸	10.00	umol/L	0--20	

*小结：

未见异常

操作员：梁可欣 检查日期：2026-03-29

检查医生：康建忠

生殖道微生态

项目名称	检查结果	单位	参考值	提示
线索细胞	-			
清洁度	II			
上皮细胞(白带)	++			
滴虫	-			
G-球菌	-			
霉菌	-			
G-杆菌	-			
G+杆菌	++			
G+球菌	-			

大同五洲心血管病医院

0352-5332388

***小结：**

上皮细胞(白带)++/HP G+杆菌++

操作员：荆鹏山 检查日期:2026-03-31

检查医生:康建忠

血脂四项

项目名称	检查结果	单位	参考值	提示
动脉硬化指数	3.86		1.31--3.19	↑
总胆固醇(CHOL)	4.40	mmol/L	2.59--5.2	
甘油三脂(TG)	2.20	mmol/L	0.7--1.7	↑
低密度脂蛋白(LDL)	2.70	mmol/L	0--4.13	
高密度脂蛋白(HDL)	0.70	mmol/L	0.77--1.55	↓

***小结：**

动脉硬化指数偏高(3.86) 甘油三脂(TG)偏高(2.20 mmol/L) 高密度脂蛋白(HDL)偏低(0.70 mmol/L)

操作员：梁可欣 检查日期:2026-03-29

检查医生:康建忠

肝功能三项

项目名称	检查结果	单位	参考值	提示
γ-谷氨酰转肽酶(GGT)	24.0	U/L	7--45	
丙氨酸氨基转移酶(ALT)	13.00	U/L	7--40	
门冬氨酸氨基转移酶(AST)	11.00	U/L	13--35	↓
谷草比谷丙	0.85		0.4--2.5	

***小结：**

门冬氨酸氨基转移酶(AST)偏低(11.00 U/L)

操作员：梁可欣 检查日期:2026-03-29

检查医生:康建忠

人乳头瘤病毒检查(HPV)

项目名称	检查结果	单位	参考值	提示
HPV 高危亚型 16	阴性(-)		阴性	

HPV 高危亚型 18	阴性 (-)		阴性	
HPV 高危亚型 31	阴性 (-)		阴性	
HPV 高危亚型 26	阴性 (-)		阴性	
HPV 高危亚型 33	阴性 (-)		阴性	
HPV 高危亚型 35	阴性 (-)		阴性	
HPV 高危亚型 39	阴性 (-)		阴性	
HPV 高危亚型 45	阴性 (-)		阴性	
HPV 高危亚型 51	阴性 (-)		阴性	
HPV 高危亚型 52	阴性 (-)		阴性	
HPV 高危亚型 53	阴性 (-)		阴性	
HPV 高危亚型 56	阴性 (-)		阴性	
HPV 高危亚型 58	阴性 (-)		阴性	
HPV 高危亚型 59	阴性 (-)		阴性	
HPV 高危亚型 66	阴性 (-)		阴性	
HPV 高危亚型 68	阴性 (-)		阴性	
HPV 高危亚型 73	阴性 (-)		阴性	
HPV 高危亚型 82	阴性 (-)		阴性	
HPV 低危亚型 6	阴性 (-)		阴性	
HPV 低危亚型 11	阴性 (-)		阴性	
HPV 低危亚型 42	阴性 (-)		阴性	
HPV 低危亚型 43	阴性 (-)		阴性	
HPV 低危亚型 81	阴性 (-)		阴性	

***小结:**

未见异常

操作员：祁佳佳 检查日期:2026-03-30

检查医生:康建忠

大同五洲心血管病医院

0352-5332388

大同现代医学检验实验室

液基薄层细胞学图文报告

ID: 2026128112

病理号: 114686

姓名: 韩芳2

性别: 女

年龄: 54岁

送检科室:

电话号码: 15635212867

床号:

病历号:

体检号: 2307120594

送检医院: 大同瑞慈康复体检

送检日期: 2026-03-30

末次月经:

送检医生:

采样日期:

报告日期: 2026-03-30

标本满意度: 满意

细胞量: >45%

红细胞:

经期样本:

颈管细胞:

化生细胞:

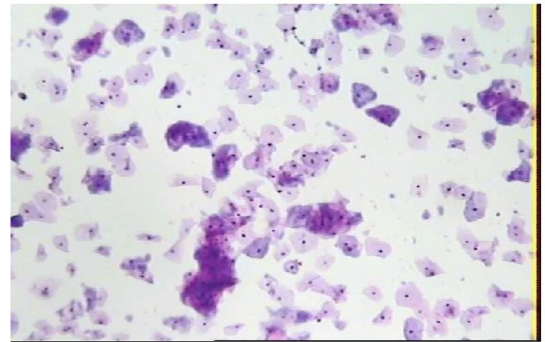
鳞状细胞:

宫颈柱状细胞:

未见上皮内病变/恶性细胞:

正常范围内:

- 良性反应性改变:
 - 炎症:
 - 轻度:
 - 中度:
 - 重度:
 - 放疗:
 - 妊娠:
 - 萎缩性:
 - 宫内避孕器:
 - 其他:



病原体: 滴虫感染: 念珠菌感染: 细菌感染:

提示 HPV 感染: 疱疹病毒感染:

鳞状上皮细胞分析:

- 非典型鳞状细胞:
 - 倾向上皮内瘤变:
 - 倾向良性反应性改变:
 - 不能明确意义(ASC-US):
 - 不排除高度病变(ASC-H):
- 上皮内低度病变:
- 鳞癌:
- 上皮内高度病变:
 - CIN2:
 - CIN3:

腺上皮细胞分析:

- 非典型腺细胞:
 - 宫内膜:
 - 来源不明:
- 非典型腺细胞(宫颈管):
 - 倾向原位腺癌:
 - 不能明确意义:
 - 倾向良性反应性改变:
- 腺癌:
 - 宫颈管:
 - 宫内膜:
 - 其它:
- 炎细胞:
 - 轻度:
 - 中度:
 - 重度:
- 可疑腺癌:

诊断意见: 未见上皮内病变或恶性细胞 (NILM)。

建议:

报告医师: 张荣生

地址: 大同市魏都大道 79 号, 本报告医师签字后有效
咨询: 0352-2830587 4006-122-995

妇科细胞学是筛查项目, 出于技术原因, 可能会有假阴性结果, 本检测仅对来样负责, 如果对结果有疑义, 请在收到报告 7 天内与我们联系。

大同五洲心血管病医院

0352-5332388

体检科 12导联心电图报告

韩芳2 女 54岁 体检号:436684

病床号:

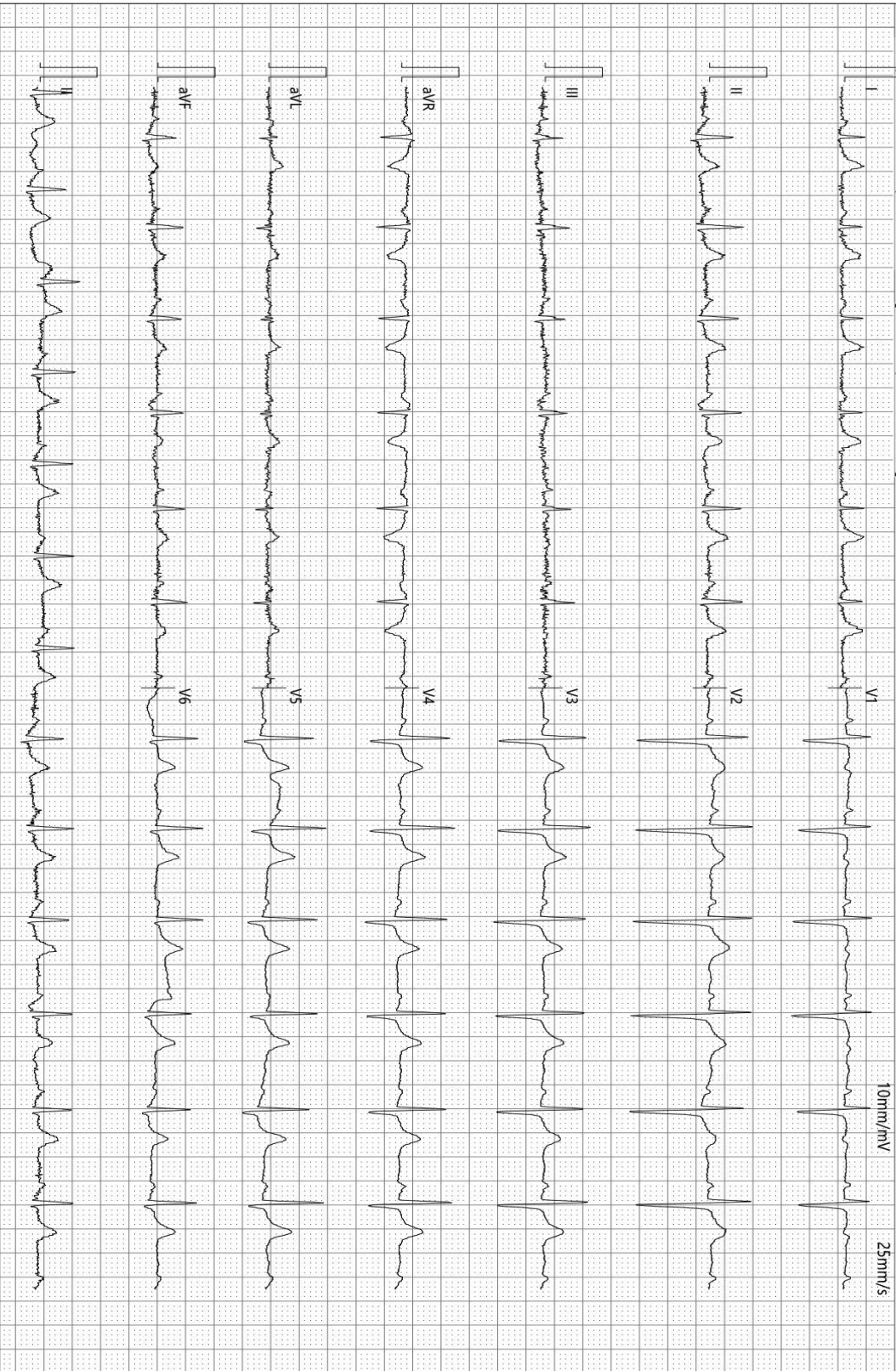
诊断结果:

- 1.窦性心律
- 2.正常心电图

诊断医生:

张之生

HR : 78bpm [60~100bpm]
 P : 111ms [0~110ms]
 PR : 151ms [120~200ms]
 QRS : 85ms [60~100ms]
 QT/QTc : 361/411ms [320~440/0~460ms]
 P/QRS/T : 58/56/36deg. [0~75/-30~90/0~75deg]
 R/5/SV1 : 0.922/0.848mV [0.0~2.5/0.0~2.0mV]



检查时间:2026-03-29 09:02:41

诊断时间:2026-03-29 09:08:50

SEMP V1 90

仅供临床参考

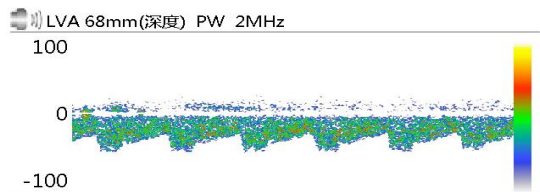
Text



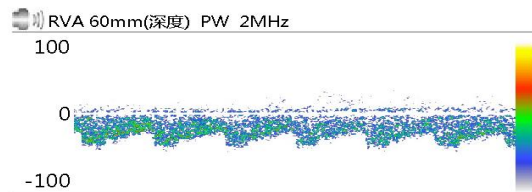
大同瑞慈健康体检

颅内多普勒血流图 (TCD) 检查报告单

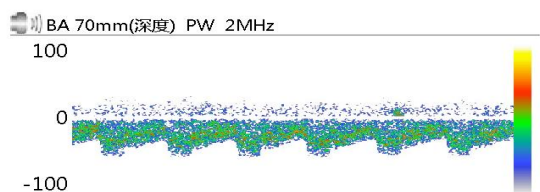
姓名: 韩芳2 性别: 女 年龄: 54 岁 检查号: 2307120594
 申请科室: 体检科 申请医师: 李菊蓉 检查类型: 颅内血管 床号:



Vs:54.7 Vd:29.8 Vm:38.1
 PI:0.65 RI:0.45 S/D:1.83



Vs:57.6 Vd:31.5 Vm:40.2
 PI:0.65 RI:0.45 S/D:1.83



Vs:55.1 Vd:30.2 Vm:38.5
 PI:0.65 RI:0.45 S/D:1.82

Vs: Vd: Vm:
 PI: RI: S/D:

Vs: Vd: Vm:
 PI: RI: S/D:

Vs: Vd: Vm:
 PI: RI: S/D:

医生意见

结论: 椎-基底动脉脑血管超声未见异常。

李菊蓉

检查日期: 2026-03-29

本报告单仅提供临床参考

大同瑞慈健康体检

骨密度检测报告

受检者信息

受检者ID: 2307120594
姓名: 韩芳2
出生年月日: 1971/8/26

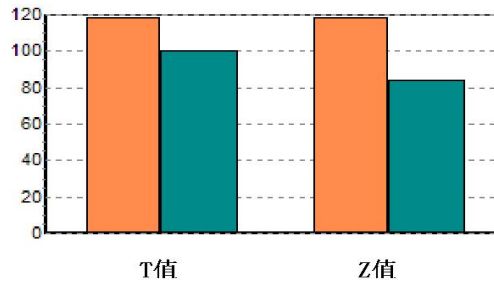
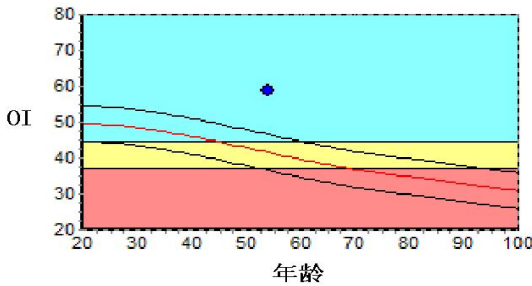
年龄: 54
性别: 女
测定部位(右/左): 右

测定结果

测定日期: 2026/3/29 8:41:53

测试编号: 1/1

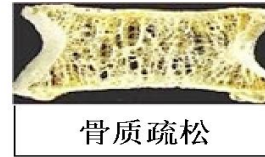
受测者 平均值



数据库: Asia
OI: 58.7
SOS: 1379.3 m/s, BUA: 43.8
T值: 1.82
Z值: 3.44

成人比: 118.3 %
同龄比: 141.3 %
OPR: N/A %

结果分析



注解

以上结论仅供参考

科室:

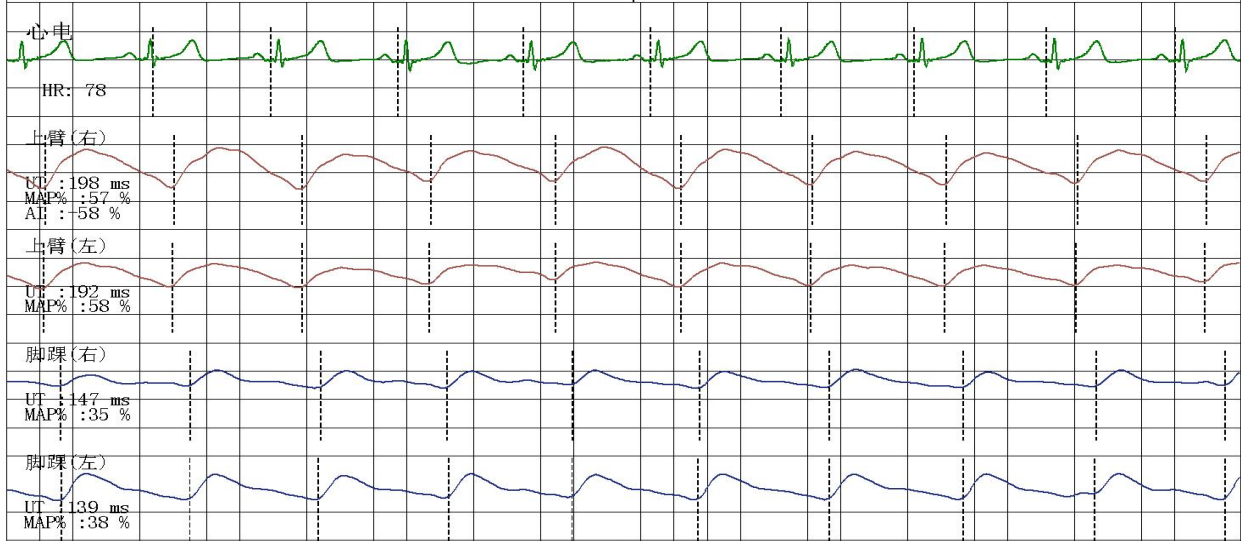
医生签名:

医院地址 大同瑞慈健康体检
地址 大同市平城区魏都大道79号

联系电话 0352-2824444
操作者 名燕凌

大同五洲心血管病医院
0352-5332388

大同瑞慈健康体检 动脉阻塞与僵硬检测报告单	病历号：2307120594 检查号：11700 姓名：韩芳2 性别：女 年龄：54岁 身高：168.0 cm 体重：70.0 kg BMI：24.8
--	--

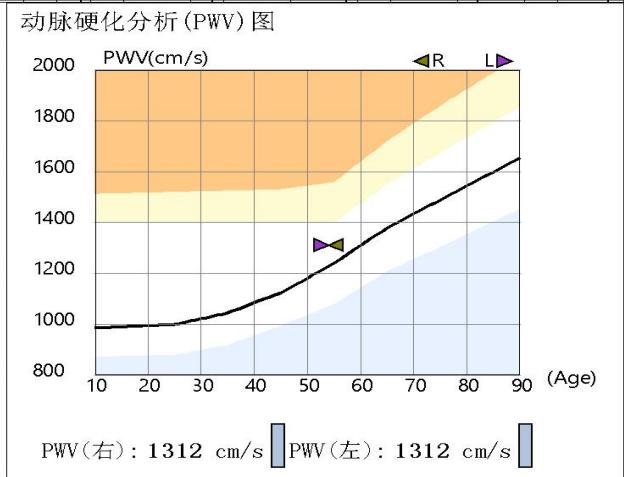


四肢动脉血压值 (mmHg)

上臂(右) SBP: 127 MBP: 106 DBP: 90 PP: 37		上臂(左) SBP: 137 MBP: 115 DBP: 93 PP: 44
脚踝(右) SBP: 180 MBP: 122 DBP: 96 PP: 84		脚踝(左) SBP: 166 MBP: 121 DBP: 89 PP: 77

动脉阻塞值

ABI (R): 1.31	ABI (L): 1.21
BAI (R): 0.71	BAI (L): 0.76



检查所见

双侧上肢血压偏高；双侧上肢血压无明显差异；双侧上肢脉压正常；双侧下肢血压无明显差异；双侧下肢脉压增大；
 双侧下肢静态ABI在正常范围；
 双侧baPWV正常范围；
 右侧上肢动脉脉搏波形未见异常；左侧上肢、双侧下肢动脉脉搏呈低钝波。

操作者：邢秀彬

诊断所见

双侧下肢静态ABI未见异常。

检查日期：2026-03-29

地址：大同市平城区魏都大道79号

高血压判断依据《中国高血压防治指南》(第三版)
 ABI判断依据《2011年美国心脏协会/美国心脏病学会周围动脉疾病指南》
 电话：



大同五洲心血管病医院

超声诊断图文报告

流水号: 2307120594

超声号: 2140667

姓名: 韩芳 2

年龄: 54 岁

性别: 女

检查设备: Vivid E95

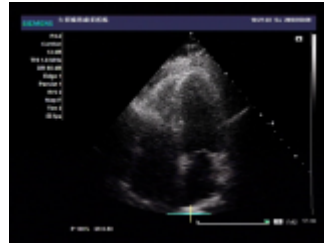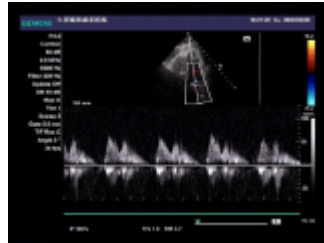
体检号: 436684

申请医院: 本院

体检科室: 体检科

检查部位: 心脏彩超

经典图像:



影像所见:

超声测量 (单位: mm)

升主动脉内径 26 (21-36)

左房内径 31 (22-39)

室间隔 10 (8-11)

左室内径 49 (37-54)

左室后壁 9 (8-11)

EF72% (50-80%)

右室内径 25 (25-40)

右房内径 28 (25-42)

FS41% (28-41%)

主肺动脉内径 20 (15-25)

升主动脉内径正常, 心脏各腔室大小正常, 室间隔厚度正常, 左室壁未见明显节段性运动异常, 各瓣膜及启闭功能未见明显异常, 舒张期二尖瓣口血流频谱 E/A>1, 心包腔未见积液。

影像诊断:

心脏结构及功能未见明显异常

报告医师: 李菊蓉

检查日期: 2026-03-29

审核医师: 李菊蓉

报告日期: 2026-03-29

温馨提示: 本报告仅供临床医生参考! 若有疑问, 请致电: 0352---5339668

地址: 大同市平城区迎宾街 750 号。

大同五洲心血管病医院

0352-5332388



大同五洲心血管病医院

超声诊断图文报告

流水号: 2307120594

超声号: 2140661

姓名: 韩芳 2

年龄: 54 岁

性别: 女

检查设备: Vivid E95

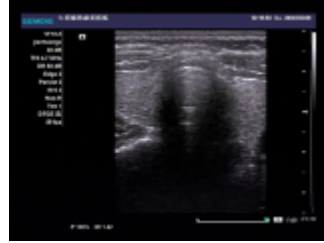
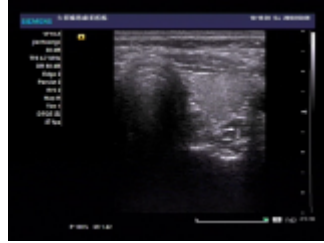体检号: 436684

申请医院: 本院

体检科室: 体检科

检查部位: 甲状腺彩超

经典图像:



影像所见:

甲状腺双侧叶形态正常, 包膜完整, 实质回声均匀, CDFI: 未见异常血流信号。
双侧颈部未见明显肿大淋巴结。

影像诊断:

甲状腺双侧叶未见异常

报告医师: 李菊蓉

检查日期: 2026-03-29

审核医师: 李菊蓉

报告日期: 2026-03-29

温馨提示: 本报告仅供临床医生参考! 若有疑问, 请致电: 0352---5339668

地址: 大同市平城区迎宾街 750 号。

大同五洲心血管病医院

0352-5332388



大同五洲心血管病医院

超声诊断图文报告

流水号: 2307120594

超声号: 2140664

姓名: 韩芳 2

年龄: 54 岁

性别: 女

检查设备: Vivid E95

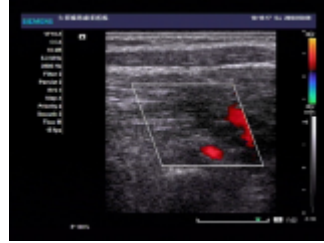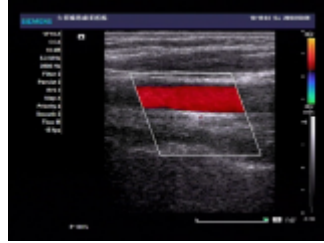体检号: 436684

申请医院: 本院

体检科室: 体检科

检查部位: 颈部血管彩超

经典图像:



影像所见:

右锁骨下动脉起始处、双侧颈总动脉、颈内、颈外动脉起始段内中膜不增厚, 内壁欠光滑, 管壁未见明确强回声斑。CDFI: 血流充盈好。PW: 频谱形态正常。 双侧椎动脉走行正常, 椎动脉内径正常, 管壁不厚, 管腔内为无回声, CDFI: 血流充盈好。PW: 频谱正常。

影像诊断:

双侧颈动脉、椎动脉未见明显异常

报告医师: 李菊蓉

检查日期: 2026-03-29

审核医师: 李菊蓉

报告日期: 2026-03-29

温馨提示: 本报告仅供临床医生参考! 若有疑问, 请致电: 0352---5339668

地址: 大同市平城区迎宾街 750 号。

大同五洲心血管病医院

0352-5332388



大同五洲心血管病医院

超声诊断图文报告

流水号: 2307120594

超声号: 2140670

姓名: 韩芳 2

年龄: 54 岁

性别: 女

检查设备: Vivid E95

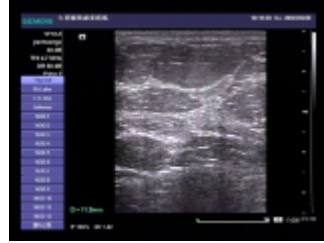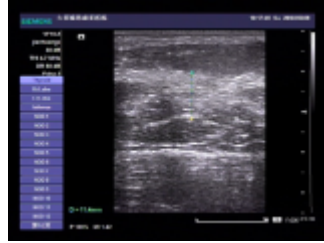
体检号: 436684

申请医院: 本院

体检科室: 体检科

检查部位: 乳腺彩超

经典图像:



影像所见:

双侧乳腺腺体层次清晰, 右乳腺体厚 1.1cm, 左乳腺体厚 1.1cm, 乳导管未见扩张, 未见明显占位性病变, CDFI: 未见异常血流信号。

双侧腋下未见明显肿大淋巴结。

影像诊断:

双侧乳腺未见明显异常

报告医师: 李菊蓉

检查日期: 2026-03-29

审核医师: 李菊蓉

报告日期: 2026-03-29

温馨提示: 本报告仅供临床医生参考! 若有疑问, 请致电: 0352---5339668

地址: 大同市平城区迎宾街 750 号。

大同五洲心血管病医院

0352-5332388



大同五洲心血管病医院

超声诊断图文报告

流水号: 2307120594

超声号: 2140673

姓名: 韩芳 2

年龄: 54 岁

性别: 女

检查设备: Vivid E95

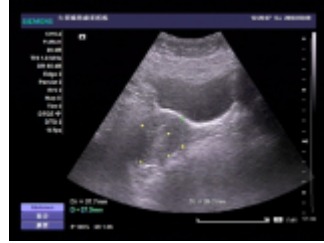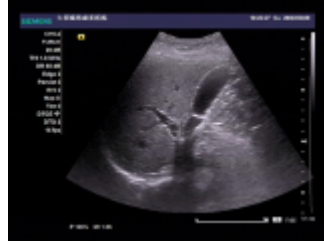体检号: 436684

申请医院: 本院

体检科室: 体检科

检查部位: 全腹彩超

经典图像:



影像所见:

肝脏大小形态正常, 包膜光滑完整, 实质回声细腻、增强, 肝内管道系统走行欠清晰, 门静脉及肝内胆管不扩张。

胆囊大小形态正常, 壁不厚、光滑, 囊内透声好, 肝外胆管不扩张。

胰腺大小形态正常, 实质回声均匀, 主胰管不扩张。

脾脏大小形态正常, 实质回声均匀, 脾门静脉不宽。

双肾大小形态正常, 皮髓质分界清晰, 集合系统未见分离, 双侧输尿管未见扩张。

膀胱充盈佳, 未见明显异常。

后位子宫, 大小约 3.7*3.9*5.0cm, 肌壁回声均匀, 内膜线清晰, 厚 0.9cm, 宫颈厚约 2.7cm, 双侧附件区未见异常。

影像诊断:

轻度脂肪肝

报告医师: 李菊蓉

检查日期: 2026-03-29

审核医师: 李菊蓉

报告日期: 2026-03-29

温馨提示: 本报告仅供临床医生参考! 若有疑问, 请致电: 0352---5339668

地址: 大同市平城区迎宾街 750 号。

大同五洲心血管病医院

0352-5332388



双源 CT 诊断图文报告

ID号: 2307120594

影像号: CT20260329018

姓名: 韩芳 2

年龄: 54 岁

性别: 女

检查设备: 西门子量子双源 CT

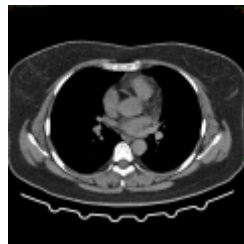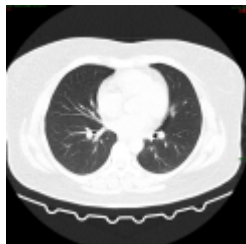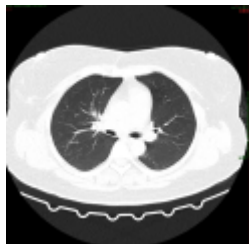体检号: 436684

申请医院: 本院

体检科室: 体检科

检查部位: CT 检查

经典图像:



影像所见:

双侧胸廓对称, 气管居中。气管及支气管未见狭窄及阻塞。双肺支气管血管束形态、结构、走行正常, 肺内未见异常密度。双肺门不大, 形态自然。心脏及大血管大小、形态未见异常。纵隔内未见肿块及肿大淋巴结。胸膜无增厚, 胸膜腔内无积液。胸壁软组织及骨骼未见病变征象。

影像诊断:

胸部 CT 平扫未见异常

报告医师: 张剑峰

检查日期: 2026-03-29

审核医师: 张剑峰

报告日期: 2026-03-29

温馨提示：本报告仅供临床医生参考！如有疑问，请致电：0352---5339668

地址：大同市平城区迎宾街 750 号。
