



2307120589

# 大同瑞慈健康体检

## 报 告 册

体检编号	436679	工号	87
姓名	周成新		
性别	男	年龄	58岁
单位	大同市税务局		
部门	大同市税务局		
联系电话	13038090809		
体检日期	2024-11-29		

尊敬的周成新先生您好！

首先，瑞慈健康体检全体员工欢迎您的光临，并对您的信任表示衷心的感谢！

您于 2024-11-29 （体检编号：436679）完成健康检查，本机构的各科医生已根据您的体检项目及结果，汇总成此份健康体检报告，并经总检医生审核。据此提出对您健康状况的综合分析及建议。

瑞慈健康体检倡导“大健康、大康复”，提出“健康是第一财富（Rich）”的人文理念。希望您仔细阅读并妥善地保管此份健康体检报告，并认真关注报告中的提示与建议，若您对报告内容有任何疑问，可直接与瑞慈健康体检客服部联系，进一步咨询。

健康体检咨询电话：0352-2824444

客户服务咨询电话：0352-2830597

400-6112995

瑞慈健康体检报告由下列内容组成：

第一部分：主检报告

第二部分：分科分项结果

第三部分：检验报告

第四部分：附表

## 主检报告

### 检查综述

- 【外科（男）】（1）甲状腺结节 （2）皮下结节：背部脂肪瘤
- 【血脂四项】总胆固醇(CHOL)偏高(6.21 mmol/L) 高密度脂蛋白(HDL)偏高(2.07 mmol/L)
- 【尿液分析+尿沉渣】粘液丝偏高(10 /HP)
- 【心电图】1. 窦性心律 2. ST段压低
- 【经颅多普勒】椎-基底动脉血流速度减慢
- 【甲状腺彩超】甲状腺右侧叶结节 TI-RADS 3级 定期复查
- 【全腹彩超】肝囊肿 多发
- 【口腔科】（1）牙周：牙结石 下唇粘膜血管瘤 6\*6 毫米

### 医生建议

#### 【甲状腺结节】：

- 甲状腺结节是一种常见的甲状腺疾病，很多甲状腺疾病可表现为结节，如可由甲状腺退行性变、炎症、自身免疫性及新生物等多种病变所致。甲状腺结节在各个年龄段的男女人群中均可见到，但中年女性中较多。
- 甲状腺结节分良性和恶性两大类，良性的占绝大多数，恶性者不足1%，判断甲状腺结节的良恶主要依靠病史、体格检查、放射性核素扫描、穿刺细胞学检查。
- 建议往普外科就诊，进一步检查，明确诊断，结合临床诊治并定期复查。

#### 【背部脂肪瘤】：

- 建议外科诊断治疗

#### 【总胆固醇(CHOL)偏高】：

- 总胆固醇是脂质的主要成分之一，其数量受年龄、家族、性别、饮食、遗传等多种因素影响。总胆固醇对人体生长发育以及新陈代谢有重要的作用，正常值是2.59-5.20mmol/L。
- 总胆固醇升高后，会增加类脂物质的堆积，会产生更多的血管斑块，进而增加心脑血管疾病的风险。大于5.21-5.69mmol/L是胆固醇的临界偏高，即使是一个完全健康的人，只要总胆固醇>7.2mmol/L或低密度脂蛋白>4.9mmol/L，未来发生心脑血管的风险就明显增高，应该马上治疗。
- 总胆固醇升高根据病因可分为两大类：一是原发性，是由于遗传因素缺陷所致，另一种是继发性，可引起其升高的疾病主要有糖尿病、高血压、甲减、肝肾疾病等。
- 降低总胆固醇的治疗中，原发性偏高应积极应用降脂药，曾经选择他汀类药物，胆固醇不能达标的，可联合用药（如依折麦布等）。
- 如果总胆固醇偏高，且患者有糖尿病、高血压、甲减、肝肾疾病或者已经发生心脑血管疾病的人更应积极用药，控制降低疾病风险。
- 戒烟，增强运动，采用低脂、低糖饮食，少食富含脂肪、胆固醇及饱和脂肪酸的食物，多进食蔬菜、水果、豆制品、粗粮、鱼和高纤维食品。
- 必要时在医师指导下使用降脂药物治疗，并前往内分泌科复诊。

#### 【高密度脂蛋白(HDL)偏高】：

- 高密度脂蛋白(HDL)主要在肝脏合成，具有抗动脉粥样硬化的功能，是冠心病的保护因子。高密度脂蛋白(HDL)能将周围组织包括动脉壁内的胆固醇运转到肝脏进行代谢，是一种抗动脉粥样硬化的血浆脂蛋白。
- 高密度脂蛋白(HDL)的含量与心血管的发病率和病变程度呈负相关，即高密度脂蛋白(HDL)减低，患冠心病的危险性增加；高密度脂蛋白(HDL)含量增高，患冠心病的危险性降低。

- (3) 高密度脂蛋白(HDL)对冠心病的临床诊断是一个重要的参考指标。它的升高是临床冠心病保护因子之一，并能防治和延缓动脉粥样硬化的发展。
- (4) 血清中高密度脂蛋白(HDL)的降低，预示着冠心病的出现。临床上常同时测定高密度脂蛋白(HDL)和血清总胆固醇，并根据它们的比值作为冠心病的信息指标。
- (5) 高密度脂蛋白(HDL)减少，主要见于冠心病、冠状动脉粥样硬化、高甘油三酯血症、慢性贫血、脑血管病、糖尿病、急慢性肝炎、肝硬化等疾病。
- (6) 戒烟，增强运动，采用低脂、低糖饮食，少食富含脂肪、胆固醇及饱和脂肪酸的食物，多进食蔬菜、水果、豆制品、粗粮、鱼和高纤维食品。
- (7) 建议当高密度脂蛋白(HDL)减少时，可参考其他相关指标，积极治疗基础性疾病，往内分泌科复诊。

**【粘液丝偏高】：**

- (1) 尿常规中粘液丝是由尿路中细胞分泌出来的，在有尿路感染时分泌会明显增多，且伴有炎症细胞的出现。
- (2) 粘液丝偏高，可分为生理性偏高和病理性偏高两种，生理性偏高一般是由于喝水较少导致的尿液浓缩，一般在喝水后就能达到稀释的效果。
- (3) 病理性的粘液丝偏高是由于泌尿系炎症或者是前列腺炎导致的，需要注意观察，多喝水，同时有白细胞等炎症细胞增多时，应及时服用抗感染药物治疗。如果仅有粘液丝的增多而没有白细胞等炎症细胞增多时，尿路有炎症的可能性不大。
- (4) 建议平时饮食注意清淡，多喝水，少吃油腻和辛辣的食物，要注意个人清洁卫生，勤洗阴部，注意休息。

**【ST段压低】：**

- (1) ST-T改变主要是反映心肌缺血现象，具有ST段抬高和下移两种表现，多见于慢性冠状动脉供血不足、心绞痛、心肌炎、心肌劳损等，但有时也见于神经植物功能紊乱、精神紧张、电解质紊乱、内分泌疾病等。
- (2) 临床上把心肌缺血疾病的ST-T改变称为特异性ST-T改变，把超出正常范围而又不具备特异性ST-T改变归结为非特异性ST-T改变。建议定期复查、动态观察，并心内科结合临床考虑。

**【椎-基底动脉血流速度减慢】：**

- (1) 脑动脉血流流速减低，多见于脑供血不足、脑血管扩张、脑梗塞及动脉瘤等造成的。建议神经内科结合临床诊治。

**【甲状腺右侧叶结节】：**

- (1) 甲状腺结节是一种常见的甲状腺疾病，很多甲状腺疾病可表现为结节，如可由甲状腺退行性变、炎症、自身免疫性及新生物等多种病变所致。甲状腺结节在各个年龄段的男女人群中均可见到，但中年女性中较多。
- (2) 甲状腺结节分良性和恶性两大类，良性的占绝大多数，恶性者不足1%，判断甲状腺结节的良恶主要依靠病史、体格检查、放射性核素扫描、穿刺细胞学检查。
- (3) 建议往外科就诊，进一步检查，明确诊断，结合临床诊治并定期复查。

**【肝囊肿】：**

- (1) 肝囊肿，通俗说就是肝脏中的水泡。绝大多数的肝囊肿都是先天性的，即因先天发育的某些异常导致了肝囊肿形成。
- (2) 肝囊肿病因大多数系肝内小胆管发育障碍所致，单发性肝囊肿的发生是由于异位胆管造成。肝囊肿生长缓慢，所以可能长期或终生无症状，其临床表现也随囊肿位置、大小、数目以及有无压迫邻近器官和有无并发症而异。
- (3) 肝囊肿是一种较常见的肝脏良性疾病，一般没有什么症状，也不会影响肝功。5CM以下的肝囊肿一般不需要特殊治疗。当囊肿长大到一定程度，可能会压迫胃肠道而引起症状，如上腹不适饱胀；也有因囊肿继发细菌感染而有腹痛、发热的。
- (4) 肝囊肿首次发现，建议作MRI或CT检查，除外肝内其它占位性病变。
- (5) 过大的肝囊肿，对肝脏本身或周围的器官有压迫症状的，或有炎症的，往外科治疗。
- (6) 已确诊为肝囊肿，动态观察，定期B超检查进行对照，监测囊肿大小。
- (7) 解除顾虑和紧张情绪，保持良好心态，切忌大怒。
- (8) 多食新鲜蔬菜和水果，保持大便通畅，防止便秘；保证营养，宜食清淡富含蛋白质的食物为主；限制饮酒。
- (9) 不宜剧烈运动，防止过度用力，以免增加腹腔压力。
- (10) 如有症状请及时就诊。

**【牙结石】：**

- (1)牙结石又称牙石，是沉积在牙齿或修复体表面上已经钙化或正在钙化的菌斑或软垢。其开始时是软的，会因逐渐的钙化而变硬。它是由 75%的磷酸钙， 15-25%的水、有机物、磷酸锰、矿酸钙及微量的钾、钠、铁所构成，并呈现出黄色、棕色或者黑色。
- (2)牙结石通常存在于唾液腺开口处的牙齿表面（例如：下颚前牙的舌侧表面，上颚后牙的颊侧表面）和牙齿的颈部，以及口腔粘膜运动不到的牙齿表面等处。
- (3)牙结石形成后，可伴随牙龈出血、牙龈萎缩、口臭等症状。
- (4)牙结石是牙周病的重要病因，它会不断刺激牙周组织，并且压迫牙龈，影响血液循环，造成牙周组织的病菌感染，形成牙周囊袋，此后更易使食物残渣、牙菌斑、牙结石等的堆积，最终牙周支持组织全部破坏，导致牙齿松动，以至于不得不拔除牙齿。
- (5)早晚刷牙、饭后漱口是防治牙结石形成的最重要措施。应采取正确的竖刷牙法和巴氏刷牙法，纠正横刷牙法。
- (6)多吃富有维生素的粗纤维食物，如肉、蛋、各种蔬菜和水果，充分咀嚼以利于牙面清洁。少吃甜食及黏性很强的食物，不吃零食。
- (7)建议每半年进行一次口腔健康检查，每年进行 2-3 次全口超声波洁牙术，使牙面、牙颈部经常处于洁净状态。

**【下唇粘膜血管瘤 6\*6 毫米】：**

- (1)建议口腔外科诊断治疗。

汇总医生： 丁昊炜

主检日期： 2024-12-01

主检医生：

## 分科结果

## 身高、体重、血压

项目名称	检查结果	项目名称	检查结果
身高	162cm	体重	55kg
血压	121/69mmHg		

## \*小结:

未见异常

操作员：闫辛儿

检查日期：2024-11-29

检查医生：名燕凌

## 内科

项目名称	检查结果	项目名称	检查结果
心率	68 次/min	心律	齐
心脏杂音	无	心界	正常
肺部	正常	呼吸音	呼吸音清
啰音	未闻及	叩诊	叩诊呈清音
腹部触诊	腹部平软	发育	正常
肝胆	肋下未触及	脾脏	肋下未触及
双肾	无叩击痛	肠鸣音	正常
营养	良好	神经系统	正常
生理反射	生理反射存在	病理反射	病理反射未引出
颅神经	正常	运动功能	正常
深浅感觉	正常	其它	无异常发现
既往史	无		

## \*小结:

未见异常

操作员：名燕凌

检查日期：2024-11-29

检查医生：名燕凌

## 外科（男）

项目名称	检查结果	项目名称	检查结果
皮肤	正常	甲状腺	结节
脊椎	无畸形	浅表淋巴结	无肿大
肛门	正常	前列腺	未检
泌尿外生殖器	正常	四肢关节	未见异常
腹股沟	未见异常	足背动脉	正常
紫绀	无	色素沉着	无
脱毛	无	脱色	无
浮肿	无	皮下结节	背部脂肪瘤
头颅	正常	颈部	正常
乳腺	正常	脊柱	正常
直肠	未检	皮肤黄疸	无
四肢	活动正常	其他	无

**\*小结：**

(1) 甲状腺结节

(2) 皮下结节：背部脂肪瘤

操作员：魏利平

检查日期：2024-11-29

检查医生：魏利平

**眼科**

项目名称	检查结果	项目名称	检查结果
视力(左)	1.0	视力(右)	1.0
辨色力	正常	眼睑	正常
结膜	正常	泪器	正常
角膜	正常	虹膜	正常
瞳孔	正常	晶状体	正常
玻璃体	正常	眼底	未见异常

**\*小结：**

未见异常

操作员：田野青

检查日期：2024-11-29

检查医生：田野青

## 眼压检查

项目名称	检查结果	项目名称	检查结果
右眼眼压	12.2mmHg	左眼眼压	11.6mmHg

**\*小结:**

未见异常

操作员：田野青

检查日期:2024-11-30

检查医生：田野青

## 耳鼻喉科

项目名称	检查结果	项目名称	检查结果
听力(左)	正常	听力(右)	正常
外耳道	正常	鼓膜	正常
鼻窦	正常	鼻中隔	正常
鼻腔	正常	扁桃体	无肿大
嗅觉	正常	咽喉	正常

**\*小结:**

未见异常

操作员：裴文兴

检查日期:2024-11-29

检查医生：裴文兴

## 口腔科

项目名称	检查结果	项目名称	检查结果
唇颊	正常下唇粘膜血管瘤 6*6 毫米	齿	正常
齿龈	正常	牙周	牙结石 II 度
舌腭	正常	腮腺	正常
颌下腺	正常	颞下颌关节	正常

**\*小结:**

(1) 牙周：牙结石 下唇粘膜血管瘤 6\*6 毫米

操作员：龚富生

检查日期:2024-11-29

检查医生：龚富生

## 检验报告

## 尿液分析+尿沉渣

项目名称	检查结果	单位	参考值	提示
白细胞尿	1	个/u1	0--13	
上皮细胞(EC)	0	/HP	0--28	
管型(CAST)	0	个/u1	0--1	
霉菌(尿)	0	/HP	0--0	
结晶	0	/HP	0--10	
透明度(CLA)	清亮			
胆红素(BIL)	-		阴性	
隐血(ERY)	-		阴性	
小圆上皮细胞(SRC)	0	个/u1	0--0	
维生素C	-		阴性	
异常红细胞	0	个/u1	0--3	
红细胞(正常)	0	个/u1	0--6	
鳞状上皮细胞	0	个/u1	0--0	
粘液丝	10	个/u1	0--0	↑
颜色(Colour)	淡黄色			
尿葡萄糖(GLU)	-		阴性	
酮体(KET)	-		阴性	
比重(SG)	1.025		1.003--1.030	
酸碱度(PH)	6.0		4.5--8.0	
尿蛋白质(PRO)	-		阴性	
尿胆原(URO)	-		阴性	
亚硝酸盐(NIT)	-		阴性	
红细胞(尿)(RBC)	0	个/u1	0--6	
尿白细胞(LEU)	-		阴性	

## \*小结：

粘液丝偏高(10 /HP)

操作员：黄璐瑶 检查日期：2024-11-29

检查医生：康建忠

## 血常规（五分类）

项目名称	检查结果	单位	参考值	提示
白细胞(WBC)	4.61	$10^9/L$	3.5--9.5	
淋巴细胞绝对值(LY#)	1.38	$10^9/L$	1.1--3.2	
淋巴细胞百分比(LY%)	29.9	%	20--50	
中性粒细胞绝对值(GR#)	2.87	$10^9/L$	1.8--6.3	
中性粒细胞百分比(GR%)	62.5	%	40--75	
嗜碱性粒细胞绝对值(BA#)	0.05	$10^9/L$	0--0.06	
嗜碱性粒细胞百分比(BA%)	1.0	%	0--1.0	
嗜酸性粒细胞绝对值(E0#)	0.09	$10^9/L$	0.02--0.52	
嗜酸性粒细胞百分比(E0%)	1.9	%	0.4--8.0	
血小板(PLT)	209	$10^9/L$	125--350	
血小板分布宽度(PDW)	16.4	%	15--17	
平均血小板体积(MPV)	10.6	f1	6.0--14.0	
血小板压积(PCT)	0.221	%	0.11--0.28	
红细胞(RBC)	5.08	$10^{12}/L$	4.3--5.8	
血红蛋白	147	g/L	130--175	
红细胞压积(HCT)	44.5	%	40--50	
红细胞平均体积(MCV)	87.6	f1	82--100	
平均血红蛋白含量(MCH)	29.0	pg	27--34	
平均血红蛋白浓度(MCHC)	330	g/L	316--354	
单核细胞绝对值(MO#)	0.22	$10^9/L$	0.1--0.60	
单核细胞百分比(MO%)	4.7	%	3--10	
红细胞分布宽度标准差(RDW-SD)	41.1	f1	35--56	
红细胞分布宽度变异系数(RDW-CV)	12.6	%	10.6--16.6	

大血小板比率	29.3	%	11--45	
大血小板数目	61	$10^9/L$	30--90	
未成熟粒细胞数目	0.00	$10^9/L$	0--999	
未成熟粒细胞百分比	0.1	%	0--100	
有核红细胞数目	0.000	$10^9/L$	0--9999	
有核红细胞百分比	0.00	/100WBC	0--9999	

**\*小结:**

未见异常

操作员：王小雪 检查日期:2024-11-29 检查医生:康建忠

**血 HP 检测**

项目名称	检查结果	单位	参考值	提示
幽门螺旋杆菌抗体检测	阴性 (-)		阴性 (-)	

**\*小结:**

未见异常

操作员：祁佳佳 检查日期:2024-11-29 检查医生:康建忠

**肾功三项**

项目名称	检查结果	单位	参考值	提示
肌酐(CREA)	63.40	$\mu\text{mol/L}$	57--97	
尿酸(UA)	234.00	$\mu\text{mol/L}$	200--420	
尿素测定(Urea)	7.35	$\text{mmol/L}$	3.1--8.0	

**\*小结:**

未见异常

操作员：刘慧芳 检查日期:2024-11-29 检查医生:康建忠

**空腹血糖**

项目名称	检查结果	单位	参考值	提示
葡萄糖(GLU)	5.05	$\text{mmol/L}$	3.89--6.1	

**\*小结:**

未见异常

操作员：刘慧芳 检查日期：2024-11-29 检查医生：康建忠

### 同型半胱氨酸

项目名称	检查结果	单位	参考值	提示
同型半胱氨酸	10.10	umol/L	0--20	

**\*小结:**

未见异常

操作员：刘慧芳 检查日期：2024-11-29 检查医生：康建忠

### 血脂四项

项目名称	检查结果	单位	参考值	提示
动脉硬化指数	1.41		1.31--3.19	
总胆固醇(CHOL)	6.21	mmol/L	2.59--5.2	↑
甘油三脂(TG)	1.05	mmol/L	0.7--1.7	
低密度脂蛋白(LDL)	2.92	mmol/L	0--4.13	
高密度脂蛋白(HDL)	2.07	mmol/L	0.77--1.55	↑

**\*小结:**

总胆固醇(CHOL)偏高(6.21 mmol/L) 高密度脂蛋白(HDL)偏高(2.07 mmol/L)

操作员：刘慧芳 检查日期：2024-11-29 检查医生：康建忠

### 肝功能三项

项目名称	检查结果	单位	参考值	提示
γ-谷氨酰转肽酶(GGT)	23.0	U/L	10--60	
丙氨酸氨基转移酶(ALT)	46.00	U/L	9--50	
门冬氨酸氨基转移酶(AST)	29.00	U/L	15--40	
谷草比谷丙	0.63		0.4--2.5	

**\*小结:**

未见异常

操作员：刘慧芳 检查日期：2024-11-29 检查医生：康建忠



眼底检查报告单

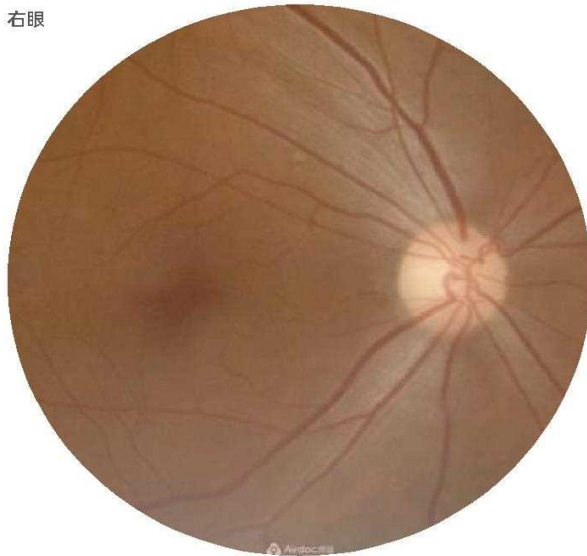
姓名: 周成新T  
性别: 男

年龄: 58  
体检号: 8991519177185

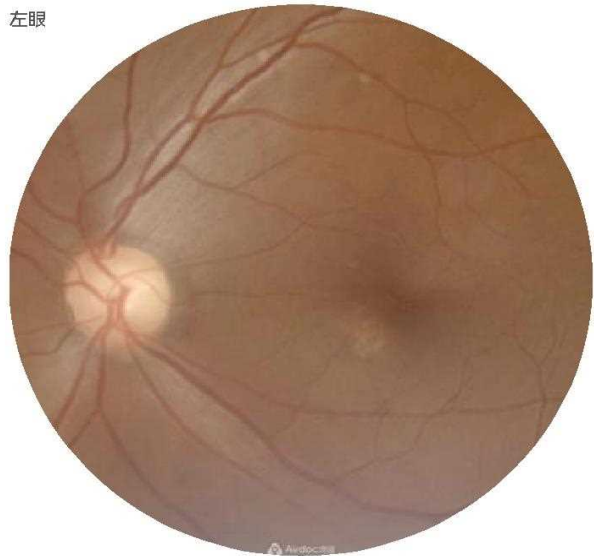
检查号: 20183077  
项目: 标准版

检查日期: 2024-11-29

右眼



左眼



糖尿病性视网膜病变分析

未发现中度非增殖性（含）以上糖尿病性视网膜病变，建议定期复查。

审核医生: 

日期: 2024-11-29

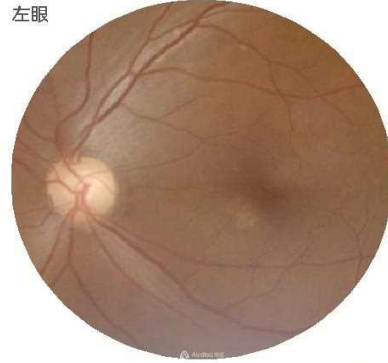
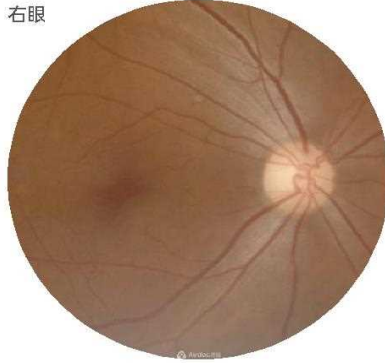
眼底检查报告单

姓名: 周成新  
性别: 男

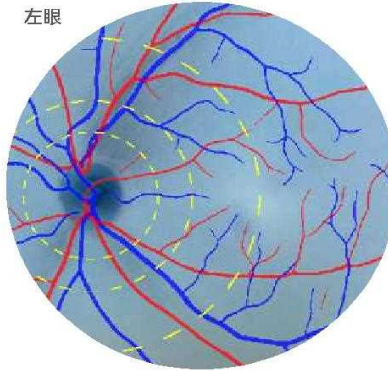
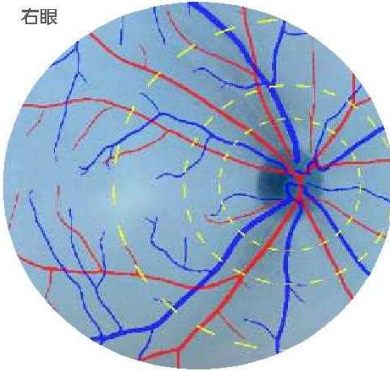
年龄: 58  
体检号: 8991519177185

检查号: 20183077  
项目: 标准版

检查日期: 2024-11-29



动静脉分析



— 动脉 — 静脉 B区 C区

评估结果

- OD (右眼): 未发现糖尿病视网膜病变类似异常。视网膜影像未见糖尿病性视网膜病变表现。建议定期复查。  
未发现杯盘比偏大。杯盘比正常。建议定期复查。
- OS (左眼): 未发现糖尿病视网膜病变类似异常。视网膜影像未见糖尿病性视网膜病变表现。建议定期复查。  
未发现杯盘比偏大。杯盘比正常。建议定期复查。

审核医生:

日期: 2024-11-29

# 大同瑞慈康复医院 12导联心电图报告

周成新 男 58岁

体检号:436679

病床号:

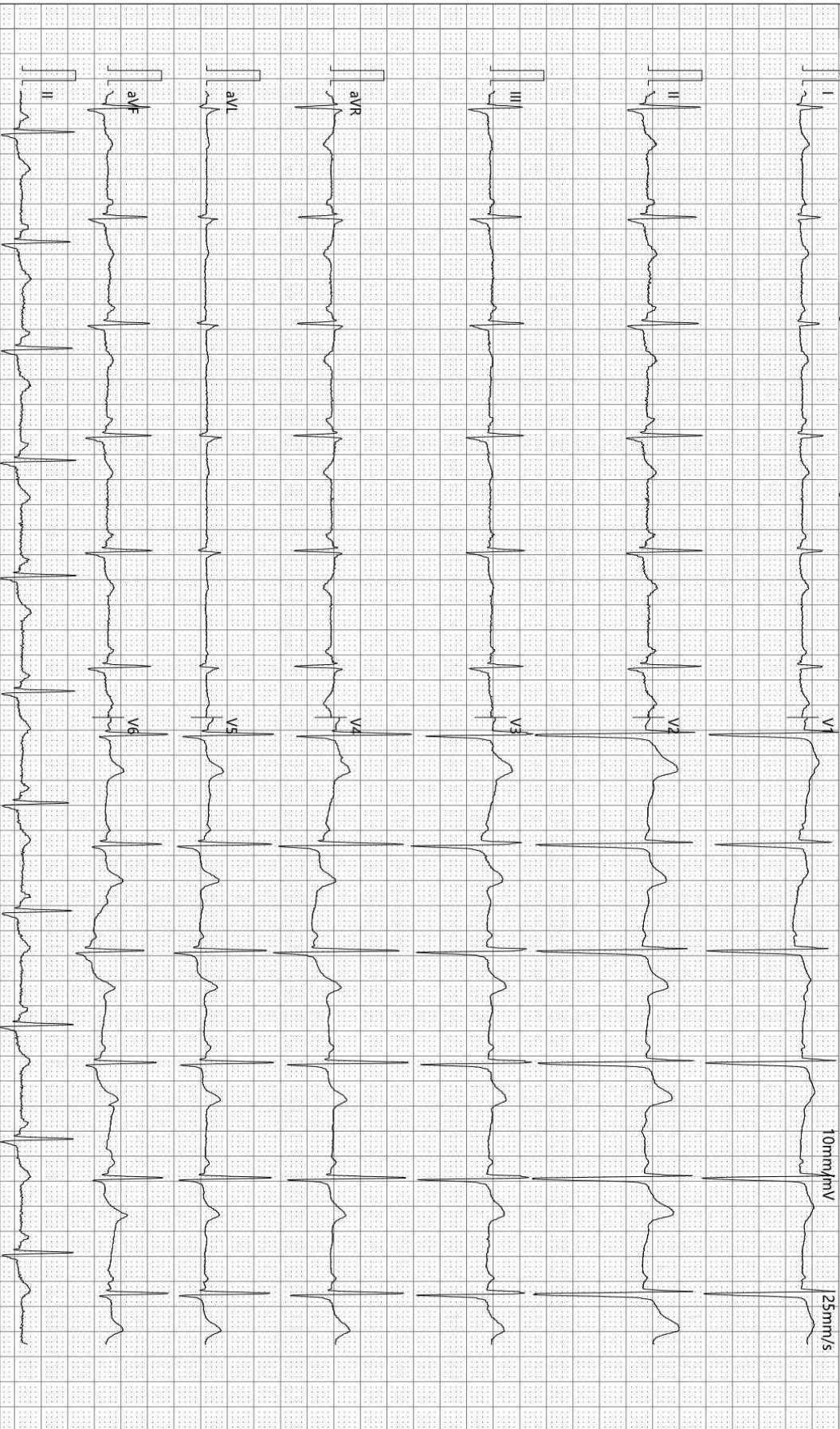
诊断结果:

- 1.窦性心律
- 2.ST段压低

诊断医生:

张之生

HR : 67bpm [60 ~ 100bpm]  
P : 86ms [0 ~ 110ms]  
PR : 123ms [120 ~ 200ms]  
QRS : 99ms [60 ~ 100ms]  
QT/QTc : 411/435ms [320 ~ 440/0 ~ 450ms]  
P/QRS/T : 64/49/44deg. [0 ~ 75/-30 ~ 90/0 ~ 75deg]  
RV5/SV1 : 1.248/1.722mV [0.0 ~ 2.5/0.0 ~ 2.0mV]



检查时间:2024-11-29 08:36:45

诊断时间:2024-11-29 08:38:08

SEMIP V1.90

仅供临床参考

Text




# 大同瑞慈健康体检

## 颅内多普勒血流图 (TCD) 检查报告单

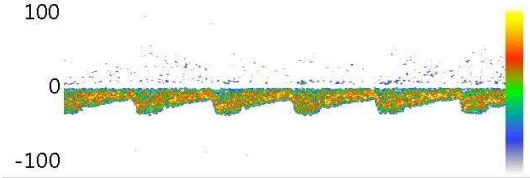
姓名: 周成新      性别: 男      年龄: 58 岁      检查号: 2307120589  
 申请科室: 体检科      申请医师: 李菊蓉      检查类型: 颅内血管      床号:

LVA 72mm(深度) PW 2MHz




Vs:38.9      Vd:18.6      Vm:25.4  
 PI:0.80      RI:0.52      S/D:2.09

RVA 72mm(深度) PW 2MHz



Vs:35.6      Vd:17.4      Vm:23.5  
 PI:0.78      RI:0.51      S/D:2.05

BA 71mm(深度) PW 2MHz



Vs:38.5      Vd:18.6      Vm:25.3  
 PI:0.79      RI:0.52      S/D:2.07

Vs:      Vd:      Vm:  
 PI:      RI:      S/D:

Vs:      Vd:      Vm:  
 PI:      RI:      S/D:

Vs:      Vd:      Vm:  
 PI:      RI:      S/D:

### 医生意见

结论: 椎-基底动脉血流速度减慢

李菊蓉

检查日期: 2024-11-29

本报告单仅提供临床参考

Rich 大同瑞慈康复医院  
超声诊断图文报告

流水号: 2307120589

超声号: 1758676

姓名: 周成新

年龄: 58 岁

性别: 男

检查设备: Vivid E95

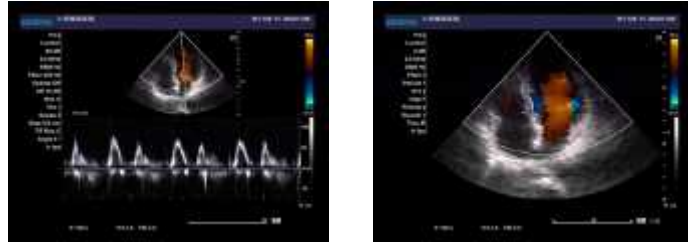
体检号: 436679

申请医院: 本院

体检科室: 体检科

检查部位: 心脏彩超

经典图像:



影像所见:

超声测量 (单位: mm)

升主动脉内径 25 (32±3mm)

左房内径 32 (35mm)

室间隔 8 (8-11mm)

左室内径 39 (47±4mm)

左室后壁 9 (8-11mm)

EF69% (50-80%)

右室内径 29 (36±4mm)

右房内径 31 (36±4mm)

FS35% (28-41%)

主肺动脉内径 21 (23±3mm)

升主动脉内径正常, 心脏各腔室大小正常, 室间隔厚度正常, 左室壁未见明显节段性运动异常, 各瓣膜及启闭功能未见明显异常, 舒张期二尖瓣口血流频谱 E/A>1, 心包腔未见积液。

影像诊断:

心脏结构及功能未见明显异常

报告医师: 李菊蓉

检查日期: 2024-11-29

审核医师: 李菊蓉

报告日期: 2024-11-29



注: 本报告仅供临床医生参考!

地址: 大同市魏都大道 79 号。若有疑问, 请致电: 0352---2830580

Rich 大同瑞慈康复医院  
超声诊断图文报告

流水号: 2307120589

超声号: 1758685

姓名: 周成新

年龄: 58 岁

性别: 男

检查设备: Vivid E95

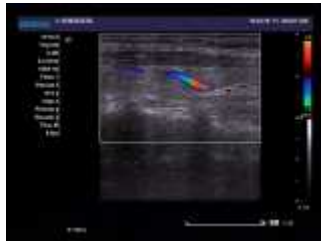
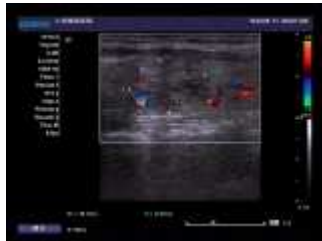体检号: 436679

申请医院: 本院

体检科室: 体检科

检查部位: 甲状腺彩超

经典图像:



影像所见:

甲状腺双侧叶形态正常, 包膜完整, 于右侧叶探及大小约 1.8\*1.3cm 囊实性结节, 边界清, 形态规则, 内可见点状强回声斑, CDFI: 结节周边可见少许血流信号, 余实质回声均匀。  
双侧颈部未见明显肿大淋巴结。

影像诊断:

甲状腺右侧叶结节 TI-RADS 3 级 定期复查

报告医师: 李菊蓉

检查日期: 2024-11-29

审核医师: 李菊蓉

报告日期: 2024-11-29



注: 本报告仅供临床医生参考!

地址: 大同市魏都大道 79 号。若有疑问, 请致电: 0352---2830580

Rich 大同瑞慈康复医院  
超声诊断图文报告

流水号: 2307120589

超声号: 1758688

姓名: 周成新

年龄: 58 岁

性别: 男

检查设备: Vivid E95

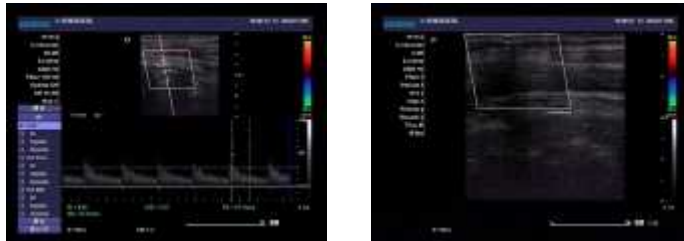
体检号: 436679

申请医院: 本院

体检科室: 体检科

检查部位: 颈部血管彩超

经典图像:



影像所见:

右锁骨下动脉起始处、双侧颈总动脉、颈内、颈外动脉起始段内中膜不增厚, 内壁欠光滑, 管壁未见明确强回声斑。

CDFI: 血流充盈好。PW: 频谱形态正常。

双侧椎动脉走行正常, 椎动脉内径正常, 管壁不厚, 管腔内为无回声, CDFI: 血流充盈好。PW: 频谱正常。

	内径 mm	流速 cm/s	RI
左侧椎动脉	3.2	22.7	0.41
右侧椎动脉	3.0	27.7	0.42

影像诊断:

双侧颈动脉、椎动脉未见明显异常

报告医师: 李菊蓉

检查日期: 2024-11-29

审核医师: 李菊蓉

报告日期: 2024-11-29



注: 本报告仅供临床医生参考!

地址: 大同市魏都大道 79 号。若有疑问, 请致电: 0352---2830580

Rich 大同瑞慈康复医院  
超声诊断图文报告

流水号: 2307120589

超声号: 1758690

姓名: 周成新

年龄: 58 岁

性别: 男

检查设备: Vivid E95

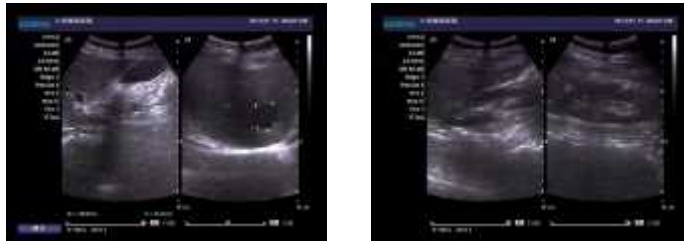体检号: 436679

申请医院: 本院

体检科室: 体检科

检查部位: 全腹彩超

经典图像:



影像所见:

肝脏大小形态正常, 包膜光滑完整, 于肝内探及多个囊性回声, 大者位于肝右叶, 大小约 2.8\*2.6cm, 边界清, 余实质回声均匀, 肝内管道系统走行清晰, 门静脉及肝内胆管不扩张。  
胆囊大小形态正常, 壁不厚、光滑, 囊内透声好, 肝外胆管不扩张。  
胰腺大小形态正常, 实质回声均匀, 主胰管不扩张。  
脾脏大小形态正常, 实质回声均匀, 脾门静脉不宽。  
双肾大小形态正常, 皮髓质分界清晰, 集合系统未见分离, 双侧输尿管未见扩张。

影像诊断:

肝囊肿 多发

报告医师: 李菊蓉

检查日期: 2024-11-29

审核医师: 李菊蓉

报告日期: 2024-11-29



注: 本报告仅供临床医生参考!

地址: 大同市魏都大道 79 号。若有疑问, 请致电: 0352---2830580

姓名: 周成新

年龄: 58 岁

性别: 男

检查设备: 西门子量子双源 CT

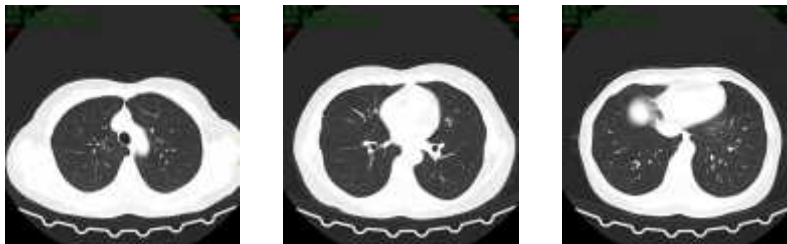体检号: 436679

申请医院: 本院

体检科室: 体检科

检查部位: CT 检查

## 经典图像:



## 影像所见:

胸廓对称, 骨性肋骨完整, 胸壁软组织结构良好, 两肺支气管血管纹理走行分布良好, 支气管束结构清晰, 双肺通气良好。肺门结构未见异常。纵隔无偏移, 段以上支气管通畅。心影及大血管形态结构正常, 纵隔内未见肿大淋巴结。胸膜未见异常。

## 影像诊断:

胸部未见明显异常

报告医师: 剧艳军

检查日期: 2024-11-29

审核医师: 剧艳军

报告日期: 2024-11-29