



2307120579

# 大同瑞慈健康体检

## 报 告 册

体检编号	436669	工号	77
姓名	李炎军		
性别	男	年龄	57岁
单位	大同市税务局		
部门	大同市税务局		
联系电话	13546004069		
体检日期	2024-05-07		

尊敬的 李炎军先生 您好！

首先，瑞慈健康体检全体员工欢迎您的光临，并对您的信任表示衷心的感谢！

您于 2024-05-07 （体检编号：436669）完成健康检查，本机构的各科医生已根据您的体检项目及结果，汇总成此份健康体检报告，并经总检医生审核。据此提出对您健康状况的综合分析及建议。

瑞慈健康体检倡导“大健康、大康复”，提出“健康是第一财富（Rich）”的人文理念。希望您仔细阅读并妥善地保管此份健康体检报告，并认真关注报告中的提示与建议，若您对报告内容有任何疑问，可直接与瑞慈健康体检客服部联系，进一步咨询。

健康体检咨询电话：**0352-2824444**

客户服务咨询电话：**0352-2830597**

**400-6112995**

瑞慈健康体检报告由下列内容组成：

第一部分：主检报告

第二部分：分科分项结果

第三部分：检验报告

第四部分：附表

## 主检报告

### 检查综述

- 【身高、体重、血压】 (1) 体重指数 25.99：超重
- 【眼科】 (1) 镜 0.4 (2) 晶状体：左眼白内障
- 【血常规（五分类）】 淋巴细胞绝对值(LY#)偏高( $3.50 \times 10^9/L$ ) 红细胞平均体积(MCV)偏高(101.0 f1) 大血小板比率偏高(48.5 %)
- 【血脂四项】 总胆固醇(CHOL)偏高(6.67 mmol/L) 甘油三脂(TG)偏高(2.98 mmol/L)
- 【肝功能三项】 丙氨酸氨基转移酶(ALT)偏高(52.00 U/L)
- 【尿液分析+尿沉渣】 鳞状上皮细胞偏高(6 /HP) 粘液丝偏高(12 /HP)
- 【CT检查】 右肺上叶间质改变 右肺上叶纤维结节硬化灶 左肺下叶纤维灶
- 【心脏彩超】 1. 三尖瓣少量返流 2. 左室舒张功能减低
- 【颈部血管彩超】 右锁骨下动脉、右侧颈总动脉斑块形成
- 【全腹彩超】 前列腺钙化斑
- 【口腔科】 (1) 牙龈质地松软，缺乏弹性 (2) 牙周：牙结石
- 【动脉硬化化检测】 双侧下肢静态 ABI 未见异常； 左侧外周动脉僵硬度增高。

### 医生建议

#### 【超重】：

- 体重指数是判断体重超标或偏低的主要指标。体重是反映和衡量一个人健康状况的重要标志之一，过胖和过瘦都不利于健康，身高体重不协调也不会给人以美感。体重的变化，还会直接反映身体长期的热量平衡状态。
- 当需要比较及分析一个人的体重对于不同身高的人所带来的健康影响时，体重指数是一个中立而可靠的指标。其主要适用于需要体重测试、体型肥胖和全身检查的人群。
- 体重指数(BMI)是世界卫生组织推荐的国际统一使用的肥胖分型标准，也是目前国际上常用的衡量人体胖瘦程度以及是否健康的一个标准，其计算方式为： $BMI = \text{体重(千克)} / \text{身高(米} \times \text{米)}$ 。成人的标准值是BMI18.5-23.9之间。低于18.5为体重指数偏低；高于23.9则为体重指数偏高。
- 一般表现为体重超重或肥胖，超重及肥胖会出现一系列代谢性疾病，如高血压、高血糖、高血脂、高尿酸血症等，所以体重指数偏高者一定要注意控制体重。
- 合理控制饮食，食品多样化，食物纤维可适量增加，饮食规律，避免暴饮暴食，低盐、低脂饮食为主，减少高热量食物的摄入。
- 加强体育锻炼，每天最少保持30分钟的中等强度运动。鼓励每天至少快步走6000步比较健康。肥胖患者不适合较剧烈的运动，会加重膝关节的负担，可以选择游泳、划船等对膝关节负荷较小的运动。
- 定期检查血糖、血脂、肝功、肝脏B超等，积极治疗基础性疾病。
- 减少热量摄取及增加热量消耗。强调以健康行为、饮食、运动为主的综合治疗。

#### 【淋巴细胞绝对值(LY#)偏高】：

- 成人全血淋巴细胞占白细胞总数的20-40%。在中性粒细胞减少的病例中，淋巴细胞可相对增高，多与病毒感染有关(如感冒等)。
- 病理性增高见于传染性淋巴细胞增多症、结核病、百日咳、急慢性淋巴细胞白血病、传染性单核细胞增多症等，建议结合其它血常规指标及临床进行综合评估。

**【大血小板比率偏高】：**

(1)供内科结合临床参考。

**【红细胞平均体积(MCV)偏高】：**

(1)供内科结合临床参考。

**【总胆固醇(CHOL)偏高】：**

(1)总胆固醇是脂质的主要成分之一，其数量受年龄、家族、性别、饮食、遗传等多种因素影响。总胆固醇对人体生长发育以及新陈代谢有重要的作用，正常值是 2.59-5.20mmol/L。

(2)总胆固醇升高后，会增加类脂物质的堆积，会产生更多的血管斑块，进而增加心脑血管疾病的风险。大于 5.21-5.69mmol/L 是胆固醇的临界偏高，即使是一个完全健康的人，只要总胆固醇 > 7.2mmol/L 或低密度脂蛋白 > 4.9mmol/L，未来发生心脑血管的风险就明显增高，应该马上治疗。

(3)总胆固醇升高根据病因可分为两大类：一是原发性，是由于遗传因素缺陷所致，另一种是继发性，可引起其升高的疾病主要有糖尿病、高血压、甲减、肝肾疾病等。

(4)降低总胆固醇的治疗中，原发性偏高应积极应用降脂药，曾经选择他汀类药物，胆固醇任不能达标的，可联合用药（如依折麦布等）。

(5)如果总胆固醇偏高，且患者有糖尿病、高血压、甲减、肝肾疾病或者已经发生心脑血管疾病的人更应积极用药，控制降低疾病风险。

(6)戒烟，增强运动，采用低脂、低糖饮食，少食富含脂肪、胆固醇及饱和脂肪酸的食物，多进食蔬菜、水果、豆制品、粗粮、鱼和高纤维食品。

(7)必要时在医师指导下使用降脂药物治疗，并前往内分泌科复诊。

**【甘油三酯(TG)偏高】：**

(1)甘油三酯是甘油和脂肪酸所构成的有机化合物，甘油三酯测定是脂类代谢的重要指标之一。

(2)甘油三酯增高与冠心病的发生有着重要的相关性，随年龄增大而有上升的趋势，其增高最常见于高脂和过量糖类饮食、肥胖等。

(3)甘油三酯主要功能是为机体提供能量，其正常值在 0.7-1.7mmol/L 之间，1.7-2.29mmol/L 为边缘增高，提示应该注意饮食和运动了。

(4)甘油三酯大于 2.3mmol/L，就称为高甘油三酯血症。甘油三酯增高虽然不会直接导致血管斑块的形成，但也会间接引起心脑血管疾病风险增加，同时，当甘油三酯大于 5.6mmol/L 时，还会增加急性胰腺炎的风险，所以降低甘油三酯的基础主要是控制饮食，饮食控制不佳可以选择药物治疗。

(5)生活方式的干预是控制甘油三酯水平升高的基础，包括减重，增加运动量，限制酒精摄入以及避免食用果糖和高碳水化合物食物。多食蔬菜水果，定期复查。

(6)明显增高者在医师的指导下使用降脂药物治疗，首选他汀和贝特类药物。

**【丙氨酸氨基转移酶(ALT)偏高】：**

(1)丙氨酸氨基转移酶主要存在于肝细胞内，还分布在心肌、骨骼肌、肾脏等部位。肝脏轻度损伤就可能引起肝细胞膜破坏，导致丙氨酸转氨酶释放入血，是肝细胞损害的敏感指标，其增高的程度与肝细胞被破坏的程度成正比。

(2)丙氨酸氨基转移酶具有临床意义的升高一般要大于正常值的 2-3 倍。如果是生理性的升高多是由于剧烈运动、熬夜、饮酒、感冒、过量食用油腻食物后，致使丙氨酸氨基转氨酶轻度升高。

(3)丙氨酸氨基转氨酶病理性升高多由于病毒性肝炎、肝硬化、酒精肝、药物性肝病、脂肪肝、胆囊炎等疾病造成，除了肝胆疾病外，心脏疾病、骨骼疾病等，也可使丙氨酸氨基转氨酶升高。

(4)发现了丙氨酸氨基转氨酶升高，排除生理性的原因外，如果超过正常值的两倍，则需要明确升高的原因。首先完善彩超、各型肝炎病毒等检查，如果经复查仍偏高者，应前往消化内科咨询，结合临床治疗。

(5)平时生活中应清淡饮食、戒烟限酒、避免劳累，多食新鲜果蔬，尤其是富含 V-C 的水果蔬菜。

**【鳞状上皮细胞偏高】：**

(1)在生理情况下，机体正常的新陈代谢都会引起鳞状上皮细胞的脱离，这是一种正常的机体现象。如果长时间出现鳞状上皮细胞偏高的现象时，则有可能是尿路感染、泌尿系统结石等因素导致，应及时往泌尿外科进一步诊断治疗。

**【粘液丝偏高】：**

- (1)尿常规中粘液丝是由尿路中细胞分泌出来的，在有尿路感染时分泌会明显增多，且伴有炎症细胞的出现。
- (2)粘液丝偏高，可分为生理性偏高和病理性偏高两种，生理性偏高一般是由于喝水较少导致的尿液浓缩，一般在喝水后就能达到稀释的效果。
- (3)病理性的粘液丝偏高是由于泌尿系炎症或者是前列腺炎导致的，需要注意观察，多喝水，同时有白细胞等炎症细胞增多时，应及时服用抗感染药物治疗。如果仅有粘液丝的增多而没有白细胞等炎症细胞增多时，尿路有炎症的可能性不大。
- (4)建议平时饮食注意清淡，多喝水，少吃油腻和辛辣的食物，要注意个人清洁卫生，勤洗阴部，注意休息。

**【右肺上叶间质改变】：**

- (1)建议呼吸内科诊断治疗。

**【右肺上叶纤维结节硬化灶】：**

- (1)建议呼吸内科诊断治疗。

**【左肺下叶纤维灶】：**

- (1)建议呼吸内科诊断治疗。

**【左室舒张功能减低】：**

- (1)左心室舒张功能是指心肌弹性减低，心脏泵血功能减退。其引起原因，一是随着年龄的增长，心肌组织退行性变。其二是由于冠心病、高血压等慢性心肌病变。一般来说没有原发病变及年龄偏大的人员又无症状，不需要特殊处理，建议心内科结合临床考虑。

**【三尖瓣少量返流】：**

- (1)由于三尖瓣瓣膜轻微的改变而产生三尖瓣相对关闭不全。在很多人中，没有临床症状，只有在做心脏彩超时发现。一般不需要治疗，建议定期复查，必要时心内科结合临床考虑。

**【右侧颈总动脉斑块形成】：**

- (1)颈动脉斑块是动脉硬化后，血管里面的垃圾沉淀在血管壁形成。斑块又分为硬斑和软斑两种。硬斑比较稳定，不容易脱落，软斑不稳定，容易破裂脱落，从而形成血管栓塞。
- (2)建议：1.减低胆固醇水平。2.减低高血糖、高血压等高危因素，将血压、血糖控制在理想水平。3.积极进行生活干预，控制饮食，改善饮食结构，适量增加运动，戒烟限酒。4.必要时药物治疗。

**【前列腺钙化斑】：**

- (1)1、前列腺钙化斑大多数是由于前列腺炎症之后，前列腺内部组织局部出现了纤维化、钙质沉积而引起的。多数患者都是在体检时通过彩超检查时发现的，一般情况没有不适症状不需治疗。2、部分患者如有不适症状，建议前往泌尿科诊断治疗。

**【牙结石】：**

- (1)牙结石又称牙石，是沉积在牙齿或修复体表面上已经钙化或正在钙化的菌斑或软垢。其开始时是软的，会因逐渐的钙化而变硬。它是由75%的磷酸钙，15-25%的水、有机物、磷酸锰、矿酸钙及微量的钾、钠、铁所构成，并呈现出黄色、棕色或者黑色。
- (2)牙结石通常存在于唾液腺开口处的牙齿表面（例如：下颚前牙的舌侧表面，上颚后牙的颊侧表面）和牙齿的颈部，以及口腔粘膜运动不到的牙齿表面等处。
- (3)牙结石形成后，可伴随牙龈出血、牙龈萎缩、口臭等症状。

(4) 牙结石是牙周病的重要病因，它会不断刺激牙周组织，并且压迫牙龈，影响血液循环，造成牙周组织的病菌感染，形成牙周囊袋，此后更易使食物残渣、牙菌斑、牙结石等的堆积，最终牙周支持组织全部破坏，导致牙齿松动，以至于不得不拔除牙齿。

(5) 早晚刷牙、饭后漱口是防治牙结石形成的最重要措施。应采取正确的竖刷牙法和巴氏刷牙法，纠正横刷牙法。

(6) 多吃富有维生素的粗纤维食物，如肉、蛋、各种蔬菜和水果，充分咀嚼以利于牙面清洁。少吃甜食及黏性很强的食物，不吃零食。

(7) 建议每半年进行一次口腔健康检查，每年进行 2-3 次全口超声波洁牙术，使牙面、牙颈部经常处于洁净状态。

**【牙龈质地松软，缺乏弹性】：**

(1) 牙龈的这种情况一般是由于牙结石导致的牙龈局部发炎。

(2) 必须坚持每天认真和合理刷牙（采用竖刷法），彻底清除牙菌斑。要经常检查口腔，保持口腔卫生，防止牙龈出血。

(3) 正确的刷牙方法是：顺着牙齿长轴方向，上牙向下刷，下牙往上刷，每个牙面都要刷到，这样刷牙不仅能把牙刷干净而且对牙龈起到按摩作用，促进牙龈的血液循环。

(4) 建议每半年进行一次口腔健康检查，每年进行 2-3 次全口超声波洁牙术，使牙面、牙颈部经常处于洁净状态。

(5) 注意口腔清洁卫生，养成早晚刷牙，饭后漱口的良好习惯。

(6) 及时治疗牙龈炎，防止炎症侵犯深部牙周组织，形成牙周炎。

(7) 养成清晨排便习惯。进餐要规律，细嚼慢咽，多食蔬菜，如胡萝卜、菠菜、木耳。适量进食水果，如山楂、苹果。男性少抽烟少喝酒。

**【外周动脉僵硬度增高】：**

(1) 动脉硬化是全身性粥样硬化在肢体局部表现，是全身性动脉内膜及其中膜呈退行性、增生性改变，使血管壁变硬缩小，失去弹性，从而继发血栓形成致使远端血流量进行性减少或中断。

(2) 要均衡饮食，要防止其他疾病引起的动脉粥样硬化，如糖尿病、肥胖、高血压。少吃含油脂和胆固醇多的食品，减少盐的摄入，多吃富含高密度脂蛋白的鱼类、海鲜。戒烟限酒，控制体重，保持良好的心态。通过适量的运动，可以明显改善动脉粥样硬化。必要时内科咨询及诊治。

**【白内障】：**

(1) 白内障的主要表现就是晶状体混浊。老化、遗传、代谢异常、外伤、辐射、中毒和局部营养不良等可引起晶状体囊膜损伤，使其渗透性增加，丧失屏障作用，或导致晶状体代谢紊乱，使晶状体蛋白发生变性，形成混浊。

(2) 白内障主要表现为视力渐行性下降，多发生于 40 岁以后。

(3) 日常生活中预防眼外伤，避免过度视力疲劳。加强营养，忌烟、酒，积极治疗其他眼病。配戴抗紫外线眼镜，保持心情舒畅。

(4) 定期往眼科复查，必要时眼科治疗。

汇总医生： 丁昊炜

主检日期： 2024-05-10

主检医生：

## 分科结果

## 身高、体重、血压

项目名称	检查结果	项目名称	检查结果
身高	171cm	体重	76kg
血压	127/84mmHg		

**\*小结：**

(1) 体重指数 25.99：超重

操作员：闫辛儿

检查日期：2024-05-08

检查医生：名燕凌

## 内科

项目名称	检查结果	项目名称	检查结果
心率	90 次/min	心律	齐
心脏杂音	无	心界	正常
肺部	正常	呼吸音	呼吸音清
啰音	未闻及	叩诊	叩诊呈清音
腹部触诊	腹部平软	发育	正常
肝胆	肋下未触及	脾脏	肋下未触及
双肾	无叩击痛	肠鸣音	正常
营养	良好	神经系统	正常
生理反射	生理反射存在	病理反射	病理反射未引出
颅神经	正常	运动功能	正常
深浅感觉	正常	其它	无异常发现
既往史	无		

**\*小结：**

未见异常

操作员：杨淑兰

检查日期：2024-05-08

检查医生：杨淑兰

## 外科（男）

项目名称	检查结果	项目名称	检查结果
皮肤	正常	甲状腺	无肿大
脊椎	无畸形	浅表淋巴结	无肿大
肛门	拒检	前列腺	未检
泌尿外生殖器	正常	四肢关节	未见异常
腹股沟	未见异常	足背动脉	正常
紫绀	无	色素沉着	无
脱毛	无	脱色	无
浮肿	无	皮下结节	无
头颅	正常	颈部	正常
乳腺	正常	脊柱	正常
直肠	未检	皮肤黄疸	无
四肢	活动正常	其他	无

## \*小结:

未见异常

操作员：谷岱清

检查日期:2024-05-08

检查医生：谷岱清

## 眼科

项目名称	检查结果	项目名称	检查结果
视力(左)	镜 0.4	视力(右)	镜 0.8
辨色力	正常	眼睑	正常
结膜	正常	泪器	正常
角膜	正常	虹膜	正常
瞳孔	正常	晶状体	左眼白内障
玻璃体	正常	眼底	未见异常

## \*小结:

(1) 镜 0.4

(2) 晶状体：左眼白内障

操作员：田野青 检查日期:2024-05-08 检查医生：田野青

### 耳鼻喉科

项目名称	检查结果	项目名称	检查结果
听力(左)	正常	听力(右)	正常
外耳道	正常	鼓膜	正常
鼻窦	正常	鼻中隔	正常
鼻腔	正常	扁桃体	无肿大
嗅觉	正常	咽喉	正常

**\*小结:**

未见异常

操作员：王存宝 检查日期:2024-05-08 检查医生：王存宝

### 口腔科

项目名称	检查结果	项目名称	检查结果
唇颊	正常	齿	正常
牙龈	牙龈质地松软，缺乏弹性	牙周	牙结石
舌腭	正常	腮腺	正常
颌下腺	正常	颞下颌关节	正常

**\*小结:**

(1) 牙龈质地松软，缺乏弹性

(2) 牙周：牙结石

操作员：麻剑 检查日期:2024-05-07 检查医生：麻剑

## 检验报告

## 尿液分析+尿沉渣

项目名称	检查结果	单位	参考值	提示
白细胞尿	0	个/ul	0--13	
上皮细胞(EC)	6	/HP	0--28	
管型(CAST)	0	个/ul	0--1	
霉菌(尿)	0	/HP	0--0	
结晶	0	/HP	0--10	
透明度(CLA)	清亮			
胆红素(BIL)	-		阴性	
隐血(ERY)	-		阴性	
小圆上皮细胞(SRC)	0	个/ul	0--0	
维生素C	-		阴性	
异常红细胞	0	个/ul	0--3	
红细胞(正常)	0	个/ul	0--6	
鳞状上皮细胞	6	个/ul	0--0	↑
粘液丝	12	个/ul	0--0	↑
颜色(Colour)	淡黄色			
尿葡萄糖(GLU)	-		阴性	
酮体(KET)	-		阴性	
比重(SG)	1.020		1.003--1.030	
酸碱度(PH)	6.0		4.5--8.0	
尿蛋白质(PRO)	-		阴性	
尿胆原(URO)	-		阴性	
亚硝酸盐(NIT)	-		阴性	
红细胞(尿)(RBC)	0	个/ul	0--6	
尿白细胞(LEU)	-		阴性	

\*小结:

鳞状上皮细胞偏高(6 /HP) 粘液丝偏高(12 /HP)

操作员：刘慧芳 检查日期：2024-05-08 检查医生：陈建国

血常规（五分类）

项目名称	检查结果	单位	参考值	提示
白细胞(WBC)	8.56	10 <sup>9</sup> /L	3.5--9.5	
淋巴细胞绝对值(LY#)	3.50	10 <sup>9</sup> /L	1.1--3.2	↑
淋巴细胞百分比(LY%)	40.9	%	20--50	
中性粒细胞绝对值(GR#)	4.21	10 <sup>9</sup> /L	1.8--6.3	
中性粒细胞百分比(GR%)	49.2	%	40--75	
嗜碱性粒细胞绝对值(BA#)	0.03	10 <sup>9</sup> /L	0--0.06	
嗜碱性粒细胞百分比(BA%)	0.3	%	0--1.0	
嗜酸性粒细胞绝对值(EO#)	0.33	10 <sup>9</sup> /L	0.02--0.52	
嗜酸性粒细胞百分比(EO%)	3.9	%	0.4--8.0	
血小板(PLT)	126	10 <sup>9</sup> /L	125--350	
血小板分布宽度(PDW)	16.5	%	15--17	
平均血小板体积(MPV)	13.1	fl	6.0--14.0	
血小板压积(PCT)	0.165	%	0.11--0.28	
红细胞(RBC)	4.74	10 <sup>12</sup> /L	4.3--5.8	
血红蛋白	160	g/L	130--175	
红细胞压积(HCT)	47.9	%	40--50	
红细胞平均体积(MCV)	101.0	fl	82--100	↑
平均血红蛋白含量(MCH)	33.7	pg	27--34	
平均血红蛋白浓度(MCHC)	333	g/L	316--354	
单核细胞绝对值(MO#)	0.49	10 <sup>9</sup> /L	0.1--0.60	
单核细胞百分比(MO%)	5.7	%	3--10	
红细胞分布宽度标准差	43.9	fl	35--56	

(RDW-SD)				
红细胞分布宽度变异系数 (RDW-CV)	11.7	%	10.6--16.6	
大血小板比率	48.5	%	11--45	↑
大血小板数目	61	10 <sup>9</sup> /L	30--90	
未成熟粒细胞数目	0.01	10 <sup>9</sup> /L	0--999	
未成熟粒细胞百分比	0.1	%	0--100	
有核红细胞数目	0.000	10 <sup>9</sup> /L	0--9999	
有核红细胞百分比	0.00	/100WBC	0--9999	

**\*小结:**

淋巴细胞绝对值(LY#)偏高(3.50 10<sup>9</sup>/L) 红细胞平均体积(MCV)偏高(101.0 fl) 大血小板比率偏高(48.5 %)

操作员：王文静 检查日期:2024-05-08 检查医生:陈建国

**血 HP 检测**

项目名称	检查结果	单位	参考值	提示
幽门螺旋杆菌抗体检测	阴性 (-)		阴性 (-)	

**\*小结:**

未见异常

操作员：黄璐瑶 检查日期:2024-05-08 检查医生:陈建国

**肾功三项**

项目名称	检查结果	单位	参考值	提示
肌酐(CREA)	77.00	umol/L	41--111	
尿酸(UA)	339.00	umol/L	200--420	
尿素测定 (Urea)	5.10	mmol/L	3.1--9.5	

**\*小结:**

未见异常

操作员：祁佳佳 检查日期:2024-05-08 检查医生:陈建国

### 空腹血糖

项目名称	检查结果	单位	参考值	提示
葡萄糖(GLU)	5.22	mmol/L	3.89--6.1	

**\*小结:**

未见异常

操作员：祁佳佳 检查日期:2024-05-08 检查医生:陈建国

### 同型半胱氨酸

项目名称	检查结果	单位	参考值	提示
同型半胱氨酸	2.67	umol/L	0--15	

**\*小结:**

未见异常

操作员：祁佳佳 检查日期:2024-05-08 检查医生:陈建国

### 血脂四项

项目名称	检查结果	单位	参考值	提示
动脉硬化指数	2.65		1.31--3.19	
总胆固醇(CHOL)	6.67	mmol/L	2.59--5.2	↑
甘油三脂(TG)	2.98	mmol/L	0.7--1.7	↑
低密度脂蛋白(LDL)	3.18	mmol/L	0--4.13	
高密度脂蛋白(HDL)	1.20	mmol/L	0.77--1.55	

**\*小结:**

总胆固醇(CHOL)偏高(6.67 mmol/L) 甘油三脂(TG)偏高(2.98 mmol/L)

操作员：祁佳佳 检查日期:2024-05-08 检查医生:陈建国

### 肝功能三项

项目名称	检查结果	单位	参考值	提示
------	------	----	-----	----

γ-谷氨酰转肽酶(GGT)	42.0	U/L	10--60	
丙氨酸氨基转移酶(ALT)	52.00	U/L	9--50	↑
门冬氨酸氨基转移酶(AST)	35.00	U/L	15--40	
谷草比谷丙	0.67		0.4--2.5	

**\*小结:**

丙氨酸氨基转移酶(ALT)偏高(52.00 U/L)

操作员：祁佳佳 检查日期:2024-05-08 检查医生:陈建国

大同瑞慈康复医院 12导联心电图报告

李炎军 男 57岁 体检号:436669

病床号:

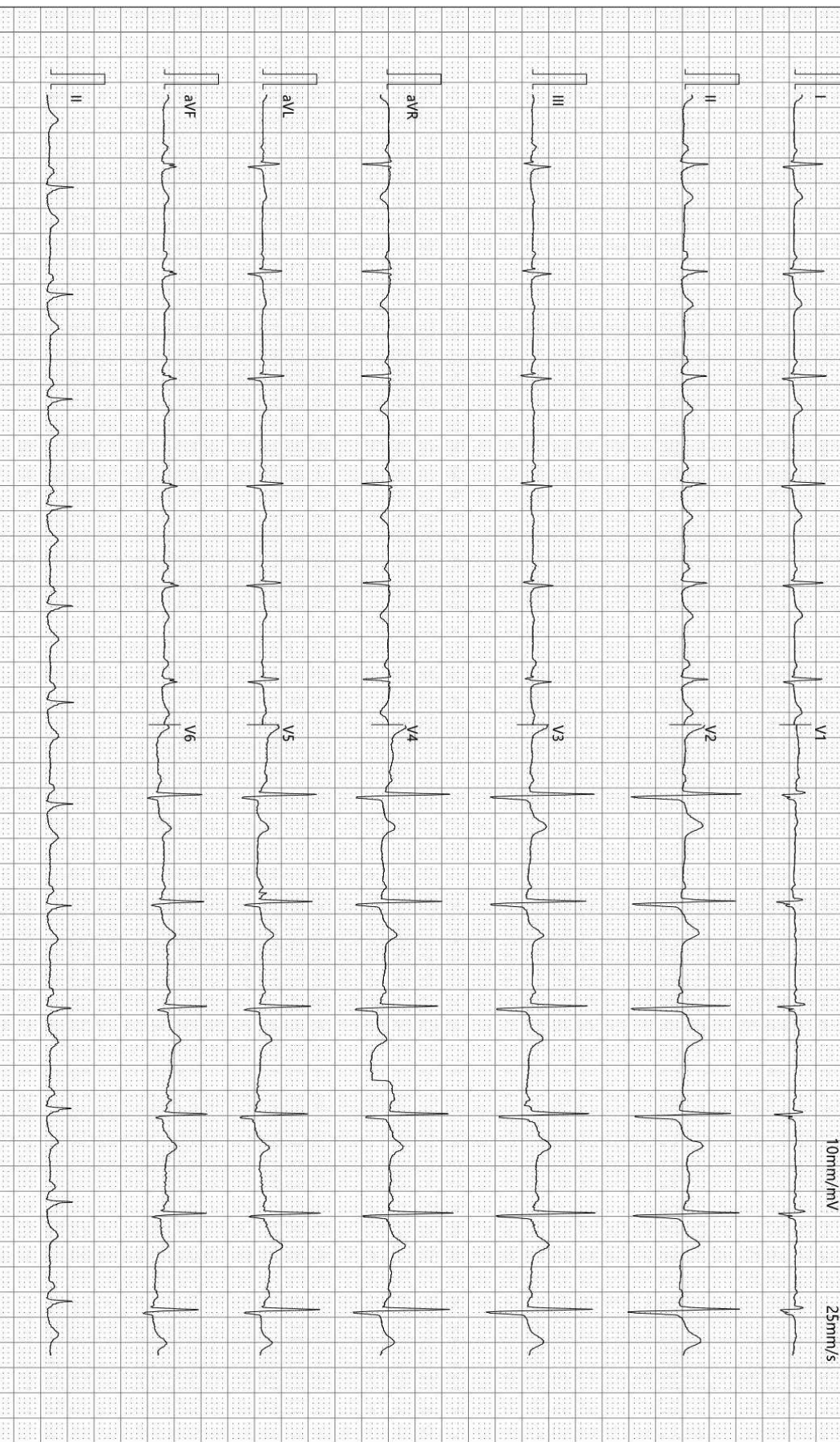
诊断结果:

- 1.窦性心律
- 2.正常心电图

诊断医生:

张之生

HR	: 74bpm	[60 ~ 100bpm]
P	: 99ms	[0 ~ 110ms]
PR	: 141ms	[120 ~ 200ms]
QRS	: 93ms	[60 ~ 100ms]
QT/QTc	: 365/407ms	[320 ~ 440/0 ~ 450ms]
P/QRS/T	: 62/59/44deg.	[0 ~ 75/-30 ~ 90/0 ~ 75deg]
RV5/SV1	: 0.975/0.303mV	[0.0 ~ 2.5/0.0 ~ 2.0mV]



检查时间:2024-05-08 08:46:44

诊断时间:2024-05-08 08:48:55

SEMIP V1 90

仅供临床参考

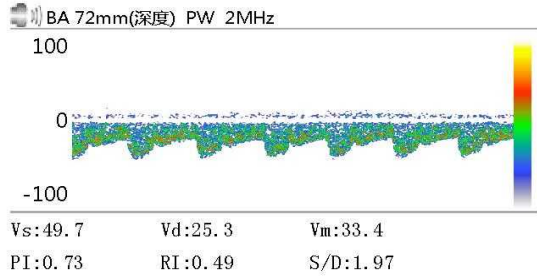
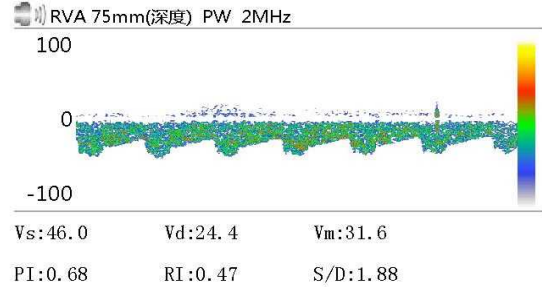
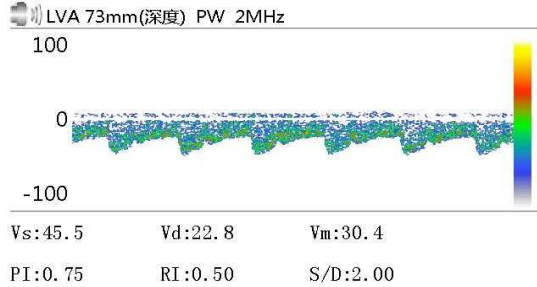
Text



# 大同瑞慈健康体检

## 颅内多普勒血流图 (TCD) 检查报告单

姓名: 李炎军      性别: 男      年龄: 57 岁      检查号: 2307120579  
 申请科室: 体检科      申请医师: 李菊蓉      检查类型: 颅内血管      床号:



Vs:              Vd:              Vm:  
 PI:              RI:              S/D:

Vs:              Vd:              Vm:  
 PI:              RI:              S/D:

Vs:              Vd:              Vm:  
 PI:              RI:              S/D:

### 医生意见

结论: 椎-基底动脉脑血管超声未见异常。

李菊蓉

检查日期: 2024-05-08

本报告单仅提供临床参考

# 大同瑞慈健康体检

## 骨密度检测报告

### 患者信息

患者ID: 2307120579  
姓名: 李炎军  
出生年月日: 1966-9-10

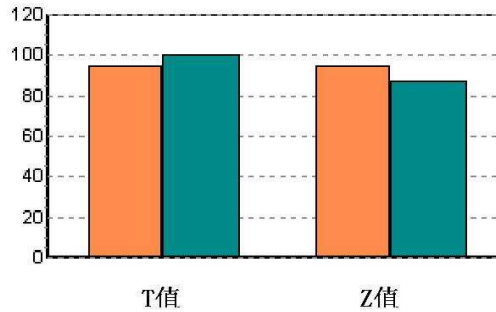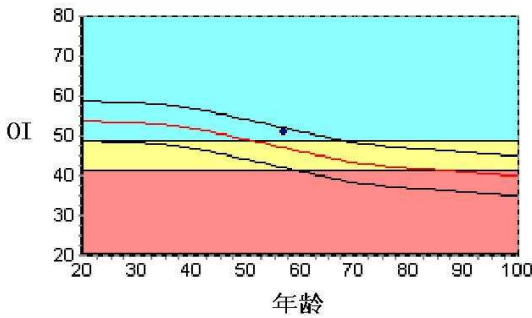
年龄: 57  
性别: 男  
测定部位(右/左): 右

### 测定结果

测定日期: 2024-5-8

测试编号: 1/1

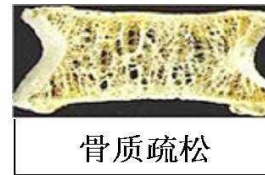
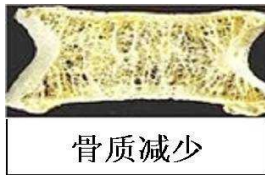
受测者 平均值



数据库: Asia  
OI: 50.8  
SOS: 1383.5 m/s, BUA: 24.8  
T值: -0.62  
Z值: 0.78

成人比: 94.2 %  
同龄比: 108.3 %  
OPR: N/A %

### 结果分析



### 注解

以上结论仅供参考

科室:

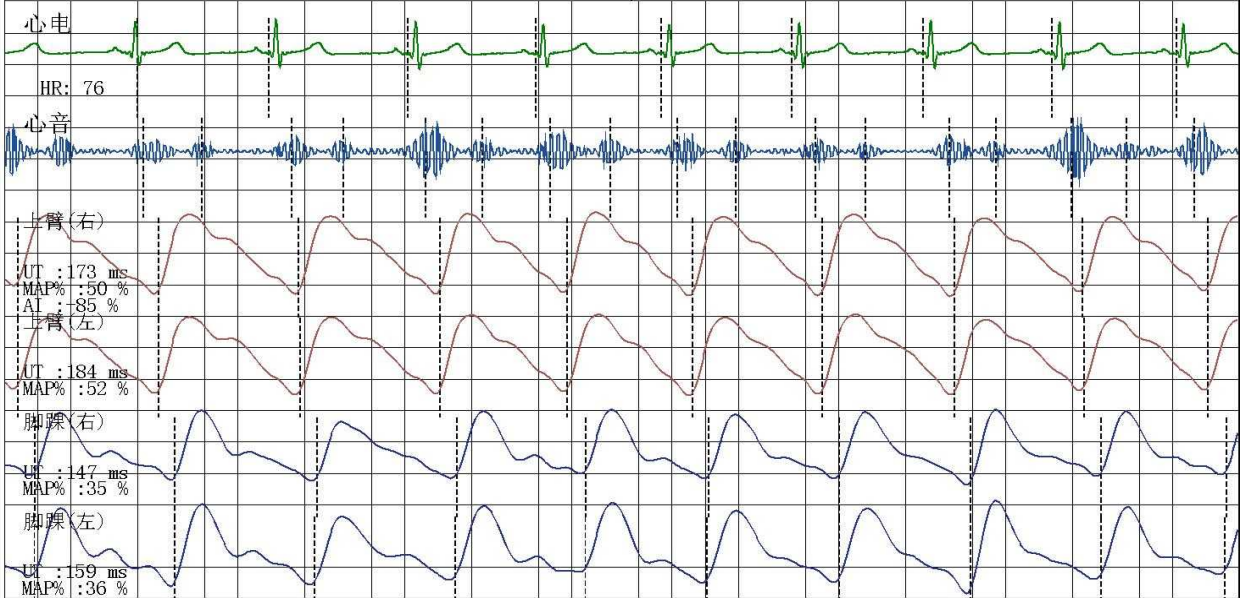
医生签名:

医院地址 大同瑞慈健康体检  
地址 大同市平城区魏都大道79号

联系电话 0352-2824444  
操作者 名燕凌

# 大同瑞慈健康体检 动脉阻塞与僵硬度检测报告单

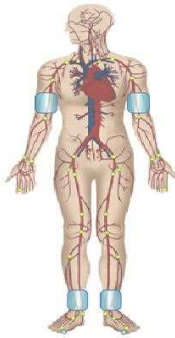
病历号: 2307120579 检查号: 253  
姓名: 李炎军 性别: 男 年龄: 57 岁  
身高: 171.0 cm 体重: 76.0 kg BMI: 26.0



### 四肢动脉血压值 (mmHg)

#### 上臂(右)

SBP: 118  
MBP: 98  
DBP: 85  
PP: 33



#### 上臂(左)

SBP: 130  
MBP: 100  
DBP: 82  
PP: 48

#### 脚踝(右)

SBP: 148  
MBP: 111  
DBP: 84  
PP: 64

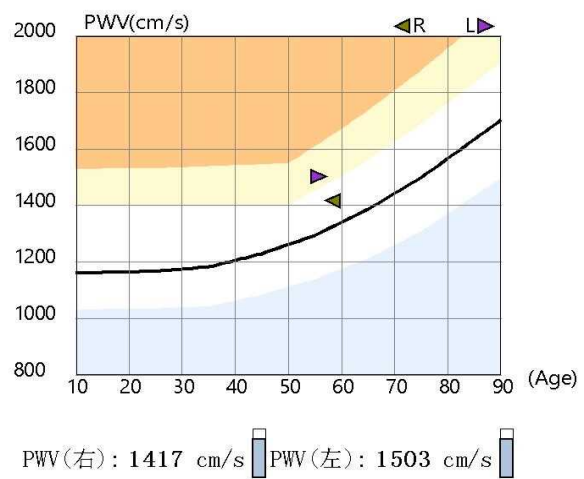
#### 脚踝(左)

SBP: 149  
MBP: 115  
DBP: 91  
PP: 58

### 动脉阻塞值

ABI (R): 1.14      ABI (L): 1.15  
BAI (R): 0.79      BAI (L): 0.87

### 动脉硬化分析 (PWV) 图



### 检查所见

双侧上肢血压正常; 双侧上肢血压无明显差异; 双侧上肢脉压正常; 双侧下肢血压无明显差异; 左侧下肢脉压正常; 右侧下肢脉压增大; 双侧下肢静态ABI在正常范围; 左侧baPWV增快; 右侧baPWV正常范围; 四肢动脉脉搏波形未见异常。

### 诊断所见

双侧下肢静态ABI未见异常; 左侧外周动脉僵硬度增高。

操作者: 邢秀彬

医师签名: 李桂珍

检查日期: 2024-05-08

高血压判断依据《中国高血压防治指南》(第三版)  
ABI判断依据《2011版美国心脏协会/美国心脏病学学会周围动脉疾病指南》  
电话:

地址: 大同市平城区魏都大道79号

## 双源 CT 诊断图文报告

流水号: 2307120579

影像号: CT20240508019

姓名: 李炎军

年龄: 57 岁

性别: 男

检查设备: 西门子量子双源 CT

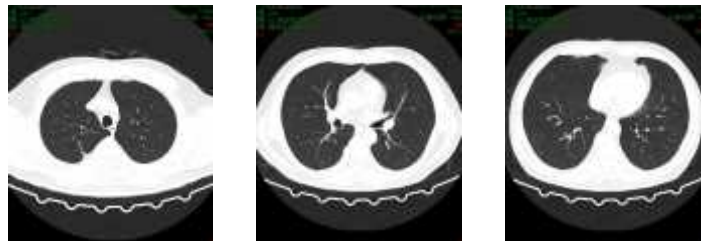体检号: 436669

申请医院: 本院

体检科室: 体检科

检查部位: CT 检查

### 经典图像:



### 影像所见:

胸廓对称, 骨性肋骨完整, 胸壁软组织结构良好, 两肺支气管血管纹理走行分布良好, 支气管束结构清晰, 右肺上叶磨玻璃密度增高, 纤维斑状致密灶, 部分结节硬化影分布, 左肺下叶纤维斑致密。双肺通气良好。肺门结构未见异常。纵隔无偏移, 段以上支气管通畅。心影及大血管形态结构正常, 纵隔内未见肿大淋巴结。胸膜未见异常。

### 影像诊断:

右肺上叶间质改变  
右肺上叶纤维结节硬化灶  
左肺下叶纤维灶

报告医师: 剧艳军

检查日期: 2024-05-09

审核医师: 剧艳军

报告日期: 2024-05-09

## 超声诊断图文报告

流水号: 2307120579

影像号: 1565313

姓名: 李炎军

年龄: 57 岁

性别: 男

检查设备: Vivid E95

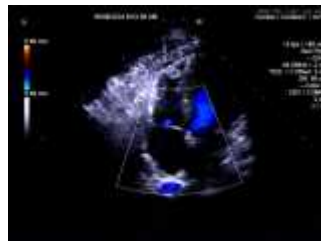
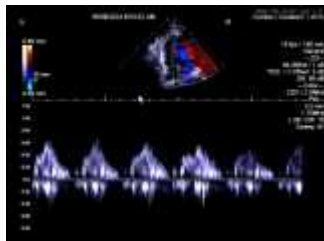
体检号: 436669

申请医院: 本院

体检科室: 体检科

检查部位: 心脏彩超

### 经典图像:



### 影像所见:

超声测量 (单位: mm)

升主动脉内径 27 (32±3mm)

左房内径 30 (35mm)

室间隔 9 (8-11mm)

左室内径 41 (47±4mm)

左室后壁 9 (8-11mm)

EF63% (50-80%)

右室内径 25 (36±4mm)

右房内径 32 (36±4mm)

FS34% (28-41%)

主肺动脉内径 20 (23±3mm)

升主动脉内径正常, 心脏各腔室大小正常, 室间隔厚度正常, 左室壁未见明显节段性运动异常, 三尖瓣回声正常, 收缩期房侧可见少量返流信号, 余瓣膜及启闭功能未见明显异常, 舒张期二尖瓣口血流频谱 E/A<1, 心包腔未见积液。

### 影像诊断:

1. 三尖瓣少量返流
2. 左室舒张功能减低

报告医师: 李菊蓉

检查日期: 2024-05-08

审核医师: 李菊蓉

报告日期: 2024-05-08



大同市医学影像研究中心

注: 本报告仅供临床医生参考!

地址: 大同市魏都大道 79 号。若有疑问, 请致电: 0352---2830580

## 超声诊断图文报告

流水号: 2307120579

影像号: 1565316

姓名: 李炎军

年龄: 57 岁

性别: 男

检查设备: Vivid E95

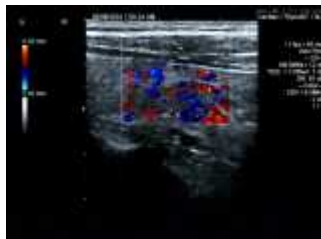
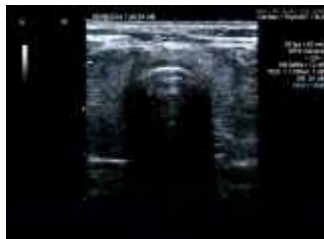体检号: 436669

申请医院: 本院

体检科室: 体检科

检查部位: 甲状腺彩超

经典图像:



影像所见:

甲状腺双侧叶形态正常, 包膜完整, 实质回声均匀, CDFI: 未见异常血流信号。  
双侧颈部未见明显肿大淋巴结。

影像诊断:

甲状腺双侧叶未见异常

报告医师: 李菊蓉

检查日期: 2024-05-08

审核医师: 李菊蓉

报告日期: 2024-05-08

## 超声诊断图文报告

流水号: 2307120579

影像号: 1565342

姓名: 李炎军

年龄: 57 岁

性别: 男

检查设备: Vivid E95

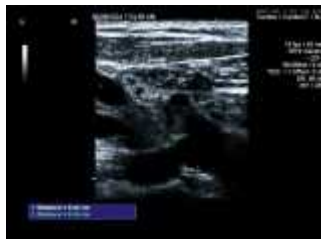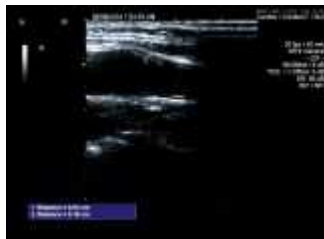
体检号: 436669

申请医院: 本院

体检科室: 体检科

检查部位: 颈部血管彩超

经典图像:



影像所见:

右锁骨下动脉起始处探及高回声斑, 大小约 4.4\*1.4mm; 右侧颈总动脉膨大处前后壁均探及混合回声斑, 大者位于前壁, 大小约 6.3\*1.6mm; 左侧颈总动脉、双侧颈内、颈外动脉起始段内中膜不增厚, 内壁欠光滑, 管壁未见明确强回声斑。CDFI: 血流充盈好。PW: 频谱形态正常。

双侧椎动脉走行正常, 椎动脉内径正常, 管壁不厚, 管腔内为无回声, CDFI: 血流充盈好。PW: 频谱正常。

影像诊断:

右锁骨下动脉、右侧颈总动脉斑块形成

报告医师: 李菊蓉

检查日期: 2024-05-08

审核医师: 李菊蓉

报告日期: 2024-05-08

## 超声诊断图文报告

流水号: 2307120579

影像号: 1565344

姓名: 李炎军

年龄: 57 岁

性别: 男

检查设备: Vivid E95

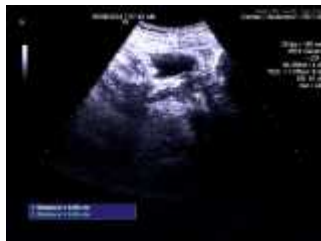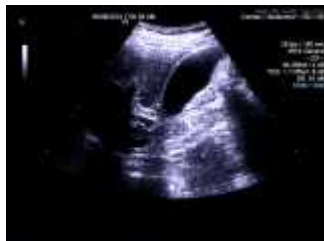体检号: 436669

申请医院: 本院

体检科室: 体检科

检查部位: 全腹彩超

### 经典图像:



### 影像所见:

肝脏大小形态正常, 包膜光滑完整, 实质回声均匀, 肝内管道系统走行清晰, 门静脉及肝内胆管不扩张。  
胆囊大小形态正常, 壁不厚、光滑, 囊内透声好, 肝外胆管不扩张。  
胰腺大小形态正常, 实质回声均匀, 主胰管不扩张。  
脾脏大小形态正常, 实质回声均匀, 脾门静脉不宽。  
双肾大小形态正常, 皮髓质分界清晰, 集合系统未见分离, 双侧输尿管未见扩张。  
膀胱充盈欠佳。  
前列腺形态正常, 大小约 3.4\*2.6\*3.1cm, 实质回声欠均匀, 内可见强回声斑, 大小约 0.9\*0.6cm。

### 影像诊断:

前列腺钙化斑

报告医师: 李菊蓉

检查日期: 2024-05-08

审核医师: 李菊蓉

报告日期: 2024-05-08