



2307120567

大同瑞慈健康体检

报 告 册

体检编号	436657	工号	65
姓名	李雁 1		
性别	女	年龄	49 岁
单位	大同市税务局		
部门	大同市税务局		
联系电话	13653429533		
体检日期	2024-08-23		

尊敬的 李雁 1 女士 您好！

首先，瑞慈健康体检全体员工欢迎您的光临，并对您的信任表示衷心的感谢！

您于 2024-08-23 （体检编号：436657）完成健康检查，本机构的各科医生已根据您的体检项目及结果，汇总成此份健康体检报告，并经总检医生审核。据此提出对您健康状况的综合分析及建议。

瑞慈健康体检倡导“大健康、大康复”，提出“健康是第一财富（Rich）”的人文理念。希望您仔细阅读并妥善地保管此份健康体检报告，并认真关注报告中的提示与建议，若您对报告内容有任何疑问，可直接与瑞慈健康体检客服部联系，进一步咨询。

健康体检咨询电话：**0352-2824444**

客户服务咨询电话：**0352-2830597**

400-6112995

瑞慈健康体检报告由下列内容组成：

第一部分：主检报告

第二部分：分科分项结果

第三部分：检验报告

第四部分：附表

主检报告

检查综述

- 【身高、体重、血压】 (1) 血压 105/59：本次测量基础血压偏低
- 【血常规（五分类）】 淋巴细胞百分比(LY%)偏高(55.9%) 中性粒细胞绝对值(GR#)偏低($1.50 \times 10^9/L$) 中性粒细胞百分比(GR%)偏低(38.0%)
- 【血 HP 检测】 幽门螺旋杆菌抗体检测阳性
- 【血脂四项】 动脉硬化指数偏低(0.91) 甘油三酯(TG)偏低(0.53 mmol/L)
- 【尿液分析+尿沉渣】 隐血(ERY)1+ 小圆上皮细胞(SRC)偏高(1 个/u1) 粘液丝偏高(16 /HP)
- 【妇科内诊】 (1) 阴道炎、阴道右侧壁囊肿
- 【颈部血管彩超】 1. 左侧颈总动脉斑块形成 2. 右侧颈总动脉硬化
- 【全腹彩超】 1. 左肾轻度积水 2. 宫颈肥大 3. 右侧附件区囊性结构 建议复查 4. 宫腔节育器位置正常
- 【眼科】 (1) 镜 0.4 (2) 镜 0.5

医生建议

【本次测量基础血压偏低】：

- (1) 由于生理或病理原因造成血压低于 90/60mmHg，就会形成低血压，平时我们讨论的低血压大多为慢性低血压。慢性低血压据统计发病率为 4%左右，老年人群中可高达 10%。
- (2) 低血压一般可分为三类：一是体质性低血压，一般认为与遗传和体质瘦弱有关，多见于 20—50 岁的妇女和老年人，轻者可无如何症状，重者出现精神疲惫、头晕、头痛，甚至昏厥。夏季气温较高时更明显。
- (3) 二是体位性低血压，体位性低血压是患者从卧位到坐位或直立位时，或长时间站立出现血压突然下降超过 20mmHg，并伴有明显症状，这些症状包括：头昏、头晕、视力模糊、乏力、恶心、认识功能障碍、心悸、颈背部疼痛。
- (4) 体位性低血压与多种疾病有关，如多系统萎缩、糖尿病、帕金森氏病、多发性硬化病、更年期障碍、血液透析、手术后遗症、麻醉、降压药、利尿药、催眠药、抗精神抑郁药等，或其他如久病卧床，体质虚弱的老年人。
- (5) 三是继发性低血压，由某些疾病或药物引起的低血压，如脊髓空洞症、风湿性心脏病、降压药、抗抑郁药和慢性营养不良症、血液透析病人。
- (6) 饮食疗法是治疗本病的有力措施之一，可逐渐提高病患者的身体素质，改善心血管功能，增加心肌收缩力，增加心排血量，提高动脉管壁紧张度，从而逐步使血压上升并稳定正常水平，消除低血压带来的种种不适症状。
- (7) 荤素兼吃，合理搭配膳食，保证摄入全面充足的营养物质，使体质从纤弱逐渐变得健壮。
- (8) 如伴有红细胞计数过低，血红蛋白不足的贫血症，宜适当多吃富含蛋白质、铁、铜、叶酸、维生素 B12、维生素 C 等食物，诸如猪肝、蛋黄、瘦肉、牛奶、鱼虾、贝类、大豆、红糖及新鲜蔬菜、水果。有利于增加心排血量，改善大脑的供血量，提高血压和消除血压偏低引起的不良症状。
- (9) 莲子、桂圆、大枣、桑椹等果品，具有养心益血、健脾补脑之力，可常食用。
- (10) 伴有食少纳差者，宜适当食用能刺激食欲的食物和调味品，如姜、葱、醋、酱、糖、胡椒、辣椒、啤酒、葡萄酒等。
- (11) 加强锻炼，选择适合自己的运动方式。

【中性粒细胞百分比(GR%)偏低】：

- (1) 供内科结合临床参考。

【淋巴细胞百分比(LY%)偏高】：

(1)供临床参考，定期复查。

【中性粒细胞绝对值(GR#)偏低】：

(1)结合白细胞计数，供内科临床参考。

【幽门螺旋杆菌抗体检测阳性】：

(1)建议往消化内科进一步诊断治疗，定期复查。

(2)幽门螺杆菌(Hp)感染是慢性胃炎、消化性溃疡的主要病因，也是非贲门胃癌的一个明确致病因子。Hp在普通人中的感染率为35%—87%，在胃炎和胃溃疡患者中的感染率超过90%。

(3)建议以下4类人群在消化内科医生的指导下接受根除Hp的治疗：消化性溃疡患者，以及有并发症(消化道出血、穿孔等)或接受过胃部手术的患者、低度恶性的胃黏膜相关淋巴样组织淋巴瘤患者、萎缩性胃炎患者、一级亲属(父母、兄弟姐妹)中有胃癌患者的Hp感染者。

(4)幽门螺杆菌(Hp)主要通过“人—人”、“粪—口”传播，Hp感染在家庭内有明显的聚集现象。如父母若感染了Hp，其子女感染的机会要比一般家庭高得多。因此，若家庭成员中有Hp感染者，用餐时最好采用“分食制”。

【动脉硬化指数偏低】：

(1)建议内科结合临床参考。

【甘油三脂(TG)偏低】：

(1)可适当增加脂类食品的摄入。

(2)也可见于甲亢、肾上腺皮质功能低下、肝功能障碍者，往内科咨询，进一步诊治。

(3)高蛋白，高维生素饮食，适当增加奶、豆类制品、鱼类、新鲜水果和蔬菜。

(4)适当增加户外活动和日光照射，避免过度劳累，保持良好睡眠。

(5)定期复查，如检验结果异常，应在医师指导下治疗。

【隐血(ERY)1+】：

(1)尿隐血可分为肉眼血尿和镜下血尿。肉眼血尿是指肉眼能见到血色的尿，尿液呈洗肉水色或血色，通常在1000ml尿中含有1ml血液即肉眼可见。镜下血尿是指尿的颜色正常，通过显微镜可以观察到尿液中含红细胞，通常离心沉淀后的尿液镜检每高倍视野有红细胞3个以上。

(2)尿隐血是泌尿系疾病常见的症状之一，生理情况下女性生理期、运动后等都可以引起，病理情况下大多是由泌尿系统疾病引起，如泌尿系炎症、尿路结石等，也有一些血尿是由全身性疾病或泌尿系统邻近器官所致。

(3)需要指出的是：尿液呈红色并不都是血尿，有些药物、食物都能使尿液呈红色、橙色或褐色；由于严重创伤、错误输血等大量红细胞或组织破坏，也可导致血红蛋白或肌红蛋白血尿。

(4)建议往泌尿外科进一步复查，以明确诊断。

【粘液丝偏高】：

(1)尿常规中粘液丝是由尿路中细胞分泌出来的，在有尿路感染时分泌会明显增多，且伴有炎症细胞的出现。

(2)粘液丝偏高，可分为生理性偏高和病理性偏高两种，生理性偏高一般是由于喝水较少导致的尿液浓缩，一般在喝水后就能达到稀释的效果。

(3)病理性的粘液丝偏高是由于泌尿系炎症或者是前列腺炎导致的，需要注意观察，多喝水，同时有白细胞等炎症细胞增多时，应及时服用抗感染药物治疗。如果仅有粘液丝的增多而没有白细胞等炎症细胞增多时，尿路有炎症的可能性不大。

(4)建议平时饮食注意清淡，多喝水，少吃油腻和辛辣的食物，要注意个人清洁卫生，勤洗阴部，注意休息。

【小圆上皮细胞(SRC)偏高】：

(1)建议泌尿外科咨询，定期复查。

【阴道右侧壁囊肿】：

(1) 建议妇科诊断治疗。

【阴道炎】：

(1) 阴道炎是阴道粘膜及粘膜下结缔组织的炎症，是妇科门诊常见的疾病。

(2) 正常健康妇女，由于解剖学及生物化学特点，阴道对病原体的侵入有自然防御功能，当阴道的自然防御功能遭到破坏，则病原体易于侵入，导致阴道炎症。

(3) 绝经后妇女由于雌激素缺乏，阴道上皮菲薄，细胞内糖原含量减少，阴道 PH 高达 7 左右，故阴道抵抗力低下，比青春期及育龄妇女易受感染。

(4) 阴道炎临床上以白带的性状发生改变以及外阴痒痒灼痛为主要临床特点，感染累及尿道时，可有尿痛、尿急等症状。常见的阴道炎有细菌性阴道病、滴虫性阴道炎、霉菌性阴道炎、老年性阴道炎。

(5) 阴道炎由不同的病原体感染所致，一旦出现外阴不适，白带异常，立即去医院检查，确定病原体，针对病因治疗。

【右侧颈总动脉硬化】：

(1) 动脉硬化是全身性粥样硬化在肢体局部表现，是全身性动脉内膜及其中膜呈退行性、增生性改变，使血管壁变硬缩小，失去弹性，从而继发血栓形成致使远端血流量进行性减少或中断。

(2) 要均衡饮食，要防止其他疾病引起的动脉粥样硬化，如糖尿病、肥胖、高血压。少吃含油脂和胆固醇多的食品，减少盐的摄入，多吃富含高密度脂蛋白的鱼类、海鲜。戒烟限酒，控制体重，保持良好的心态。通过适量的运动，可以明显改善动脉粥样硬化。必要时内科咨询及诊治。

【左侧颈总动脉斑块形成】：

(1) 颈动脉斑块是动脉硬化后，血管里面的垃圾沉淀在血管壁形成。斑块又分为硬斑和软斑两种。硬斑比较稳定，不容易脱落，软斑不稳定，容易破裂脱落，从而形成血管栓塞。

(2) 建议：1. 减低胆固醇水平。2. 减低高血糖、高血压等高危因素，将血压、血糖控制在理想水平。3. 积极进行生活干预，控制饮食，改善饮食结构，适量增加运动，戒烟限酒。4. 必要时药物治疗。

【左肾轻度积水】：

(1) 建议泌尿外科诊断治疗。

【宫颈肥大】：

(1) 宫颈肥大引起的的原因一是慢性炎症长期刺激，使宫颈充血、水肿，宫颈腺体和间质发生增生而导致宫颈不同程度的肥大、硬度增加。

(2) 二是在宫颈腺体的深部可能出现粘液潴留，形成大小不等的囊肿，使宫颈变得肥大。

(3) 宫颈肥大有时可比正常宫颈增大 2~4 倍，宫颈表面可以是光滑的，也可有糜烂。宫颈质地一般较硬，这是纤维结缔组织增生所致的。

(4) 如果是单纯性的宫颈肥大，一般不需特殊处理，妇科定期复查即可。

【右侧附件区囊性结构】：

(1) 建议往妇科进一步诊断治疗。

汇总医生： 丁昊炜

主检日期： 2024-08-25

主检医生：

分科结果

身高、体重、血压

项目名称	检查结果	项目名称	检查结果
身高	157cm	体重	54kg
血压	105/59mmHg		

***小结：**

(1) 血压 105/59：本次测量基础血压偏低

操作员：杨彦霞 检查日期：2024-08-23 检查医生：名燕凌

内科

项目名称	检查结果	项目名称	检查结果
心率	84 次/min	心律	齐
心脏杂音	无	心界	正常
肺部	正常	呼吸音	呼吸音清
啰音	未闻及	叩诊	叩诊呈清音
腹部触诊	腹部平软	发育	正常
肝胆	肋下未触及	脾脏	肋下未触及
双肾	无叩击痛	肠鸣音	正常
营养	良好	神经系统	正常
生理反射	生理反射存在	病理反射	病理反射未引出
颅神经	正常	运动功能	正常
深浅感觉	正常	其它	无异常发现
既往史	无		

***小结：**

未见异常

操作员：名燕凌 检查日期：2024-08-23 检查医生：名燕凌

外科（女）

项目名称	检查结果	项目名称	检查结果
皮肤	正常	甲状腺	无肿大
浅表淋巴结	无肿大	肛门	正常
泌尿外生殖器	正常	四肢关节	未见异常
腹股沟	未见异常	足背动脉	正常
紫绀	无	色素沉着	无
脱毛	无	脱色	无
浮肿	无	皮下结节	无
头颅	正常	颈部	正常
乳腺	正常	脊柱	正常
直肠	未检	皮肤黄疸	无
四肢	活动正常	其他	无

*小结:

未见异常

操作员：魏利平

检查日期:2024-08-23

检查医生：魏利平

眼科

项目名称	检查结果	项目名称	检查结果
视力(左)	镜 0.4	视力(右)	镜 0.5
辨色力	正常	眼睑	正常
结膜	正常	泪器	正常
角膜	正常	虹膜	正常
瞳孔	正常	晶状体	正常
玻璃体	正常	眼底	未见异常

*小结:

(1) 镜 0.4

(2) 镜 0.5

操作员：田野青 检查日期：2024-08-23 检查医生：田野青

耳鼻喉科

项目名称	检查结果	项目名称	检查结果
听力(左)	正常	听力(右)	正常
外耳道	正常	鼓膜	正常
鼻窦	正常	鼻中隔	正常
鼻腔	正常	扁桃体	无肿大
嗅觉	正常	咽喉	正常

***小结：**

未见异常

操作员：周留根 检查日期：2024-08-23 检查医生：周留根

妇科内诊

项目名称	检查结果	项目名称	检查结果
外阴	正常	尿道口	正常
阴道	阴道炎、右侧壁囊肿	子宫	拒检
附件	拒检	宫颈	光滑
后穹窿	正常		

***小结：**

(1) 阴道炎、阴道右侧壁囊肿

操作员：智美玲 检查日期：2024-08-23 检查医生：智美玲

口腔科

项目名称	检查结果	项目名称	检查结果
唇颊	正常	齿	正常
牙龈	正常	牙周	正常

舌腭	正常	腮腺	正常
颌下腺	正常	颞下颌关节	正常

***小结:**

未见异常

操作员：龚富生 检查日期:2024-08-23 检查医生: 龚富生

检验报告

尿液分析+尿沉渣

项目名称	检查结果	单位	参考值	提示
白细胞尿	1	个/ul	0--13	
上皮细胞(EC)	1	/HP	0--28	
管型(CAST)	0	个/ul	0--1	
霉菌(尿)	0	/HP	0--0	
结晶	0	/HP	0--10	
透明度(CLA)	清亮			
胆红素(BIL)	-		阴性	
隐血(ERY)	1+		阴性	
小圆上皮细胞(SRC)	1	个/ul	0--0	↑
维生素 C	-		阴性	
异常红细胞	0	个/ul	0--3	
红细胞(正常)	0	个/ul	0--6	
鳞状上皮细胞	0	个/ul	0--0	
粘液丝	16	个/ul	0--0	↑
颜色(Colour)	淡黄色			
尿葡萄糖(GLU)	-		阴性	
酮体(KET)	-		阴性	
比重(SG)	1.010		1.003--1.030	
酸碱度(PH)	7.5		4.5--8.0	
尿蛋白质(PRO)	-		阴性	
尿胆原(URO)	-		阴性	
亚硝酸盐(NIT)	-		阴性	
红细胞(尿)(RBC)	0	个/ul	0--6	
尿白细胞(LEU)	-		阴性	

*小结:

隐血(ERY)1+ 小圆上皮细胞(SRC)偏高(1 个/ul) 粘液丝偏高(16 /HP)

操作员：梁可欣 检查日期:2024-08-23 检查医生:陈建国

血常规（五分类）

项目名称	检查结果	单位	参考值	提示
白细胞(WBC)	3.95	10 ⁹ /L	3.5--9.5	
淋巴细胞绝对值(LY#)	2.21	10 ⁹ /L	1.1--3.2	
淋巴细胞百分比(LY%)	55.9	%	20--50	↑
中性粒细胞绝对值(GR#)	1.50	10 ⁹ /L	1.8--6.3	↓
中性粒细胞百分比(GR%)	38.0	%	40--75	↓
嗜碱性粒细胞绝对值(BA#)	0.02	10 ⁹ /L	0--0.06	
嗜碱性粒细胞百分比(BA%)	0.4	%	0--1.0	
嗜酸性粒细胞绝对值(EO#)	0.04	10 ⁹ /L	0.02--0.52	
嗜酸性粒细胞百分比(EO%)	1.0	%	0.4--8.0	
血小板(PLT)	252	10 ⁹ /L	125--350	
血小板分布宽度(PDW)	15.7	%	15--17	
平均血小板体积(MPV)	10.0	fl	6.0--14.0	
血小板压积(PCT)	0.252	%	0.11--0.28	
红细胞(RBC)	4.00	10 ¹² /L	3.8--5.1	
血红蛋白	120	g/L	115--150	
红细胞压积(HCT)	37.0	%	35--45	
红细胞平均体积(MCV)	92.5	fl	82--100	
平均血红蛋白含量(MCH)	29.9	pg	27--34	
平均血红蛋白浓度(MCHC)	324	g/L	316--354	
单核细胞绝对值(MO#)	0.18	10 ⁹ /L	0.1--0.60	
单核细胞百分比(MO%)	4.7	%	3--10	
红细胞分布宽度标准差	40.9	fl	35--56	

(RDW-SD)				
红细胞分布宽度变异系数 (RDW-CV)	11.8	%	10.6--16.6	
大血小板比率	25.2	%	11--45	
大血小板数目	64	10 ⁹ /L	30--90	
未成熟粒细胞数目	0.00	10 ⁹ /L	0--999	
未成熟粒细胞百分比	0.0	%	0--100	
有核红细胞数目	0.000	10 ⁹ /L	0--9999	
有核红细胞百分比	0.00	/100WBC	0--9999	

***小结:**

淋巴细胞百分比(LY%)偏高(55.9 %) 中性粒细胞绝对值(GR#)偏低(1.50 10⁹/L) 中性粒细胞百分比(GR%)偏低(38.0 %)

操作员：王小雪 检查日期:2024-08-23 检查医生:陈建国

血 HP 检测

项目名称	检查结果	单位	参考值	提示
幽门螺旋杆菌抗体检测	阳性 (+)		阴性 (-)	*

***小结:**

幽门螺旋杆菌抗体检测阳性

操作员：黄璐瑶 检查日期:2024-08-23 检查医生:陈建国

肾功三项

项目名称	检查结果	单位	参考值	提示
肌酐(CREA)	62.00	umol/L	41--73	
尿酸(UA)	193.00	umol/L	140--340	
尿素测定 (Urea)	6.50	mmol/L	2.6--7.5	

***小结:**

未见异常

操作员：刘慧芳 检查日期:2024-08-23 检查医生:陈建国

空腹血糖

项目名称	检查结果	单位	参考值	提示
葡萄糖(GLU)	4.49	mmol/L	3.89--6.1	

***小结:**

未见异常

操作员：刘慧芳 检查日期:2024-08-23 检查医生:陈建国

同型半胱氨酸

项目名称	检查结果	单位	参考值	提示
同型半胱氨酸	10.22	umol/L	0--15	

***小结:**

未见异常

操作员：刘慧芳 检查日期:2024-08-23 检查医生:陈建国

生殖道微生态

项目名称	检查结果	单位	参考值	提示
线索细胞	-			
清洁度	II			
上皮细胞(白带)	++			
滴虫	-			
G-球菌	-			
霉菌	-			
G-杆菌	-			
G+杆菌	-			
G+球菌	-			

***小结:**

未见异常

血脂四项

项目名称	检查结果	单位	参考值	提示
动脉硬化指数	0.91		1.31--3.19	↓
总胆固醇(CHOL)	3.06	mmol/L	2.59--5.2	
甘油三脂(TG)	0.53	mmol/L	0.7--1.7	↓
低密度脂蛋白(LDL)	1.21	mmol/L	0--4.13	
高密度脂蛋白(HDL)	1.33	mmol/L	0.77--1.55	

***小结：**

动脉硬化指数偏低(0.91) 甘油三脂(TG)偏低(0.53 mmol/L)

肝功能三项

项目名称	检查结果	单位	参考值	提示
γ-谷氨酰转肽酶(GGT)	20.0	U/L	7--45	
丙氨酸氨基转移酶(ALT)	13.00	U/L	7--40	
门冬氨酸氨基转移酶(AST)	21.00	U/L	13--35	
谷草比谷丙	1.62		0.4--2.5	

***小结：**

未见异常

人乳头瘤病毒检查 (HPV)

项目名称	检查结果	单位	参考值	提示
HPV 高危亚型 16	阴性 (-)		阴性	
HPV 高危亚型 18	阴性 (-)		阴性	
HPV 高危亚型 31	阴性 (-)		阴性	

HPV 高危亚型 26	阴性 (-)		阴性	
HPV 高危亚型 33	阴性 (-)		阴性	
HPV 高危亚型 35	阴性 (-)		阴性	
HPV 高危亚型 39	阴性 (-)		阴性	
HPV 高危亚型 45	阴性 (-)		阴性	
HPV 高危亚型 51	阴性 (-)		阴性	
HPV 高危亚型 52	阴性 (-)		阴性	
HPV 高危亚型 53	阴性 (-)		阴性	
HPV 高危亚型 56	阴性 (-)		阴性	
HPV 高危亚型 58	阴性 (-)		阴性	
HPV 高危亚型 59	阴性 (-)		阴性	
HPV 高危亚型 66	阴性 (-)		阴性	
HPV 高危亚型 68	阴性 (-)		阴性	
HPV 高危亚型 73	阴性 (-)		阴性	
HPV 高危亚型 82	阴性 (-)		阴性	
HPV 低危亚型 6	阴性 (-)		阴性	
HPV 低危亚型 11	阴性 (-)		阴性	
HPV 低危亚型 42	阴性 (-)		阴性	
HPV 低危亚型 43	阴性 (-)		阴性	
HPV 低危亚型 81	阴性 (-)		阴性	

***小结:**

未见异常

操作员：赵伟 检查日期:2024-08-24 检查医生:康健忠

大同现代医学检验实验室

液基薄层细胞学图文报告

ID: 2024105182

病理号: 097966

姓名: 李雁 1

性别: 女

年龄: 49岁

送检科室:

电话号码: 13653429533

床号:

病历号:

体检号: 2307120567

送检医院: 大同瑞慈康复体检

送检日期: 2024-08-23

末次月经:

送检医生:

采样日期:

报告日期: 2024-08-23

标本满意度: 满意

细胞量: >45%

红细胞:

经期样本:

颈管细胞:

化生细胞:

鳞状细胞:

宫颈柱状细胞:

未见上皮内病变/恶性细胞:

正常范围内:

良性反应性改变:

- 炎性:
- 放疗:
- 妊娠:
- 萎缩性:
- 宫内避孕器:
- 其他:

- 轻度:
- 中度:
- 重度:

病原体: 滴虫感染: 念珠菌感染: 细菌感染:

提示 HPV 感染: 疱疹病毒感染:

鳞状上皮细胞分析:

- 非典型鳞状细胞:
- 倾向上皮内瘤变:
 - 倾向良性反应性改变:
 - 不能明确意义(ASC-US):
 - 不排除高度病变(ASC-H):

上皮内低度病变: 鳞癌:

上皮内高度病变:

- CIN2:
- CIN3:

腺上皮细胞分析:

非典型腺细胞:

- 宫内膜:
- 来源不明:

非典型腺细胞(宫颈管):

- 倾向原位腺癌:
- 不能明确意义:
- 倾向良性反应性改变:

腺癌:

- 宫颈管:
- 宫内膜:
- 其它:

炎细胞:

- 轻度:
- 中度:
- 重度:

可疑腺癌:

诊断意见: 未见上皮内病变或恶性细胞 (NILM)。

建议:

报告医师: 张荣生

地址: 大同市魏都大道 79 号, 本报告医师签字后有效
咨询: 0352-2830587 4006-122-995

妇科细胞学是筛查项目, 出于技术原因, 可能会有假阴性结果, 本检测仅对来样负责, 如果对结果有疑义, 请在收到报告 7 天内与我们联系。

大同瑞慈康复医院 12导联心电图报告

李雁1 女 49岁

体检号:436657

病床号:

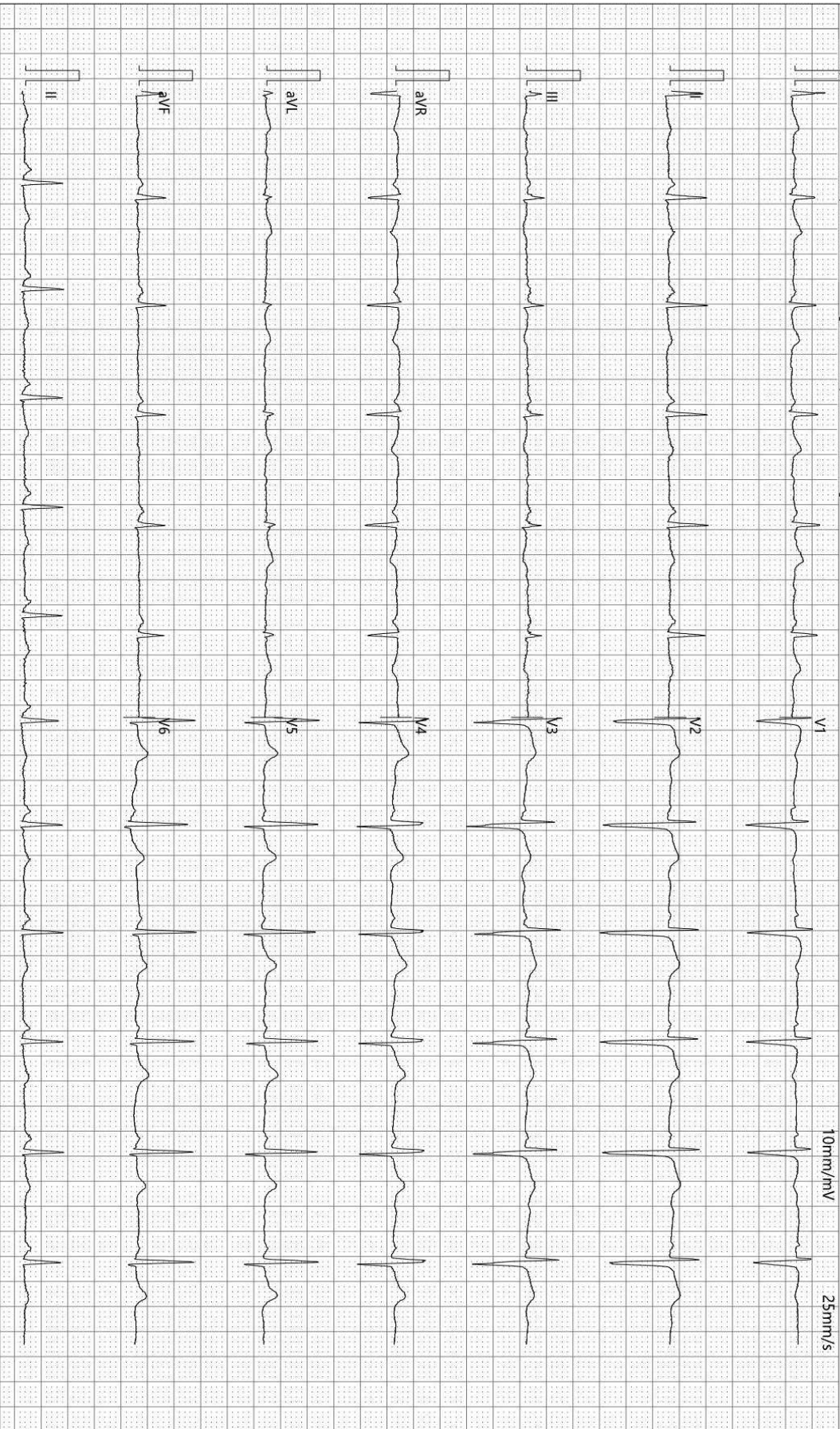
诊断结果:

- 1.窦性心律
- 2.正常心电图

诊断医生:

曹志 陶志峰

HR : 69bpm [60 ~ 100bpm]
P : 104ms [0 ~ 110ms]
PR : 134ms [120 ~ 200ms]
QRS : 83ms [60 ~ 100ms]
QT/QTc : 394/424ms [320 ~ 440/0 ~ 460ms]
P/QRS/T : 62/49/5deg. [0 ~ 75/-30 ~ 90/0 ~ 75deg]
RV5/SV1 : 1.009/0.885mV [0.0 ~ 2.5/0.0 ~ 2.0mV]



检查时间:2024-08-23 07:48:45

诊断时间:2024-08-23 08:21:58

SEMIP V1.90

仅供临床参考

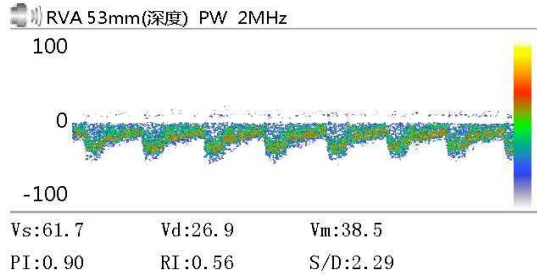
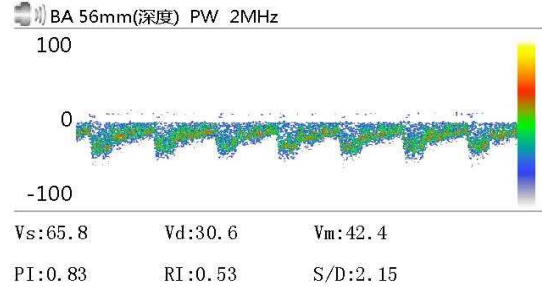
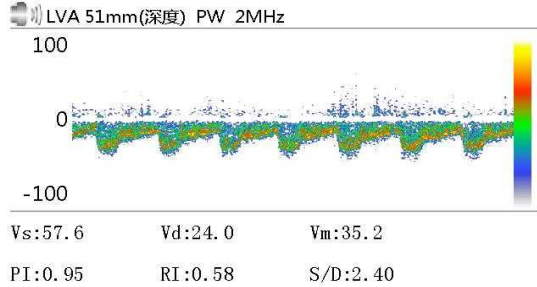
Text



大同瑞慈健康体检

颅内多普勒血流图 (TCD) 检查报告单

姓名: 李雁1 性别: 女 年龄: 49 岁 检查号: 2307120567
 申请科室: 体检科 申请医师: 李菊蓉 检查类型: 颅内血管 床号:



Vs: Vd: Vm:
 PI: RI: S/D:

Vs: Vd: Vm:
 PI: RI: S/D:

Vs: Vd: Vm:
 PI: RI: S/D:

医生意见

结论: 椎-基底动脉脑血管超声未见异常。

李菊蓉

检查日期: 2024-08-23

本报告单仅提供临床参考

大同瑞慈健康体检

骨密度检测报告

受检者信息

受检者ID: 2307120567
姓名: 李雁1
出生年月日: 1975/1/14

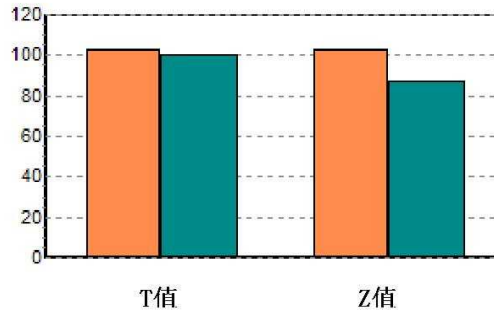
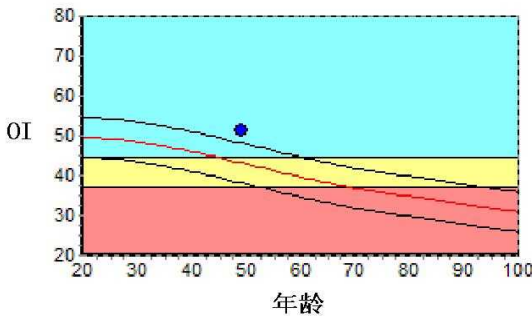
年龄: 49
性别: 女
测定部位(右/左): 右

测定结果

测定日期: 2024/8/23 8:57:44

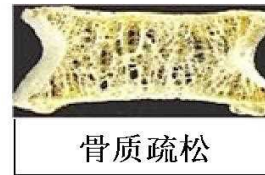
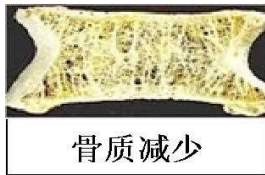测试编号: 1/1

受测者 平均值



数据库:	Asia	成人比:	102.9	%
OI:	51.1	同龄比:	118.3	%
SOS:	1381.3 m/s	OPR:	N/A	%
T值:	0.29			
Z值:	1.58			

结果分析



注解

以上结论仅供参考

科室:

医生签名:

医院地址 大同瑞慈健康体检
地址 大同市平城区魏都大道79号

联系电话 0352-2824444
操作者 名燕凌

双源 CT 诊断图文报告

流水号: 2307120567

影像号: CT20240822276

姓名: 李雁 1

年龄: 49 岁

性别: 女

检查设备: 西门子量子双源 CT

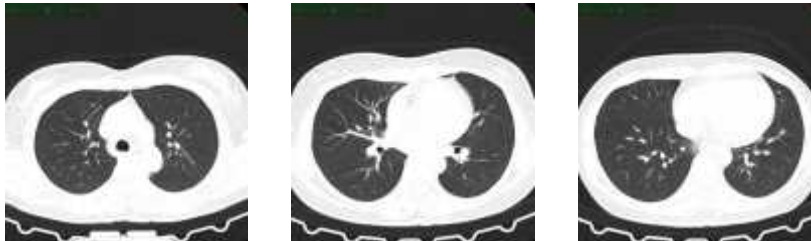体检号: 436657

申请医院: 本院

体检科室: 体检科

检查部位: CT 检查

经典图像:



影像所见:

胸廓对称, 骨性肋骨完整, 胸壁软组织结构良好, 两肺支气管血管纹理走行分布良好, 支气管束结构清晰, 双肺通气良好。肺门结构未见异常。纵隔无偏移, 段以上支气管通畅。心影及大血管形态结构正常, 纵隔内未见肿大淋巴结。胸膜未见异常。

影像诊断:

胸部未见明显异常

报告医师: 剧艳军

检查日期: 2024-08-24

审核医师: 剧艳军

报告日期: 2024-08-24

超声诊断图文报告

流水号: 2307120567

影像号: 1648159

姓名: 李雁 1

年龄: 49 岁

性别: 女

检查设备: Vivid E95

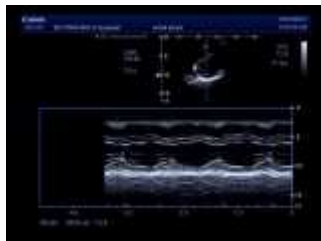
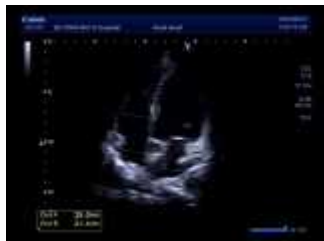体检号: 436657

申请医院: 本院

体检科室: 体检科

检查部位: 心脏彩超

经典图像:



影像所见:

超声测量 (单位: mm)

升主动脉内径 25 (32±3mm)

左房内径 30 (35mm)

室间隔 10 (8-11mm)

左室内径 39 (47±4mm)

左室后壁 9 (8-11mm)

EF66% (50-80%)

右室内径 25 (36±4mm)

右房内径 28 (36±4mm)

FS36% (28-41%)

主肺动脉内径 20 (23±3mm)

升主动脉内径正常, 心脏各腔室大小正常, 室间隔厚度正常, 左室壁未见明显节段性运动异常, 各瓣膜及启闭功能未见明显异常, 舒张期二尖瓣口血流频谱 E/A>1, 心包腔未见积液。

影像诊断:

心脏结构及功能未见明显异常

报告医师: 张莘芝

检查日期: 2024-08-23

审核医师: 张莘芝

报告日期: 2024-08-23



大同市医学影像研究中心

注: 本报告仅供临床医生参考!

地址: 大同市魏都大道 79 号。若有疑问, 请致电: 0352---2830580

超声诊断图文报告

流水号: 2307120567

影像号: 1648151

姓名: 李雁 1

年龄: 49 岁

性别: 女

检查设备: Vivid E95

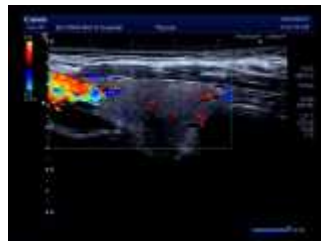
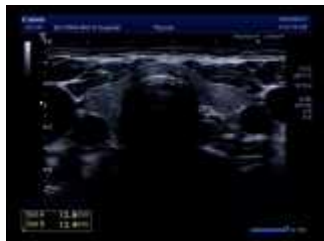体检号: 436657

申请医院: 本院

体检科室: 体检科

检查部位: 甲状腺彩超

经典图像:



影像所见:

甲状腺双侧叶形态正常, 包膜完整, 右侧叶厚约 1.3cm, 左侧叶厚约 1.2cm, 实质回声均匀, CDFI: 未见异常血流信号。

双侧颈部未见明显肿大淋巴结。

影像诊断:

甲状腺双侧叶未见异常

报告医师: 张苹芝

检查日期: 2024-08-23

审核医师: 张苹芝

报告日期: 2024-08-23

超声诊断图文报告

流水号: 2307120567

影像号: 1648155

姓名: 李雁 1

年龄: 49 岁

性别: 女

检查设备: Vivid E95

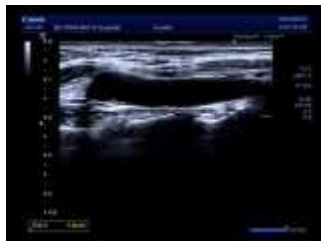
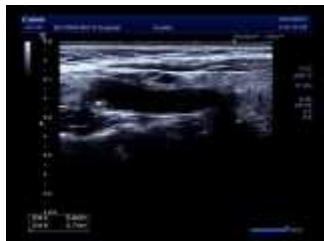
体检号: 436657

申请医院: 本院

体检科室: 体检科

检查部位: 颈部血管彩超

经典图像:



影像所见:

左侧颈总动脉膨大处探及弱强回声斑, 大小约 5.6*2.7mm, 右侧颈总动脉膨大处内中膜不规则增厚, 最厚约 1.6mm, 右锁骨下动脉起始处、双侧颈内、颈外动脉起始段内中膜不增厚, 内壁欠光滑, 管壁未见明确强回声斑。CDFI: 血流充盈好。PW: 频谱形态正常。

双侧椎动脉走行正常, 椎动脉内径正常, 管壁不厚, 管腔内为无回声, CDFI: 血流充盈好。PW: 频谱正常。

影像诊断:

1. 左侧颈总动脉斑块形成
2. 右侧颈总动脉硬化

报告医师: 张莘芝

检查日期: 2024-08-23

审核医师: 张莘芝

报告日期: 2024-08-23

超声诊断图文报告

流水号: 2307120567

影像号: 1648157

姓名: 李雁 1

年龄: 49 岁

性别: 女

检查设备: Vivid E95

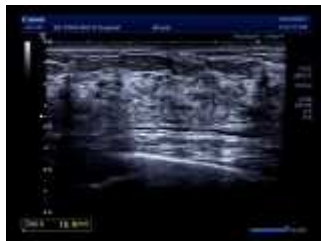
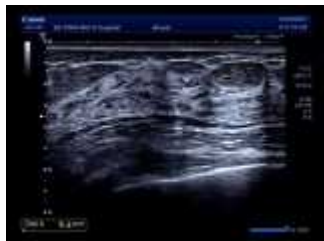体检号: 436657

申请医院: 本院

体检科室: 体检科

检查部位: 乳腺彩超

经典图像:



影像所见:

双侧乳腺腺体层次清晰, 右乳腺体厚 1.0cm, 左乳腺体厚 1.1cm, 乳导管未见扩张, 未见明显占位性病变, CDFI: 未见异常血流信号。

双侧腋下未见明显肿大淋巴结。

影像诊断:

双侧乳腺未见明显异常

报告医师: 张莘芝

检查日期: 2024-08-23

审核医师: 张莘芝

报告日期: 2024-08-23

超声诊断图文报告

流水号: 2307120567

影像号: 1648198

姓名: 李雁 1

年龄: 49 岁

性别: 女

检查设备: Vivid E95

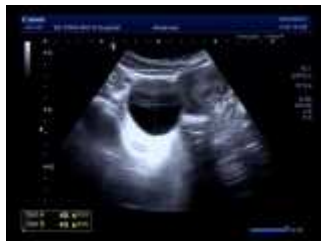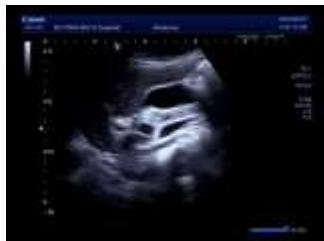体检号: 436657

申请医院: 本院

体检科室: 体检科

检查部位: 全腹彩超

经典图像:



影像所见:

肝脏大小形态正常, 包膜光滑完整, 实质回声均匀, 肝内管道系统走行清晰, 门静脉及肝内胆管不扩张。

胆囊大小形态正常, 壁不厚、光滑, 囊内透声好, 肝外胆管不扩张。

胰腺大小形态正常, 实质回声均匀, 主胰管不扩张。

脾脏大小形态正常, 实质回声均匀, 脾门静脉不宽。

双肾大小形态正常, 皮髓质分界清晰, 右肾集合系统未见分离, 左肾集合系统轻度分离, 宽约 0.8cm, 双侧输尿管未见扩张。

膀胱充盈佳, 未见明显异常。

前位子宫, 大小约 5.4*5.2*4.8cm, 肌壁回声均匀, 内膜线清晰, 厚 0.3cm, 宫腔探及节育器回声, 位置正常, 宫颈厚约 3.3cm。

右侧附件区探及囊性回声, 大小约 4.9*5.0cm, 边界清, 左侧附件区未见异常。

影像诊断:

1. 左肾轻度积水
2. 宫颈肥大
3. 右侧附件区囊性结构 建议复查
4. 宫腔节育器位置正常

报告医师: 张莘芝

检查日期: 2024-08-23

审核医师: 张莘芝

报告日期: 2024-08-23