



2307120563

大同瑞慈健康体检

报 告 册

体检编号	436653	工号	61
姓名	李胜		
性别	男	年龄	54岁
单位	大同市税务局		
部门	大同市税务局		
联系电话	13803429960		
体检日期	2023-10-31		

尊敬的 李胜先生 您好！

首先，瑞慈健康体检全体员工欢迎您的光临，并对您的信任表示衷心的感谢！

您于 2023-10-31 （体检编号：436653）完成健康检查，本机构的各科医生已根据您的体检项目及结果，汇总成此份健康体检报告，并经总检医生审核。据此提出对您健康状况的综合分析及建议。

瑞慈健康体检倡导“大健康、大康复”，提出“健康是第一财富（Rich）”的人文理念。希望您仔细阅读并妥善地保管此份健康体检报告，并认真关注报告中的提示与建议，若您对报告内容有任何疑问，可直接与瑞慈健康体检客服部联系，进一步咨询。

健康体检咨询电话：**0352-2824444**

客户服务咨询电话：**0352-2830597**
400-6112995

瑞慈健康体检报告由下列内容组成：

第一部分：主检报告

第二部分：分科分项结果

第三部分：检验报告

第四部分：附表

主检报告

检查综述

- 1、【血 HP 检测】 幽门螺旋杆菌抗体检测阳性 (+)
- 2、【肝功能三项】 γ -谷氨酰转肽酶 (GGT) 偏高 (77.0 U/L)
- 3、【尿液分析+尿沉渣】 鳞状上皮细胞偏高 (1 /HP) 粘液丝偏高 (3 /HP) 尿葡萄糖 (GLU) 3+
- 4、【心脏彩超】 三尖瓣、主动脉瓣微量反流
- 5、【甲状腺彩超】 甲状腺左侧叶结节 TI-RADS 3 级
- 6、【颈部血管彩超】 左侧颈总动脉膨大处斑块形成
- 7、【全腹彩超】 1. 轻度脂肪肝 2. 前列腺钙化斑

医生建议

【幽门螺旋杆菌抗体检测阳性】：

- (1) 建议往消化内科进一步诊断治疗，定期复查。
- (2) 幽门螺杆菌 (Hp) 感染是慢性胃炎、消化性溃疡的主要病因，也是非贲门胃癌的一个明确致病因子。Hp 在普通人中的感染率为 35%—87%，在胃炎和胃溃疡患者中的感染率超过 90%。
- (3) 建议以下 4 类人群在消化内科医生的指导下接受根除 Hp 的治疗：消化性溃疡患者，以及有并发症（消化道出血、穿孔等）或接受过胃部手术的患者、低度恶性的胃黏膜相关淋巴样组织淋巴瘤患者、萎缩性胃炎患者、一级亲属（父母、兄弟姐妹）中有胃癌患者的 Hp 感染者。
- (4) 幽门螺杆菌 (Hp) 主要通过“人—人”、“粪—口”传播，Hp 感染在家庭内有明显的聚集现象。如父母若感染了 Hp，其子女感染的机会要比一般家庭高得多。因此，若家庭成员中有 Hp 感染者，用餐时最好采用“分食制”。

【 γ -谷氨酰转肽酶 (GGT) 偏高】：

- (1) γ -谷氨酰转肽酶 (GGT) 人体血清中一个重要的转氨酶，存在于血清及除肌肉以外的所有细胞中，肾脏中含量最为丰富。血清中 γ -谷氨酰转肽酶 (GGT) 主要来自肝胆系统，因此当肝内合成亢进或胆汁排出受阻时血中 γ -谷氨酰转肽酶 (GGT) 就会升高。
- (2) 临床上很多情况都会导致 γ -谷氨酰转肽酶 (GGT) 轻度升高，如长期熬夜、剧烈活动、过度劳累、饮食不节等不良生活习惯。一般情况下，一过性偏高在改善不良生活习惯后，数值可逐渐恢复正常。
- (3) 除此之外，一些病理性的原因也可导致 γ -谷氨酰转肽酶 (GGT) 明显升高。单独的 γ -谷氨酰转肽酶 (GGT) 检查，不具特异性，往往需要结合病史以及其他检查结果进行综合评估。
- (4) 长期大量饮酒者、长期服药者（如巴比妥类药物、苯妥英钠等），可能会造成肝脏代谢出现问题，致 γ -谷氨酰转肽酶 (GGT) 升高，一般戒酒停药数值可逐渐恢复正常。
- (5) 各种急慢性肝炎均可出现 γ -谷氨酰转肽酶 (GGT) 升高的情况，常见的有病毒性肝炎、酒精性肝炎、药物性肝炎、慢性活动性肝炎、肝硬化、脂肪肝及肝癌等，由于肝细胞破坏致 γ -谷氨酰转肽酶 (GGT) 升高，一般需要结合其他化验和影像学检查明确诊断。
- (6) 胆道疾病也可出现 γ -谷氨酰转肽酶 (GGT) 升高，包括胆道阻塞性疾病（如慢性胆汁性胆囊炎、胆管炎等），胆道出现梗阻，导致大量 γ -谷氨酰转肽酶 (GGT) 堆积入血致使其升高，此时应积极治疗原发病。

【鳞状上皮细胞偏高】：

(1)在生理情况下，机体正常的新陈代谢都会引起鳞状上皮细胞的脱离，这是一种正常的机体现象。如果长时间出现鳞状上皮细胞偏高的现象时，则有可能是尿路感染、泌尿系统结石等因素导致，应及时往泌尿外科进一步诊断治疗。

【粘液丝偏高】：

- (1)尿常规中粘液丝是由尿路中细胞分泌出来的，在有尿路感染时分泌会明显增多，且伴有炎症细胞的出现。
- (2)粘液丝偏高，可分为生理性偏高和病理性偏高两种，生理性偏高一般是由于喝水较少导致的尿液浓缩，一般在喝水后就能达到稀释的效果。
- (3)病理性的粘液丝偏高是由于泌尿系炎症或者是前列腺炎导致的，需要注意观察，多喝水，同时有白细胞等炎症细胞增多时，应及时服用抗感染药物治疗。如果仅有粘液丝的增多而没有白细胞等炎症细胞增多时，尿路有炎症的可能性不大。
- (4)建议平时饮食注意清淡，多喝水，少吃油腻和辛辣的食物，要注意个人清洁卫生，勤洗阴部，注意休息。

【尿葡萄糖(GLU)3+】：

- (1)结合血糖、肾功能、肝功能结果分析，如有糖尿病者，提示血糖控制不理想，建议积极治疗原发病。常见于糖尿病，肾性糖尿，肝功能不全，甲亢等，请往内分泌科结合临床进一步检查、治疗。
- (2)在个别情况下，如果肾糖阈是降低的，也会出现尿葡萄糖阳性，但此时血糖是正常的。

【甲状腺左侧叶结节】：

- (1)甲状腺结节是一种常见的甲状腺疾病，很多甲状腺疾病可表现为结节，如可由甲状腺退行性变、炎症、自身免疫性及新生物等多种病变所致。甲状腺结节在各个年龄段的男女人群中均可见到，但中年女性中较多。
- (2)甲状腺结节分良性和恶性两大类，良性的占绝大多数，恶性者不足1%，判断甲状腺结节的良恶主要依靠病史、体格检查、放射性核素扫描、穿刺细胞学检查。
- (3)建议往外科就诊，进一步检查，明确诊断，结合临床诊治并定期复查。

【左侧颈总动脉膨大处斑块形成】：

- (1)颈动脉斑块是动脉硬化后，血管里面的垃圾沉淀在血管壁形成。斑块又分为硬斑和软斑两种。硬斑比较稳定，不容易脱落，软斑不稳定，容易破裂脱落，从而形成血管栓塞。
- (2)建议：1.减低胆固醇水平。2.减低高血糖、高血压等高危因素，将血压、血糖控制在理想水平。3.积极进行生活干预，控制饮食，改善饮食结构，适量增加运动，戒烟限酒。4.必要时药物治疗。

【前列腺钙化斑】：

- (1)1、前列腺钙化斑大多数是由于前列腺炎症之后，前列腺内部组织局部出现了纤维化、钙质沉积而引起的。多数患者都是在体检时通过彩超检查时发现的，一般情况没有不适症状不需治疗。2、部分患者如有不适症状，建议前往泌尿科诊断治疗。

【轻度脂肪肝】：

- (1)脂肪肝是指肝脏被脂肪浸润，为一种多病因引起的获得性疾病。
- (2)脂肪肝是以肝细胞脂肪变性和脂肪蓄积为病理特征，最常见易患因素有超重或肥胖、进食油腻食物、高脂血症（尤其甘油三酯升高）、营养失调（营养过量或不足）、饮酒、高脂血症、少运动、糖耐量异常、减肥造成体重急剧下降、营养不良、中毒和药物等。
- (3)当肝内脂类（主要为甘油三酯）含量超过肝重的5%时为脂肪肝。脂肪肝是一个常见的临床现象，不是一个独立性的疾病。
- (4)值得注意的是，过多的脂肪在肝组织、肝细胞内浸润，引起肝细胞肿大，严重可致肝硬化。脂肪肝是可逆性的，合理饮食、运动及治疗后可恢复。
- (5)合理控制饮食，控制总摄入量，低盐、低脂和低糖类饮食，少吃动物内脏，多吃蔬菜水果；
- (6)控制危险因素，如控制体重、改善胰岛素抵抗、调整血脂紊乱，戒酒、戒烟，坚持长期有氧运动，加强体育锻炼；
- (7)定期复查腹部彩超、血脂、肝功能。

【三尖瓣、主动脉瓣微量反流】：

(1) 建议心血管内科诊断治疗。

汇总医生： 丁昊炜

主检日期： 2023-11-01

主检医生：

分科结果

身高、体重、血压

项目名称	检查结果	项目名称	检查结果
身高	171cm	体重	72kg
血压	121/71mmHg		

***小结：**

未见异常

操作员：闫辛儿 检查日期：2023-10-31 检查医生：名燕凌

内科

项目名称	检查结果	项目名称	检查结果
心率	71 次/min	心律	齐
心脏杂音	无	心界	正常
肺部	正常	呼吸音	呼吸音清
啰音	未闻及	叩诊	叩诊呈清音
腹部触诊	腹部平软	发育	正常
肝胆	肋下未触及	脾脏	肋下未触及
双肾	无叩击痛	肠鸣音	正常
营养	良好	神经系统	正常
生理反射	生理反射存在	病理反射	病理反射未引出
颅神经	正常	运动功能	正常
深浅感觉	正常	其它	无异常发现
既往史	无		

***小结：**

未见异常

操作员：杨淑兰 检查日期：2023-10-31 检查医生：杨淑兰

眼科

项目名称	检查结果	项目名称	检查结果
视力(左)	1.0	视力(右)	0.8
辨色力	正常	眼睑	正常
结膜	正常	泪器	正常
角膜	正常	虹膜	正常
瞳孔	正常	晶状体	正常
玻璃体	正常	眼底	未见异常

*小结:

未见异常

操作员：田野青 检查日期:2023-10-31 检查医生：田野青

耳鼻喉科

项目名称	检查结果	项目名称	检查结果
听力(左)	正常	听力(右)	正常
外耳道	正常	鼓膜	正常
鼻窦	正常	鼻中隔	正常
鼻腔	正常	扁桃体	无肿大
嗅觉	正常	咽喉	正常

*小结:

未见异常

操作员：王存宝 检查日期:2023-10-31 检查医生：王存宝

检验报告

尿液分析+尿沉渣

项目名称	检查结果	单位	参考值	提示
白细胞尿	1	个/ul	0--13	
上皮细胞(EC)	1	/HP	0--28	
管型(CAST)	0	个/ul	0--1	
霉菌(尿)	0	/HP	0--0	
结晶	0	/HP	0--10	
透明度(CLA)	清亮			
胆红素(BIL)	-		阴性	
隐血(ERY)	-		阴性	
小圆上皮细胞(SRC)	0	个/ul	0--0	
维生素C	-		阴性	
异常红细胞	0	个/ul	0--3	
红细胞(正常)	0	个/ul	0--6	
鳞状上皮细胞	1	个/ul	0--0	↑
粘液丝	3	个/ul	0--0	↑
颜色(Colour)	淡黄色			
尿葡萄糖(GLU)	3+		阴性	
酮体(KET)	-		阴性	
比重(SG)	1.020		1.003--1.030	
酸碱度(PH)	6.0		4.5--8.0	
尿蛋白质(PRO)	-		阴性	
尿胆原(URO)	-		阴性	
亚硝酸盐(NIT)	-		阴性	
红细胞(尿)(RBC)	0	个/ul	0--6	
尿白细胞(LEU)	-		阴性	

*小结:

鳞状上皮细胞偏高(1 /HP) 粘液丝偏高(3 /HP) 尿葡萄糖(GLU)3+

操作员：赵伟 检查日期:2023-10-31 检查医生:陈建国

血常规（五分类）

项目名称	检查结果	单位	参考值	提示
白细胞(WBC)	4.84	10 ⁹ /L	3.5--9.5	
淋巴细胞绝对值(LY#)	1.12	10 ⁹ /L	1.1--3.2	
淋巴细胞百分比(LY%)	23.2	%	20--50	
中性粒细胞绝对值(GR#)	3.26	10 ⁹ /L	1.8--6.3	
中性粒细胞百分比(GR%)	67.3	%	40--75	
嗜碱性粒细胞绝对值(BA#)	0.02	10 ⁹ /L	0--0.06	
嗜碱性粒细胞百分比(BA%)	0.4	%	0--1.0	
嗜酸性粒细胞绝对值(EO#)	0.17	10 ⁹ /L	0.02--0.52	
嗜酸性粒细胞百分比(EO%)	3.5	%	0.4--8.0	
血小板(PLT)	163	10 ⁹ /L	125--350	
血小板分布宽度(PDW)	16.7	%	15--17	
平均血小板体积(MPV)	11.7	fl	6.0--14.0	
血小板压积(PCT)	0.191	%	0.11--0.28	
红细胞(RBC)	5.21	10 ¹² /L	4.3--5.8	
血红蛋白	165	g/L	130--175	
红细胞压积(HCT)	47.8	%	40--50	
红细胞平均体积(MCV)	91.9	fl	82--100	
平均血红蛋白含量(MCH)	31.7	pg	27--34	
平均血红蛋白浓度(MCHC)	345	g/L	316--354	
单核细胞绝对值(MO#)	0.27	10 ⁹ /L	0.1--0.60	
单核细胞百分比(MO%)	5.6	%	3--10	
红细胞分布宽度标准差	45.2	fl	35--56	

(RDW-SD)				
红细胞分布宽度变异系数 (RDW-CV)	13.0	%	10.6--16.6	
大血小板比率	37.2	%	11--45	
大血小板数目	61	10 ⁹ /L	30--90	
未成熟粒细胞数目	0.01	10 ⁹ /L	0--999	
未成熟粒细胞百分比	0.2	%	0--100	
有核红细胞数目	0.000	10 ⁹ /L	0--9999	
有核红细胞百分比	0.00	/100WBC	0--9999	

***小结:**

未见异常

操作员：祁佳佳 检查日期:2023-10-31 检查医生:陈建国

血 HP 检测

项目名称	检查结果	单位	参考值	提示
幽门螺旋杆菌抗体检测	阳性 (+)		阴性 (-)	

***小结:**

幽门螺旋杆菌抗体检测阳性 (+)

操作员：贺琰 检查日期:2023-10-31 检查医生:陈建国

肾功三项

项目名称	检查结果	单位	参考值	提示
肌酐(CREA)	66.00	umol/L	57--97	
尿酸(UA)	222.00	umol/L	200--420	
尿素测定 (Urea)	4.70	mmol/L	3.1--8.0	

***小结:**

未见异常

操作员：李丹 检查日期:2023-10-31 检查医生:陈建国

空腹血糖

项目名称	检查结果	单位	参考值	提示
葡萄糖(GLU)	4.95	mmol/L	3.89--6.1	

***小结:**

未见异常

操作员：李丹 检查日期:2023-10-31 检查医生:陈建国

同型半胱氨酸

项目名称	检查结果	单位	参考值	提示
同型半胱氨酸	12.47	umol/L	0--15	

***小结:**

未见异常

操作员：李丹 检查日期:2023-10-31 检查医生:陈建国

血脂四项

项目名称	检查结果	单位	参考值	提示
动脉硬化指数	2.99		1.31--3.19	
总胆固醇(CHOL)	5.02	mmol/L	2.59--5.2	
甘油三脂(TG)	0.82	mmol/L	0.7--1.7	
低密度脂蛋白(LDL)	3.29	mmol/L	0--4.13	
高密度脂蛋白(HDL)	1.10	mmol/L	0.77--1.55	

***小结:**

未见异常

操作员：李丹 检查日期:2023-10-31 检查医生:陈建国

肝功能三项

项目名称	检查结果	单位	参考值	提示
------	------	----	-----	----

γ-谷氨酰转肽酶(GGT)	77.0	U/L	10--60	↑
丙氨酸氨基转移酶(ALT)	38.00	U/L	9--50	
门冬氨酸氨基转移酶(AST)	20.00	U/L	15--40	
谷草比谷丙	0.53		0.4--2.5	

***小结:**

γ-谷氨酰转肽酶(GGT)偏高(77.0 U/L)

操作员：李丹 检查日期:2023-10-31 检查医生:陈建国

大同瑞慈康复医院 12导联心电图报告

李胜 男 54岁 体检号:436653

病床号:

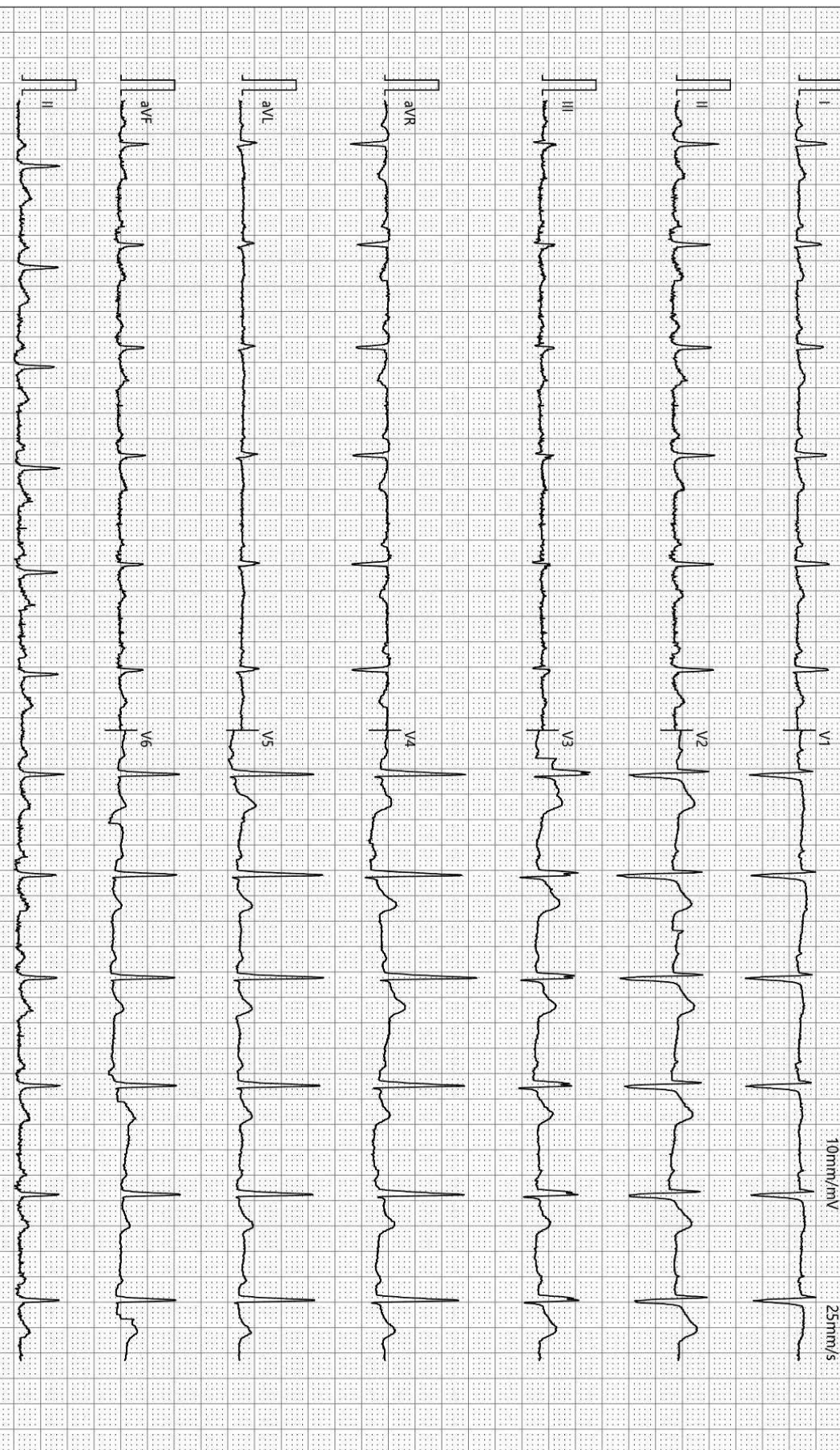
诊断结果:

- 1.窦性心律
- 2.正常心电图

诊断医生:

李胜 阎志娟

HR	: 73bpm	[60 ~ 100bpm]
P	: 117 f ms	[0 ~ 110ms]
PR	: 187ms	[120 ~ 200ms]
QRS	: 98ms	[60 ~ 100ms]
QT/QTc	: 365/404ms	[320 ~ 440/0 ~ 450ms]
P/QRS/T	: 52/42/51deg.	[0 ~ 75/-30 ~ 90/0 ~ 75deg]
RV5/VS1	: 1.511/0.946mV	[0.0 ~ 2.5/0.0 ~ 2.0mV]



检查时间:2023-10-31 09:40:14

诊断时间:2023-10-31 09:48:31

SEMIP V1 90

仅供临床参考

Text




大同瑞慈健康体检

颅内多普勒血流图 (TCD) 检查报告单


姓 名: 李胜 性 别: 男 年 龄: 54 岁 检查号: 2307120563
 申请科室: 体检科 申请医师: 李菊蓉 检查类型: 颅内血管 床号:

LVA 61mm(深度) PW 2MHz




Vs:53.8 Vd:32.3 Vm:39.5
 PI:0.55 RI:0.40 S/D:1.67

RVA 60mm(深度) PW 2MHz



Vs:55.9 Vd:31.9 Vm:39.9
 PI:0.60 RI:0.43 S/D:1.75

BA 80mm(深度) PW 2MHz



Vs:56.7 Vd:29.0 Vm:38.2
 PI:0.73 RI:0.49 S/D:1.96

Vs: Vd: Vm:
 PI: RI: S/D:

Vs: Vd: Vm:
 PI: RI: S/D:

Vs: Vd: Vm:
 PI: RI: S/D:

医生意见

结论: 椎-基底动脉脑血管超声未见异常。

李菊蓉

检查日期: 2023-10-31

本报告单仅提供临床参考

大同瑞慈健康体检

骨密度检测报告

受检者信息

受检者ID: 2307120563

姓名: 李胜

出生年月日: 1969/5/12

年龄: 54

性别: 男

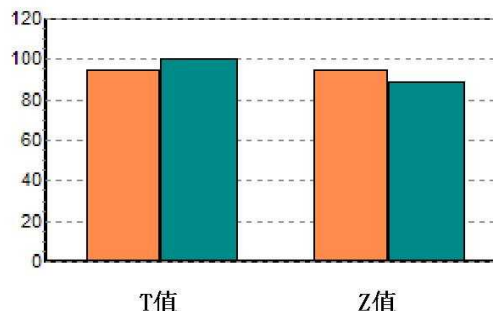
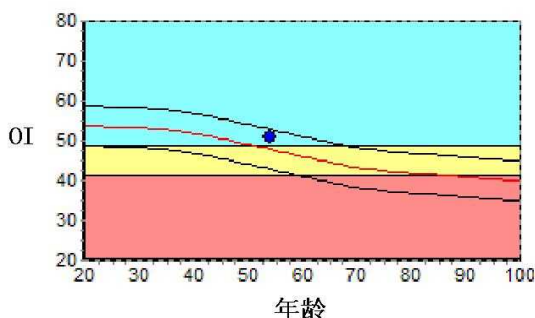
测定部位(右/左): 右

测定结果

测定日期: 2023/10/31 9:34:49

测试编号: 1/1

受测者 平均值



数据库: Asia

OI: 50.8

SOS: 1360.9 m/s, BUA: 37.2

T值: -0.61

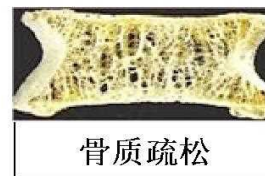
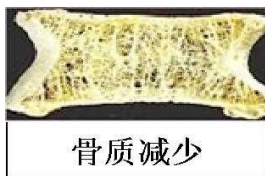Z值: 0.60

成人比: 94.3 %

同龄比: 106.3 %

OPR: N/A %

结果分析



注解

以上结论仅供参考

科室:

医生签名:

医院地址 大同瑞慈健康体检

地址 大同市平城区魏都大道79号

联系电话 0352-2824444

操作者 名燕凌

双源 CT 诊断图文报告

流水号: 2307120563

影像号: CT20231031094

姓名: 李胜

年龄: 54 岁

性别: 男

检查设备: 西门子量子双源 CT

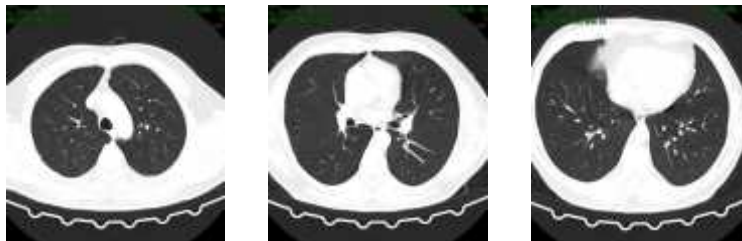体检号: 436653

申请医院: 本院

体检科室: 体检科

检查部位: CT 检查

经典图像:



影像所见:

胸廓对称, 骨性肋骨完整, 胸壁软组织结构良好, 两肺支气管血管纹理走行分布良好, 支气管束结构清晰, 双肺通气良好。肺门结构未见异常。纵隔无偏移, 段以上支气管通畅。心影及大血管形态结构正常, 纵隔内未见肿大淋巴结。胸膜未见异常。

影像诊断:

胸部未见明显异常

报告医师: 剧艳军

检查日期: 2023-10-31

审核医师: 剧艳军

报告日期: 2023-10-31

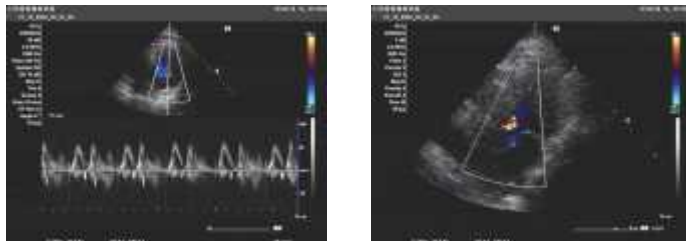
超声诊断图文报告

流水号: 2307120563

影像号: 1435639

姓名: 李胜 年龄: 54 岁 性别: 男 检查设备: Vivid E95
体检号: 436653 申请医院: 本院 体检科室: 体检科 检查部位: 心脏彩超

经典图像:



影像所见:

超声测量 (单位: mm)

升主动脉内径 26 (32±3mm) 左房内径 30 (35mm) 室间隔 10 (8-11mm)
左室内径 40 (47±4mm) 左室后壁 9 (8-11mm) EF67% (50-80%)
右室内径 26 (36±4mm) 右房内径 28 (36±4mm) FS37% (28-41%)
主肺动脉内径 20 (23±3mm)

升主动脉内径正常, 心脏各腔室大小正常, 室间隔厚度正常, 左室壁未见明显节段性运动异常, CDFI: 三尖瓣、主动脉瓣瓣口均可见微量反流血流信号, 余各瓣膜及启闭功能未见明显异常, 舒张期二尖瓣口血流频谱 E/A>1, 心包腔未见积液。

影像诊断:

三尖瓣、主动脉瓣微量反流

报告医师: 郭丽霞

检查日期: 2023-10-31

审核医师: 郭丽霞

报告日期: 2023-10-31

超声诊断图文报告

流水号: 2307120563

影像号: 1435644

姓名: 李胜

年龄: 54 岁

性别: 男

检查设备: Vivid E95

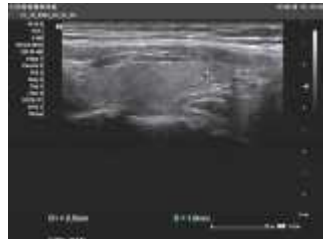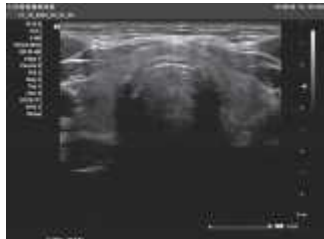体检号: 436653

申请医院: 本院

体检科室: 体检科

检查部位: 甲状腺彩超

经典图像:



影像所见:

甲状腺双侧叶形态正常, 包膜完整, 左侧叶实质内探及大小约 0.25*0.18cm 低回声结节, 形态规则, 边界清, 余实质回声均匀, CDFI: 未见异常血流信号。

双侧颈部未见明显肿大淋巴结。

影像诊断:

甲状腺左侧叶结节 TI-RADS 3 级

报告医师: 郭丽霞

检查日期: 2023-10-31

审核医师: 郭丽霞

报告日期: 2023-10-31

超声诊断图文报告

流水号: 2307120563

影像号: 1435648

姓名: 李胜

年龄: 54 岁

性别: 男

检查设备: Vivid E95

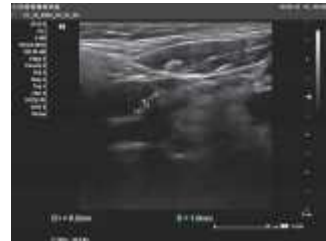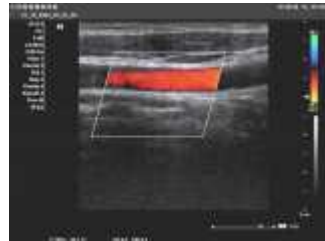体检号: 436653

申请医院: 本院

体检科室: 体检科

检查部位: 颈部血管彩超

经典图像:



影像所见:

左侧颈总动脉膨大处探及大小约 6.2*1.9mm 混合回声斑块, 右锁骨下动脉起始处、右侧颈总动脉、双侧颈内、颈外动脉起始段内中膜不增厚, 内壁欠光滑, 管壁未见明确强回声斑。CDFI: 血流充盈好。PW: 频谱形态正常。

双侧椎动脉走行正常, 椎动脉内径正常, 管壁不厚, 管腔内为无回声, CDFI: 血流充盈好。PW: 频谱正常。

影像诊断:

左侧颈总动脉膨大处斑块形成

报告医师: 郭丽霞

检查日期: 2023-10-31

审核医师: 郭丽霞

报告日期: 2023-10-31

超声诊断图文报告

流水号: 2307120563

影像号: 1435651

姓名: 李胜

年龄: 54 岁

性别: 男

检查设备: Vivid E95

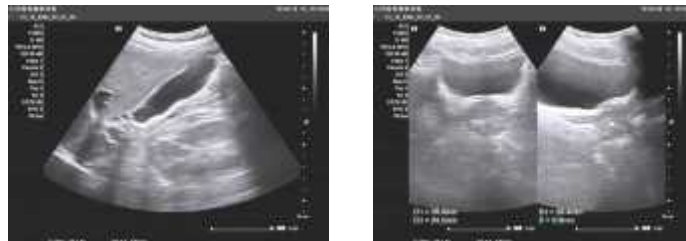
体检号: 436653

申请医院: 本院

体检科室: 体检科

检查部位: 全腹彩超

经典图像:



影像所见:

肝脏大小形态正常, 包膜光滑完整, 实质回声细腻增强, 肝内管道系统走行欠清晰, 门静脉及肝内胆管不扩张。
胆囊大小形态正常, 壁不厚、光滑, 囊内透声好, 肝外胆管不扩张。
胰腺大小形态正常, 实质回声均匀, 主胰管不扩张。
脾脏大小形态正常, 实质回声均匀, 脾门静脉不宽。
双肾大小形态正常, 皮髓质分界清晰, 集合系统未见分离, 双侧输尿管未见扩张。
膀胱充盈尚可, 壁光滑, 内清晰。
前列腺形态正常, 大小约 3.9*2.6*2.4cm, 实质回声欠均匀, 内见直径约 0.98cm 强回声斑。

影像诊断:

1. 轻度脂肪肝
2. 前列腺钙化斑

报告医师: 郭丽霞

检查日期: 2023-10-31

审核医师: 郭丽霞

报告日期: 2023-10-31