



2307120553

大同瑞慈健康体检

报 告 册

体检编号	436643	工号	51
姓名	葛健		
性别	男	年龄	34岁
单位	大同市税务局		
部门	大同市税务局		
联系电话	13835029234		
体检日期	2025-08-22		

尊敬的葛健先生您好！

首先,瑞慈健康体检全体员工欢迎您的光临,并对您的信任表示衷心的感谢！

您于 2025-08-22 (体检编号: 436643) 完成健康检查,本机构的各科医生已根据您的体检项目及结果,汇总成此份健康体检报告,并经总检医生审核。据此提出对您健康状况的综合分析及建议。

瑞慈健康体检倡导“大健康、大康复”,提出“健康是第一财富 (Rich)”的人文理念。希望您仔细阅读并妥善地保管此份健康体检报告,并认真关注报告中的提示与建议,若您对报告内容有任何疑问,可直接与瑞慈健康体检客服部联系,进一步咨询。

健康体检咨询电话: 0352-2824444

客户服务咨询电话: 0352-2830597

400-6112995

瑞慈健康体检报告由下列内容组成:

第一部分:主检报告

第二部分:分科分项结果

第三部分:检验报告

第四部分:附表

主检报告

检查综述

- 1、【身高、体重、血压】 (1) 血压 140/92：本次测量血压偏高
- 2、【眼科】 (1) 左眼视力下降
- 3、【耳鼻喉科】 (1) 听力下降 (2) 鼓膜左侧穿孔
- 4、【血常规（五分类）】 白细胞(WBC)偏低($3.47 \times 10^9/L$) 中性粒细胞绝对值(GR#)偏低($1.63 \times 10^9/L$)
- 5、【血 HP 检测】 幽门螺旋杆菌抗体检测阳性
- 6、【血脂四项】 甘油三脂(TG)偏高(2.85 mmol/L)
- 7、【CT 检查】 左侧基底节腔隙性梗塞灶。
- 8、【经颅多普勒】 椎-基底动脉血流速度减慢
- 9、【心脏彩超】 1. 二尖瓣少量返流 2. 左室舒张功能减低
- 10、【颈部血管彩超】 右锁骨下动脉起始处、双侧颈总动脉（混合斑）形成
- 11、【骨密度检查】 骨质减少
- 12、【口腔科】 (1) 左下第一双尖牙 残根 (2) 牙周：牙结石
- 13、【动脉硬化检测】 双侧下肢静态 ABI 未见异常； 双侧外周动脉僵硬度增高，左侧明显。

医生建议

【本次测量血压偏高】：

- (1) 高血压是指收缩期和（或）舒张期动脉血压高于正常，并连续三次不同日测量，血压都高于正常标准，可确定患高血压病。
- (2) 高血压的发病与遗传、精神过度紧张、肥胖、吸烟、酗酒、嗜盐等因素有关。血压持久增高，可导致心、脑、肾等脏器的损害。
- (3) 原发性高血压由于目前原因不明（部分与遗传有关），须终身服药降压。高血压主要危害心、脑血管和肾脏。一旦确诊“高血压”就要终生服药。
- (4) 平时应低盐（每天 5~10g）、低脂饮食（少吃动物脂肪与内脏）；忌烟限酒。遵照医嘱坚持服药，定期测量血压，宜控制在 140/90mmHg 以下，若合并有糖尿病和肾病，要把血压控制在 130/80mmHg 以下。
- (5) 血压到正常水平时，说明此时选用的降压药和治疗方案基本合适，但并不意味着高血压已被“治愈”，应坚持治疗。若盲目自行停药或间断服药，常会使血压波动很大，而加重心、脑、肾和血管的损害。
- (6) 建议您密切关注血压，保持心情舒畅，劳逸结合，适量运动，控制体重，避免过度劳累、情绪激动等。改进生活方式，适当低盐、低脂、低胆固醇饮食，戒烟酒。必要时心血管专科诊治。

【左眼视力下降】：

- (1) 视力下降是由角膜白斑或角膜炎、晶状体混浊、眼底疾病、屈光不正等原因引起，建议眼科诊断治疗。

【鼓膜左侧穿孔】：

- (1) 往耳鼻喉科治疗。

【听力下降】：

- (1) 建议耳鼻喉科诊治。

【白细胞(WBC)偏低】：

- (1) 白细胞是机体防御系统的重要组成部分。白细胞通过不同的方式、不同的机制消灭病原体、消除过敏原和参与免疫反应产生的抗体等。

- (2)降低可见于病毒感染、伤寒、再障、免疫低下、使用某些药物和爱好运动者，供内科结合临床参考，必要时复查。复查结果如果明显偏低，往内科进一步检查，明确病因，结合临床治疗。
- (3)复查血常规。若持续降低，建议血液科进一步检查，以及升白细胞药物治疗。

【中性粒细胞绝对值(GR#)偏低】：

- (1)结合白细胞计数，供内科临床参考。

【幽门螺旋杆菌抗体检测阳性】：

- (1)建议往消化内科进一步诊断治疗，定期复查。
- (2)幽门螺杆菌(Hp)感染是慢性胃炎、消化性溃疡的主要病因，也是非贲门胃癌的一个明确致病因子。Hp在普通人中的感染率为35%—87%，在胃炎和胃溃疡患者中的感染率超过90%。
- (3)建议以下4类人群在消化内科医生的指导下接受根除Hp的治疗：消化性溃疡患者，以及有并发症(消化道出血、穿孔等)或接受过胃部手术的患者、低度恶性的胃黏膜相关淋巴样组织淋巴瘤患者、萎缩性胃炎患者、一级亲属(父母、兄弟姐妹)中有胃癌患者的Hp感染者。
- (4)幽门螺杆菌(Hp)主要通过“人—人”、“粪—口”传播，Hp感染在家庭内有明显的聚集现象。如父母若感染了Hp，其子女感染的机会要比一般家庭高得多。因此，若家庭成员中有Hp感染者，用餐时最好采用“分食制”。

【甘油三脂(TG)偏高】：

- (1)甘油三酯是甘油和脂肪酸所构成的有机化合物，甘油三酯测定是脂类代谢的重要指标之一。
- (2)甘油三酯增高与冠心病的发生有着重要的相关性，随年龄增大而有上升的趋势，其增高最常见于高脂和过量糖类饮食、肥胖等。
- (3)甘油三酯主要功能是为机体提供能量，其正常值在0.7-1.7mmol/L之间，1.7-2.29mmol/L为边缘增高，提示应该注意饮食和运动了。
- (4)甘油三酯大于2.3mmol/L，就称为高甘油三酯血症。甘油三酯增高虽然不会直接导致血管斑块的形成，但也会间接引起心脑血管疾病风险增加，同时，当甘油三酯大于5.6mmol/L时，还会增加急性胰腺炎的风险，所以降低甘油三酯的基础主要是控制饮食，饮食控制不佳可以选择药物治疗。
- (5)生活方式的干预是控制甘油三酯水平升高的基础，包括减重，增加运动量，限制酒精摄入以及避免食用果糖和高碳水化合物食物。多食蔬菜水果，定期复查。
- (6)明显增高者在医师的指导下使用降脂药物治疗，首选他汀和贝特类药物。

【粘液丝偏高】：

- (1)尿常规中粘液丝是由尿路中细胞分泌出来的，在有尿路感染时分泌会明显增多，且伴有炎症细胞的出现。
- (2)粘液丝偏高，可分为生理性偏高和病理性偏高两种，生理性偏高一般是由于喝水较少导致的尿液浓缩，一般在喝水后就能达到稀释的效果。
- (3)病理性的粘液丝偏高是由于泌尿系炎症或者是前列腺炎导致的，需要注意观察，多喝水，同时有白细胞等炎症细胞增多时，应及时服用抗感染药物治疗。如果仅有粘液丝的增多而没有白细胞等炎症细胞增多时，尿路有炎症的可能性不大。
- (4)建议平时饮食注意清淡，多喝水，少吃油腻和辛辣的食物，要注意个人清洁卫生，勤洗阴部，注意休息。

【红细胞(尿)(RBC)偏高】：

- (1)建议泌尿外科复查，结合临床参考。

【基底节腔隙性梗塞灶】：

- (1)腔隙性脑梗死简称为腔梗，指发生于大脑中的微小动脉硬化、闭塞，造成脑组织缺血性改变，梗死的组织被吞噬细胞清除，形成小的腔隙。建议生活中低盐、低脂饮食，避免劳累，应用抗凝活血药物，必要时神经内科诊治。

【椎-基底动脉血流速度减慢】：

- (1)脑动脉血流流速减低，多见于脑供血不足、脑血管扩张、脑梗塞及动脉瘤等造成的。建议神经内科结合临床诊治。

【左室舒张功能减低】：

(1)左心室舒张功能是指心肌弹性减低，心脏泵血功能减退。其引起原因，一是随着年龄的增长，心肌组织进行性变。其二是由于冠心病、高血压等慢性心肌病变。一般来说没有原发病变及年龄偏大的人员又无症状，不需要特殊处理，建议心内科结合临床考虑。

【二尖瓣少量返流】：

(1)由于二尖瓣瓣膜轻微的改变而产生二尖瓣相对关闭不全。在很多人中，没有临床症状，只有在做心脏彩超时发现。一般不需要治疗，建议定期复查，必要时心内科结合临床考虑。

【右锁骨下动脉起始处、双侧颈总动脉（混合斑）形成】：

(1)建议心血管内科诊断治疗。

【骨质减少】：

(1)骨质减少是指以单位体积内骨组织量减少为特点的代谢性骨病变，表示骨骼密度低于正常水平，因为骨骼密度是测量骨骼强度的指标。骨质减少是一种渐进的形式，但能够反映骨骼状况。骨质减少是骨质疏松的前兆，其发展到严重程度就是骨质疏松。

(2)骨骼随着年龄的增长，细胞活跃程度会逐渐降低，并且年龄增长后，体内性激素水平会逐渐下降，钙、锌、维生素D等微量元素吸收不足，导致骨质减少。此外，如果缺乏运动、过度挑食、偏食等情况，也会影响机体对微量元素的吸收，进而导致骨质减少。

(3)骨质减少在临床上多见于孕妇和中老年人群，孕妇因为胎儿生长发育需要钙质，骨质会出现减少；中老年人群因为年龄增长也会出现钙质的流失。

(4)此外，女性绝经期后雌激素分泌会明显下降导致破骨细胞活跃，引起骨量丢失而出现骨质减少；甲状腺、甲状旁腺功能亢进等继发性疾病也可导致骨质减少。

(5)临床上常用双能X线骨密度测量作为测量骨质流失的一种方法，其测量骨密度主要是在脊柱、髋关节等部位；跟骨的定量超声也可用于普通筛查，其方法费用低、便携且无电离辐射。

(6)定期复查骨密度，每年做一次骨密度的检测。如果骨质继续减少，就需要药物的治疗（如钙尔奇D、骨化三醇等）。

(7)经常晒太阳或补充维生素D。加强体育锻炼，多参加户外运动。补钙，钙含量多的食品主要见于海产品、牛奶、豆腐、豆浆、酸奶、芝麻、绿色蔬菜等，到了五十岁以后最好口服钙片，以促进钙的吸收。

【牙结石】：

(1)牙结石又称牙石，是沉积在牙齿或修复体表面上已经钙化或正在钙化的菌斑或软垢。其开始时是软的，会因逐渐的钙化而变硬。它是由75%的磷酸钙，15-25%的水、有机物、磷酸锰、矿酸钙及微量的钾、钠、铁所构成，并呈现出黄色、棕色或者黑色。

(2)牙结石通常存在于唾液腺开口处的牙齿表面（例如：下颚前牙的舌侧表面，上颚后牙的颊侧表面）和牙齿的颈部，以及口腔粘膜运动不到的牙齿表面等处。

(3)牙结石形成后，可伴随牙龈出血、牙龈萎缩、口臭等症状。

(4)牙结石是牙周病的重要病因，它会不断刺激牙周组织，并且压迫牙龈，影响血液循环，造成牙周组织的细菌感染，形成牙周囊袋，此后更易使食物残渣、牙菌斑、牙结石等的堆积，最终牙周支持组织全部破坏，导致牙齿松动，以至于不得不拔除牙齿。

(5)早晚刷牙、饭后漱口是防治牙结石形成的最重要措施。应采取正确的竖刷牙法和巴氏刷牙法，纠正横刷牙法。

(6)多吃富有维生素的粗纤维食物，如肉、蛋、各种蔬菜和水果，充分咀嚼以利于牙面清洁。少吃甜食及黏性很强的食物，不吃零食。

(7)建议每半年进行一次口腔健康检查，每年进行2-3次全口超声波洁牙术，使牙面、牙颈部经常处于洁净状态。

【残根】：

(1)牙齿由于龋坏等原因而致使牙冠的大部分缺损，称为残冠。牙冠基本缺失，仅剩余牙根，称为残根。

(2)残根、残冠一旦形成，牙齿的髓腔、根管就暴露于口腔的有菌环境中，细菌可通过根管到达根尖，形成根尖周围炎，使牙齿成为病灶牙。乳牙的残根、残冠可能会引起恒牙的牙釉质发育不全，遗留的残根还可以引起恒牙萌出过早或过晚，影响恒牙萌出的时间和位置，导致牙列畸形。

(3)乳牙的残根、残冠，引起根尖周炎，或影响恒牙的萌出时，应予拔除。

(4)恒牙的残根、残冠，根尖周病损较大，牙周情况不良或对口腔粘膜有长期慢性刺激时，应予拔除。

(5) 牙周情况较好，根尖周病损不大的残冠，可以先进行彻底的根管治疗，然后通过桩冠修复，最后进行全冠修复以恢复牙齿的外型和功能。

(6) 牙周情况较好，根尖周病损不大，牙根粗壮的残根，可以先进行彻底的根管治疗后行桩冠修复，或保留进行覆盖义齿修复。

【外周动脉僵硬度增高】：

(1) 动脉硬化是全身性粥样硬化在肢体局部表现，是全身性动脉内膜及其中膜呈退行性、增生性改变，使血管壁变硬缩小，失去弹性，从而继发血栓形成致使远端血流量进行性减少或中断。

(2) 要均衡饮食，要防止其他疾病引起的动脉粥样硬化，如糖尿病、肥胖、高血压。少吃含油脂和胆固醇多的食品，减少盐的摄入，多吃富含高密度脂蛋白的鱼类、海鲜。戒烟限酒，控制体重，保持良好的心态。通过适量的运动，可以明显改善动脉粥样硬化。必要时内科咨询及诊治。

汇总医生： 丁昊炜

主检日期： 2025-08-24

主检医生：

分科结果

身高、体重、血压

项目名称	检查结果	项目名称	检查结果
身高	159cm	体重	53kg
血压	140/92mmHg		

***小结:**

(1) 血压 140/92: 本次测量血压偏高

操作员: 杨柳庆 检查日期: 2025-08-22 检查医生: 名燕凌

内科

项目名称	检查结果	项目名称	检查结果
心率	76 次/min	心律	齐
心脏杂音	无	心界	正常
肺部	正常	呼吸音	呼吸音清
啰音	未闻及	叩诊	叩诊呈清音
腹部触诊	腹部平软	发育	正常
肝胆	肋下未触及	脾脏	肋下未触及
双肾	无叩击痛	肠鸣音	正常
营养	良好	神经系统	正常
生理反射	生理反射存在	病理反射	病理反射未引出
颅神经	正常	运动功能	正常
深浅感觉	正常	既往史	无
其它	无异常发现		

***小结:**

未见异常

操作员: 李军 检查日期: 2025-08-22 检查医生: 李军

外科 (男)

项目名称	检查结果	项目名称	检查结果
皮肤	正常	甲状腺	无肿大
脊椎	无畸形	浅表淋巴结	无肿大
肛门	正常	前列腺	未检
泌尿外生殖器	正常	四肢关节	未见异常
腹股沟	未见异常	足背动脉	正常
紫绀	无	色素沉着	无
脱毛	无	脱色	无
浮肿	无	皮下结节	无
头颅	正常	颈部	正常
乳腺	正常	脊柱	正常
直肠	未检	皮肤黄疸	无
四肢	活动正常	其他	无

***小结：**

未见异常

操作员：张明远

检查日期：2025-08-22

检查医生：张明远

眼科

项目名称	检查结果	项目名称	检查结果
视力(左)	0.5	视力(右)	0.8
辨色力	正常	眼睑	正常
结膜	正常	泪器	正常
角膜	正常	虹膜	正常
瞳孔	正常	晶状体	正常
玻璃体	正常	眼底	未见异常

***小结：**

(1) 左眼视力下降

操作员：田野青

检查日期：2025-08-22

检查医生：田野青

耳鼻喉科

项目名称	检查结果	项目名称	检查结果
听力(左)	减退	听力(右)	正常
外耳道	正常	鼓膜	左侧鼓膜穿孔
鼻窦	正常	鼻中隔	正常
鼻腔	正常	扁桃体	无肿大
嗅觉	正常	咽喉	正常

***小结:**

- (1) 听力下降
- (2) 鼓膜左侧穿孔

操作员：裴文兴 检查日期：2025-08-22 检查医生：裴文兴

口腔科

项目名称	检查结果	项目名称	检查结果
唇颊	正常	齿	左下第一双尖牙&残根
齿龈	正常	牙周	牙结石III度
舌腭	正常	腮腺	正常
颌下腺	正常	颞下颌关节	正常

***小结:**

- (1) 左下第一双尖牙 残根
- (2) 牙周：牙结石

操作员：龚富生 检查日期：2025-08-22 检查医生：龚富生

检验报告

尿液分析+尿沉渣

项目名称	检查结果	单位	参考值	提示
白细胞尿	0	个/u1	0--13	
上皮细胞(EC)	0	/HP	0--28	
管型(CAST)	1	个/u1	0--1	
霉菌(尿)	0	/HP	0--0	
结晶	10	/HP	0--10	
透明度(CLA)	清亮			
胆红素(BIL)	-		阴性	
隐血(ERY)	-		阴性	
小圆上皮细胞(SRC)	0	个/u1	0--0	
维生素C	-		阴性	
异常红细胞	0	个/u1	0--3	
红细胞(正常)	11	个/u1	0--6	↑
鳞状上皮细胞	0	个/u1	0--0	
粘液丝	29	个/u1	0--0	↑
颜色(Colour)	淡黄色			
尿葡萄糖(GLU)	-		阴性	
酮体(KET)	-		阴性	
比重(SG)	1.015		1.003--1.030	
酸碱度(PH)	5.0		4.5--8.0	
尿蛋白质(PRO)	-		阴性	
尿胆原(URO)	-		阴性	
亚硝酸盐(NIT)	-		阴性	
红细胞(尿)(RBC)	11	个/u1	0--6	↑
尿白细胞(LEU)	-		阴性	

***小结：**

正常红细胞偏高(11 个/u1) 粘液丝偏高(29 /HP) 红细胞(尿)(RBC)偏高(11 个/u1)

操作员：梁可欣 检查日期：2025-08-22 检查医生：康建忠

血常规（五分类）

项目名称	检查结果	单位	参考值	提示
白细胞(WBC)	3.47	10 ⁹ /L	3.5--9.5	↓
淋巴细胞绝对值(LY#)	1.49	10 ⁹ /L	1.1--3.2	
淋巴细胞百分比(LY%)	42.9	%	20--50	
中性粒细胞绝对值(GR#)	1.63	10 ⁹ /L	1.8--6.3	↓
中性粒细胞百分比(GR%)	47.1	%	40--75	
嗜碱性粒细胞绝对值(BA#)	0.01	10 ⁹ /L	0--0.06	
嗜碱性粒细胞百分比(BA%)	0.3	%	0--1.0	
嗜酸性粒细胞绝对值(E0#)	0.08	10 ⁹ /L	0.02--0.52	
嗜酸性粒细胞百分比(E0%)	2.3	%	0.4--8.0	
血小板(PLT)	214	10 ⁹ /L	125--350	
血小板分布宽度(PDW)	16.6	%	15--17	
平均血小板体积(MPV)	10.3	f1	6.0--14.0	
血小板压积(PCT)	0.220	%	0.11--0.28	
红细胞(RBC)	4.85	10 ¹² /L	4.3--5.8	
血红蛋白	140	g/L	130--175	
红细胞压积(HCT)	42.0	%	40--50	
红细胞平均体积(MCV)	86.6	f1	82--100	
平均血红蛋白含量(MCH)	28.9	pg	27--34	
平均血红蛋白浓度(MCHC)	334	g/L	316--354	
单核细胞绝对值(MO#)	0.26	10 ⁹ /L	0.1--0.60	
单核细胞百分比(MO%)	7.4	%	3--10	
红细胞分布宽度标准差(RDW-SD)	41.6	f1	35--56	
红细胞分布宽度变异系数(RDW-CV)	12.9	%	10.6--16.6	

大血小板比率	27.7	%	11--45	
大血小板数目	59	$10^9/L$	30--90	
未成熟粒细胞数目	0.00	$10^9/L$	0--999	
未成熟粒细胞百分比	0.1	%	0--100	
有核红细胞数目	0.000	$10^9/L$	0--9999	
有核红细胞百分比	0.00	/100WBC	0--9999	

***小结:**

白细胞(WBC)偏低($3.47 \times 10^9/L$) 中性粒细胞绝对值(GR#)偏低($1.63 \times 10^9/L$)

操作员：刘慧芳 检查日期：2025-08-22 检查医生：康建忠

血 HP 检测

项目名称	检查结果	单位	参考值	提示
幽门螺旋杆菌抗体检测	阳性 (+)		阴性 (-)	*

***小结:**

幽门螺旋杆菌抗体检测阳性

操作员：刘慧芳 检查日期：2025-08-22 检查医生：康建忠

肾功三项

项目名称	检查结果	单位	参考值	提示
肌酐(CREA)	61.50	$\mu\text{mol/L}$	57--97	
尿酸(UA)	327.00	$\mu\text{mol/L}$	200--420	
尿素测定(Urea)	3.90	mmol/L	3.1--8.0	

***小结:**

未见异常

操作员：刘慧芳 检查日期：2025-08-22 检查医生：康建忠

空腹血糖

项目名称	检查结果	单位	参考值	提示
葡萄糖(GLU)	4.47	mmol/L	3.89--6.1	

***小结:**

未见异常

操作员：刘慧芳 检查日期：2025-08-22 检查医生：康建忠

同型半胱氨酸

项目名称	检查结果	单位	参考值	提示
同型半胱氨酸	12.90	umol/L	0--15	

***小结：**

未见异常

操作员：刘慧芳 检查日期：2025-08-22 检查医生：康建忠

血脂四项

项目名称	检查结果	单位	参考值	提示
动脉硬化指数	1.67		1.31--3.19	
总胆固醇(CHOL)	4.07	mmol/L	2.59--5.2	
甘油三脂(TG)	2.85	mmol/L	0.7--1.7	↑
低密度脂蛋白(LDL)	1.72	mmol/L	0--4.13	
高密度脂蛋白(HDL)	1.03	mmol/L	0.77--1.55	

***小结：**

甘油三脂(TG)偏高(2.85 mmol/L)

操作员：刘慧芳 检查日期：2025-08-22 检查医生：康建忠

肝功能三项

项目名称	检查结果	单位	参考值	提示
γ-谷氨酰转肽酶(GGT)	16.0	U/L	10--60	
丙氨酸氨基转移酶(ALT)	40.00	U/L	9--50	
门冬氨酸氨基转移酶(AST)	38.00	U/L	15--40	
谷草比谷丙	0.95		0.4--2.5	

***小结：**

未见异常

操作员：刘慧芳 检查日期：2025-08-22 检查医生：康建忠

大同瑞慈康复医院 12导联心电图报告

葛健 男 34岁 体检号:436643

病床号:

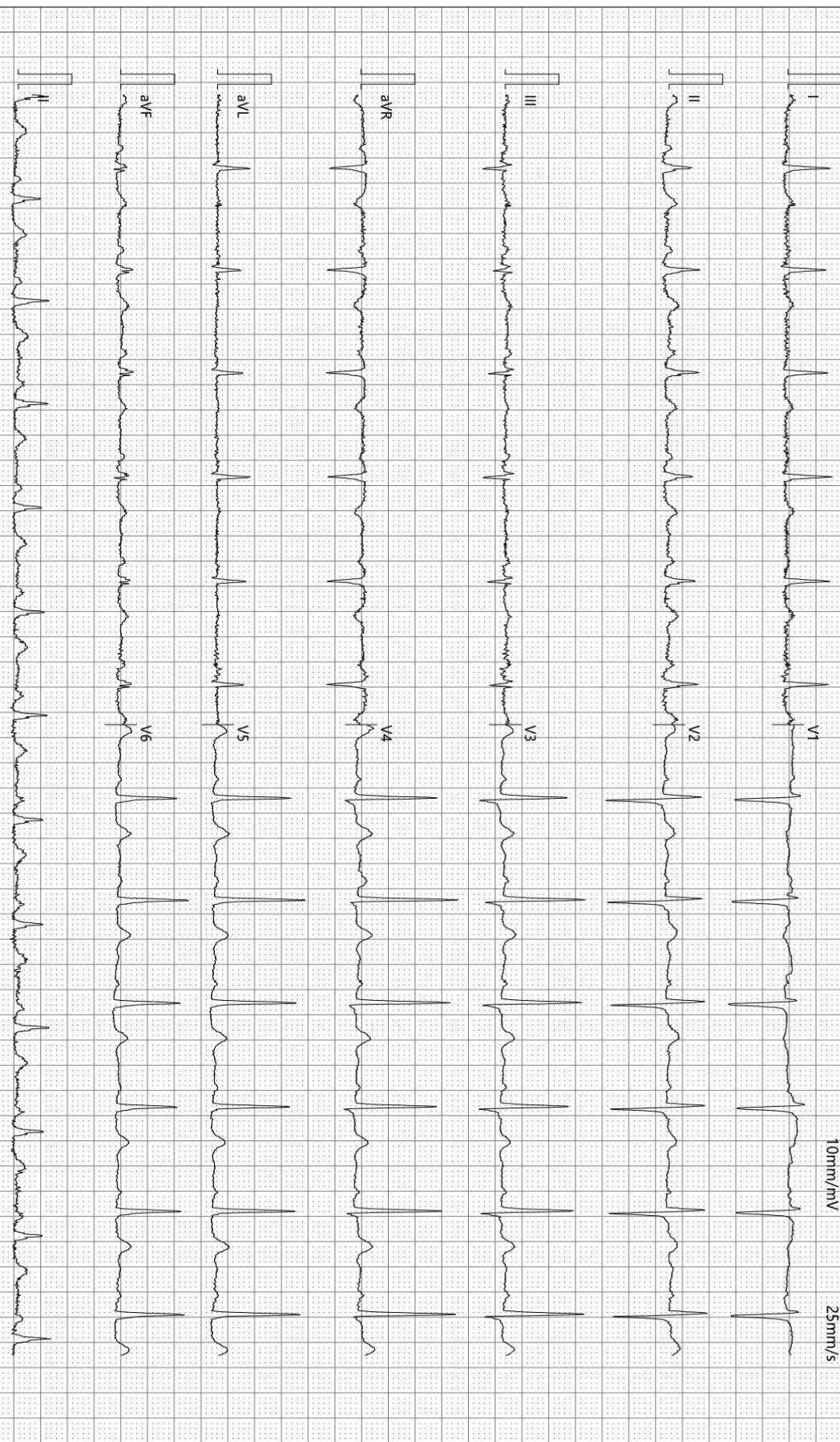
诊断结果:

- 1.窦性心律
- 2.正常心电图

诊断医生:

张之生

HR : 73bpm [60~100bpm]
 P : 100ms [0~110ms]
 PR : 161ms [120~200ms]
 QRS : 90ms [60~100ms]
 QT/QTc : 413/456ms [320~440/0~450ms]
 P/QRS/T : 59/29/54deg. [0~75/-30~90/0~75deg]
 RV5/SV1 : 1.533/1.061mV [0.0~2.5/0.0~2.0mV]



检查时间:2025-08-22 11:19:15

诊断时间:2025-08-22 11:27:50

SEMIP V1 90

仅供临床参考

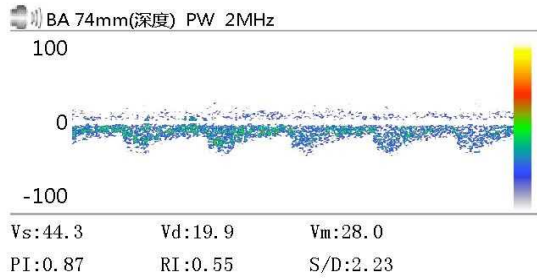
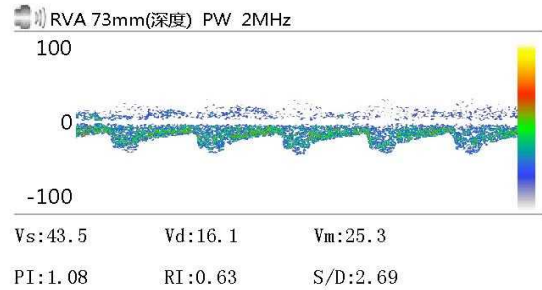
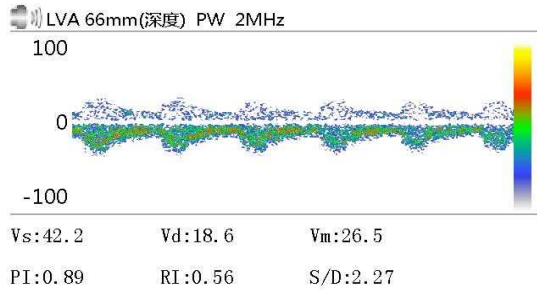
Text



大同瑞慈健康体检

颅内多普勒血流图 (TCD) 检查报告单

姓名: 葛健 性别: 男 年龄: 34 岁 检查号: 2307120553
 申请科室: 体检科 申请医师: 李菊蓉 检查类型: 颅内血管 床号:



Vs: Vd: Vm:
 PI: RI: S/D:

Vs: Vd: Vm:
 PI: RI: S/D:

Vs: Vd: Vm:
 PI: RI: S/D:

医生意见

结论: 椎-基底动脉血流速度减慢

李菊蓉

检查日期: 2025-08-22

本报告单仅提供临床参考

大同瑞慈健康体检

骨密度检测报告

受检者信息

受检者ID: 2307120553

姓名: 葛健

出生年月日: 1989/10/9

年龄: 35

性别: 男

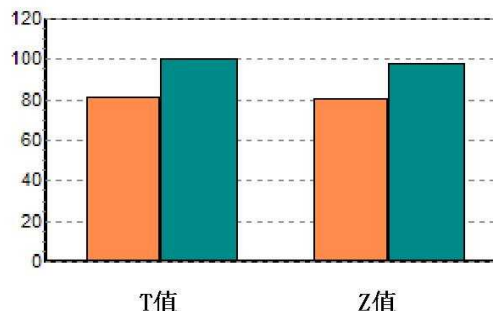
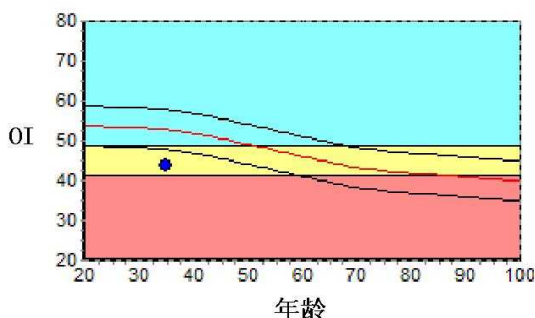
测定部位(右/左): 右

测定结果

测定日期: 2025/8/22 11:05:18

测试编号: 1/1

■ 受测者 ■ 平均值



数据库: Asia

OI: 43.6

SOS: 1365.2 m/s, BUA: 20.6

T值: -2.05


Z值: -1.82

成人比: 81.0 %


同龄比: 82.7 %

OPR: N/A %


结果分析



正常



骨质减少



骨质疏松

注解

以上结论仅供参考

科室:

医生签名:

医院地址 大同瑞慈健康体检

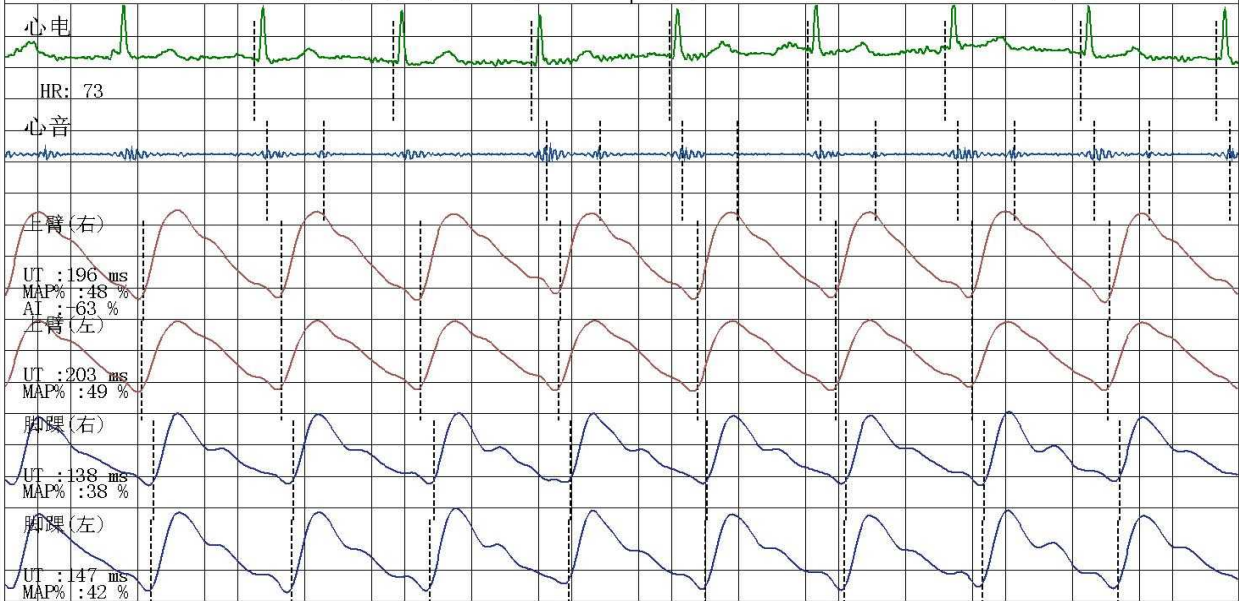
地址 大同市平城区魏都大道79号

联系电话 0352-2824444

操作者 名燕凌

大同瑞慈健康体检 动脉阻塞与僵硬度检测报告单

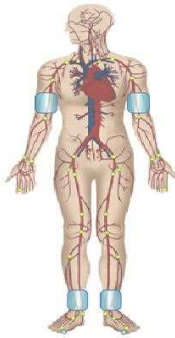
病历号: 2307120553 检查号: 4534
姓名: 葛健 性别: 男 年龄: 34 岁
身高: 158.0 cm 体重: 55.0 kg BMI: 22.0



四肢动脉血压值 (mmHg)

上臂 (右)

SBP: 138
MBP: 117
DBP: 95
PP: 43



上臂 (左)

SBP: 142
MBP: 118
DBP: 95
PP: 47

脚踝 (右)

SBP: 158
MBP: 117
DBP: 82
PP: 76

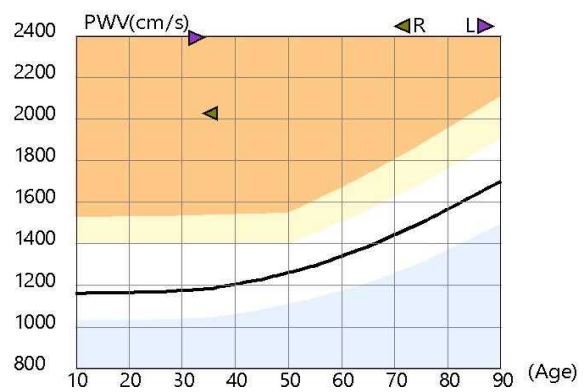
脚踝 (左)

SBP: 173
MBP: 126
DBP: 88
PP: 85

动脉阻塞值

ABI (R): 1.11 ABI (L): 1.22
BAI (R): 0.80 BAI (L): 0.82

动脉硬化分析 (PWV) 图



PWV (右): 2028 cm/s PWV (左): 2391 cm/s

检查所见

双侧上肢血压偏高; 双侧上肢血压无明显差异; 双侧上肢脉压正常; 双侧下肢血压无明显差异; 双侧下肢脉压增大; 双侧下肢静态ABI在正常范围; 左侧baPWV增快; 右侧baPWV增快; 四肢动脉脉搏波形未见异常。

诊断所见

双侧下肢静态ABI未见异常; 双侧外周动脉僵硬度增高, 左侧明显。

操作者: 邢秀彬

检查日期: 2025-08-22

地址: 大同市平城区魏都大道79号

高血压判断依据《中国高血压防治指南》(第三版)
ABI判断依据《2011版美国心脏协会/美国心脏病学学会周围动脉疾病指南》
电话:

Rich 大同瑞慈康复医院
超声诊断图文报告

流水号: 2307120553

超声号: 1912968

姓名: 葛健

年龄: 34 岁

性别: 男

检查设备: Vivid E95

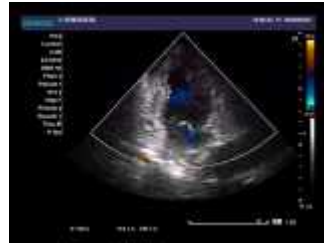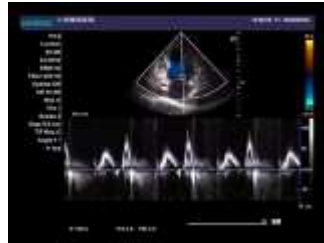体检号: 436643

申请医院: 本院

体检科室: 体检科

检查部位: 心脏彩超

经典图像:



影像所见:

超声测量 (单位: mm)

升主动脉内径 29 (32±3mm)

左房内径 33 (35mm)

室间隔 8.6 (8-11mm)

左室内径 49 (47±4mm)

左室后壁 8.6 (8-11mm)

EF65% (50-80%)

右室内径 28 (36±4mm)

右房内径 31 (36±4mm)

FS32% (28-41%)

主肺动脉内径 20 (23±3mm)

升主动脉内径正常, 心脏各腔室大小正常, 室间隔厚度正常, 左室壁未见明显节段性运动异常, 二尖瓣回声正常, 收缩期房侧可见少量返流信号, 余瓣膜及启闭功能未见明显异常, 舒张期二尖瓣口血流频谱 E/A<1, 心包腔未见积液。

影像诊断:

1. 二尖瓣少量返流
2. 左室舒张功能减低

报告医师: 李菊蓉

检查日期: 2025-08-22

审核医师: 李菊蓉

报告日期: 2025-08-22



注: 本报告仅供临床医生参考!

地址: 大同市魏都大道 79 号。如有疑问, 请致电: 0352---2830580

 **大同瑞慈康复医院**
超声诊断图文报告

流水号: 2307120553

超声号: 1912952

姓名: 葛健

年龄: 34岁

性别: 男

检查设备: Vivid E95

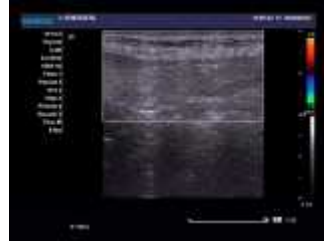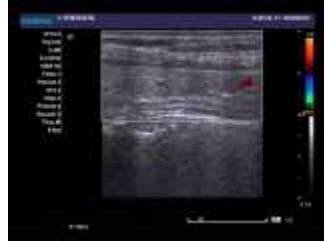体检号: 436643

申请医院: 本院

体检科室: 体检科

检查部位: 甲状腺彩超

经典图像:



影像所见:

甲状腺双侧叶形态正常, 包膜完整, 实质回声均匀, CDFI: 未见异常血流信号。
双侧颈部未见明显肿大淋巴结。

影像诊断:

甲状腺双侧叶未见异常

报告医师: 李菊蓉

检查日期: 2025-08-22

审核医师: 李菊蓉

报告日期: 2025-08-22



注: 本报告仅供临床医生参考!

地址: 大同市魏都大道 79 号。若有疑问, 请致电: 0352---2830580

Rich 大同瑞慈康复医院
超声诊断图文报告

流水号: 2307120553

超声号: 1912963

姓名: 葛健

年龄: 34岁

性别: 男

检查设备: Vivid E95

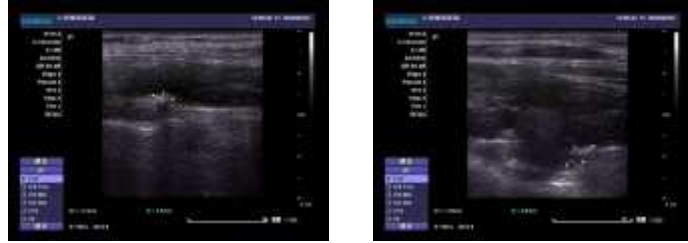体检号: 436643

申请医院: 本院

体检科室: 体检科

检查部位: 颈部血管彩超

经典图像:



影像所见:

右锁骨下动脉起始处探及混合回声斑, 大小约 7.8*3.8mm, 双侧颈总动脉膨大处后壁均探及混合回声斑, 右侧大小约 4.7*1.9mm, 左侧大小约 2.4*1.0mm, 双侧颈内、颈外动脉起始段内中膜不增厚, 内壁欠光滑, 管壁未见明确强回声斑。CDFI: 血流充盈好。PW: 频谱形态正常。

双侧椎动脉走行正常, 椎动脉内径正常, 管壁不厚, 管腔内为无回声, CDFI: 血流充盈好。PW: 频谱正常。

内径 mm	流速 cm/s	RI		
左侧椎动脉	3.5	30.5		0.49
右侧椎动脉	3.6	39.4		0.42

影像诊断:

右锁骨下动脉起始处、双侧颈总动脉(混合斑)形成

报告医师: 李菊蓉

检查日期: 2025-08-22

审核医师: 李菊蓉

报告日期: 2025-08-22



注: 本报告仅供临床医生参考!

地址: 大同市魏都大道 79 号。若有疑问, 请致电: 0352---2830580

Rich 大同瑞慈康复医院
超声诊断图文报告

流水号: 2307120553

超声号: 1912970

姓名: 葛健

年龄: 34 岁

性别: 男

检查设备: Vivid E95

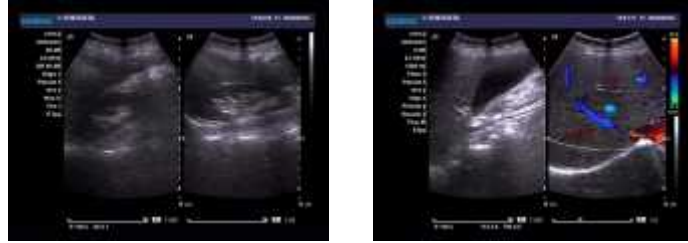体检号: 436643

申请医院: 本院

体检科室: 体检科

检查部位: 全腹彩超

经典图像:



影像所见:

肝脏大小形态正常, 包膜光滑完整, 实质回声均匀, 肝内管道系统走行清晰, 门静脉及肝内胆管不扩张。
胆囊大小形态正常, 壁不厚、光滑, 囊内透声好, 肝外胆管不扩张。
胰腺大小形态正常, 实质回声均匀, 主胰管不扩张。
脾脏大小形态正常, 实质回声均匀, 脾门静脉不宽。
双肾大小形态正常, 皮髓质分界清晰, 集合系统未见分离, 双侧输尿管未见扩张。

影像诊断:

肝、胆、脾、胰、双肾未见明显异常

报告医师: 李菊蓉

检查日期: 2025-08-22

审核医师: 李菊蓉

报告日期: 2025-08-22

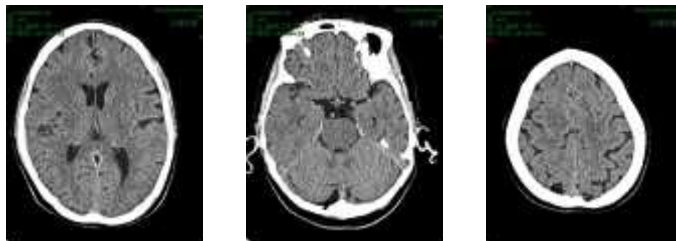

注: 本报告仅供临床医生参考!

地址: 大同市魏都大道 79 号。若有疑问, 请致电: 0352---2830580

姓名: 葛健 年龄: 34 岁 性别: 男 检查设备: 西门子量子双源 CT
体检号: 436643 申请医院: 本院 体检科室: 体检科 检查部位: CT 检查

经典图像:



影像所见:

颅脑结构双侧对称, 左侧基底节腔隙性密度减低, 余脑实质内未见异常密度。中线结构居中。脑沟、裂、池及脑室系统等未见异常。

影像诊断:

左侧基底节腔隙性梗塞灶。

报告医师: 剧艳军

检查日期: 2025-08-23

审核医师: 剧艳军

报告日期: 2025-08-23

