



2307120539

大同瑞慈健康体检

报 告 册

体检编号	436629	工号	37
姓名	田骁远		
性别	男	年龄	58岁
单位	大同市税务局		
部门	大同市税务局		
联系电话	13835223476		
体检日期	2024-05-22		

尊敬的田骁远先生您好！

首先，瑞慈健康体检全体员工欢迎您的光临，并对您的信任表示衷心的感谢！

您于 2024-05-22 （体检编号：436629）完成健康检查，本机构的各科医生已根据您的体检项目及结果，汇总成此份健康体检报告，并经总检医生审核。据此提出对您健康状况的综合分析及建议。

瑞慈健康体检倡导“大健康、大康复”，提出“健康是第一财富（Rich）”的人文理念。希望您仔细阅读并妥善地保管此份健康体检报告，并认真关注报告中的提示与建议，若您对报告内容有任何疑问，可直接与瑞慈健康体检客服部联系，进一步咨询。

健康体检咨询电话：**0352-2824444**

客户服务咨询电话：**0352-2830597**
400-6112995

瑞慈健康体检报告由下列内容组成：

第一部分：主检报告

第二部分：分科分项结果

第三部分：检验报告

第四部分：附表

主检报告

检查综述

- 【身高、体重、血压】 (1) 体重指数 25.73：超重
- 【肾功三项】 尿酸(UA) 偏高(461.00 umol/L)
- 【血脂四项】 动脉硬化指数偏高(3.87) 总胆固醇(CHOL) 偏高(6.26 mmol/L) 甘油三脂(TG) 偏高(2.85 mmol/L)
- 【尿液分析+尿沉渣】 粘液丝偏高(27 /HP)
- 【心脏彩超】 1. 主动脉瓣少量反流 2. 左室舒张功能减低
- 【甲状腺彩超】 1. 甲状腺双侧叶结节 TI-RADS 3级 2. 甲状腺双侧叶囊肿 TI-RADS 2级
- 【颈部血管彩超】 右锁骨下动脉起始处斑块形成
- 【全腹彩超】 1. 轻度脂肪肝 2. 胆囊息肉 3. 右肾囊肿
- 【骨密度检查】 骨质减少
- 【口腔科】 (1) 左下第二双尖牙 牙齿缺失
- 【动脉硬化检测】 双侧下肢静态 ABI 未见异常； 左侧外周动脉僵硬度增高。
- 【眼科】 (1) 镜 0.3 (2) 镜 0.4

医生建议

【超重】：

(1) 体重指数是判断体重超标或偏低的主要指标。体重是反映和衡量一个人健康状况的重要标志之一，过胖和过瘦都不利于健康，身高体重不协调也不会给人以美感。体重的变化，还会直接反映身体长期的热量平衡状态。

(2) 当需要比较及分析一个人的体重对于不同身高的人所带来的健康影响时，体重指数是一个中立而可靠的指标。其主要适用于需要体重测试、体型肥胖和全身检查的人群。

(3) 体重指数(BMI)是世界卫生组织推荐的国际统一使用的肥胖分型标准，也是目前国际上常用的衡量人体胖瘦程度以及是否健康的一个标准，其计算方式为： $BMI = \text{体重(千克)} / \text{身高(米} \times \text{米)}$ 。成人的标准值是BMI 18.5-23.9之间。低于18.5为体重指数偏低；高于23.9则为体重指数偏高。

(4) 一般表现为体重超重或肥胖，超重及肥胖会出现一系列代谢性疾病，如高血压、高血糖、高血脂、高尿酸血症等，所以体重指数偏高者一定要注意控制体重。

(5) 合理控制饮食，食品多样化，膳食纤维可适量增加，饮食规律，避免暴饮暴食，低盐、低脂饮食为主，减少高热量食物的摄入。

(6) 加强体育锻炼，每天最少保持30分钟的中等强度运动。鼓励每天至少快步走6000步比较健康。肥胖患者不适合较剧烈的运动，会加重膝关节的负担，可以选择游泳、划船等对膝关节负荷较小的运动。

(7) 定期检查血糖、血脂、肝功、肝脏B超等，积极治疗基础性疾病。

(8) 减少热量摄取及增加热量消耗。强调以健康行为、饮食、运动为主的综合治疗。

【尿酸(UA) 偏高】：

(1) 尿酸(UA)是体内嘌呤代谢的最终产物。食物中的核酸分解生成嘌呤，体内组织中的核酸分解成嘌呤核苷，嘌呤和嘌呤核苷经过分解脱氨及氧化作用生成尿酸(UA)。

(2) 大部分的尿酸由肾脏排出，其余在肝脏分解破坏或随胆汁排泄。肾脏在排泄尿酸过程中，由肾小球滤出尿酸，若肾功能不好的人，排泄功能差，尿中排出的尿酸少了，血尿酸就会增高。

- (3) 常见于肾脏疾病（如急慢性肾炎、肾结核、肾积水晚期等）；还可见于长期吃高嘌呤食物，如动物内脏、海鲜、贝类等，这种情况下，若不控制饮食，导致嘌呤长期偏高，即使肾功能正常，也会受高浓度尿酸的影响。
- (4) 另外，需要警惕的是，若尿酸长期偏高，会由尿酸盐结晶沉积引起痛风性关节炎、慢性间质性肾炎，血尿酸增高是诊断痛风的主要依据。
- (5) 应避免食用含嘌呤高的食物，如各种动物内脏、豆制品、海鲜等，不要喝酒，尤其是啤酒。忌酸性食物，忌醋，多喝水，每日尿量在 2 公升以上，碱化尿液。
- (6) 必要时在肾内科医生指导下进行降尿酸治疗，定期复查。

【总胆固醇(CHOL)偏高】：

- (1) 总胆固醇是脂质的主要成分之一，其数量受年龄、家族、性别、饮食、遗传等多种因素影响。总胆固醇对人体生长发育以及新陈代谢有重要的作用，正常值是 2.59-5.20mmol/L。
- (2) 总胆固醇升高后，会增加类脂物质的堆积，会产生更多的血管斑块，进而增加心脑血管疾病的风险。大于 5.21-5.69mmol/L 是胆固醇的临界偏高，即使是一个完全健康的人，只要总胆固醇 > 7.2mmol/L 或低密度脂蛋白 > 4.9mmol/L，未来发生心脑血管的风险就明显增高，应该马上治疗。
- (3) 总胆固醇升高根据病因可分为两大类：一是原发性，是由于遗传因素缺陷所致，另一种是继发性，可引起其升高的疾病主要有糖尿病、高血压、甲减、肝肾疾病等。
- (4) 降低总胆固醇的治疗中，原发性偏高应积极应用降脂药，曾经选择他汀类药物，胆固醇任不能达标的，可联合用药（如依折麦布等）。
- (5) 如果总胆固醇偏高，且患者有糖尿病、高血压、甲减、肝肾疾病或者已经发生心脑血管疾病的人更应积极用药，控制降低疾病风险。
- (6) 戒烟，增强运动，采用低脂、低糖饮食，少食富含脂肪、胆固醇及饱和脂肪酸的食物，多进食蔬菜、水果、豆制品、粗粮、鱼和高纤维食品。
- (7) 必要时在医师指导下使用降脂药物治疗，并前往内分泌科复诊。

【动脉硬化指数偏高】：

- (1) 动脉硬化指数偏高，提示动脉硬化的风险性会更高，也就是心脑血管疾病的发病率会相对较高。建议控制血脂、血糖，少吃油腻食物，多吃蔬菜水果，加强锻炼，减轻体重。

【甘油三酯(TG)偏高】：

- (1) 甘油三酯是甘油和脂肪酸所构成的有机化合物，甘油三酯测定是脂类代谢的重要指标之一。
- (2) 甘油三酯增高与冠心病的发生有着重要的相关性，随年龄增大而有上升的趋势，其增高最常见于高脂和过量糖类饮食、肥胖等。
- (3) 甘油三酯主要功能是为机体提供能量，其正常值在 0.7-1.7mmol/L 之间，1.7-2.29mmol/L 为边缘增高，提示应该注意饮食和运动了。
- (4) 甘油三酯大于 2.3mmol/L，就称为高甘油三酯血症。甘油三酯增高虽然不会直接导致血管斑块的形成，但也会间接引起心脑血管疾病风险增加，同时，当甘油三酯大于 5.6mmol/L 时，还会增加急性胰腺炎的风险，所以降低甘油三酯的基础主要是控制饮食，饮食控制不佳可以选择药物治疗。
- (5) 生活方式的干预是控制甘油三酯水平升高的基础，包括减重，增加运动量，限制酒精摄入以及避免食用果糖和高碳水化合物食物。多食蔬菜水果，定期复查。
- (6) 明显增高者在医师的指导下使用降脂药物治疗，首选他汀和贝特类药物。

【粘液丝偏高】：

- (1) 尿常规中粘液丝是由尿路中细胞分泌出来的，在有尿路感染时分泌会明显增多，且伴有炎症细胞的出现。
- (2) 粘液丝偏高，可分为生理性偏高和病理性偏高两种，生理性偏高一般是由于喝水较少导致的尿液浓缩，一般在喝水后就能达到稀释的效果。
- (3) 病理性的粘液丝偏高是由于泌尿系炎症或者是前列腺炎导致的，需要注意观察，多喝水，同时有白细胞等炎症细胞增多时，应及时服用抗感染药物治疗。如果仅有粘液丝的增多而没有白细胞等炎症细胞增多时，尿路有炎症的可能性不大。
- (4) 建议平时饮食注意清淡，多喝水，少吃油腻和辛辣的食物，要注意个人清洁卫生，勤洗阴部，注意休息。

【左室舒张功能减低】：

(1)左心室舒张功能是指心肌弹性减低，心脏泵血功能减退。其引起原因，一是随着年龄的增长，心肌组织退行性变。其二是由于冠心病、高血压等慢性心肌病变。一般来说没有原发病变及年龄偏大的人员又无症状，不需要特殊处理，建议心内科结合临床考虑。

【主动脉瓣少量反流】：

(1)主动脉根部退行性变，会导致主动脉瓣关闭不全的现象，从而形成轻度返流。在很多人中，没有临床症状，只有在做心脏彩超时发现。一般不需要治疗，建议定期复查，必要时心内科结合临床考虑。

【甲状腺双侧叶结节】：

(1)甲状腺结节是一种常见的甲状腺疾病，很多甲状腺疾病可表现为结节，如可由甲状腺退行性变、炎症、自身免疫性及新生物等多种病变所致。甲状腺结节在各个年龄段的男女人群中均可见到，但中年女性中较多。
(2)甲状腺结节分良性和恶性两大类，良性的占绝大多数，恶性者不足1%，判断甲状腺结节的良恶主要依靠病史、体格检查、放射性核素扫描、穿刺细胞学检查。
(3)建议往外科就诊，进一步检查，明确诊断，结合临床诊治并定期复查。

【甲状腺双侧叶囊肿】：

(1)建议往普外科诊治。

【右锁骨下动脉起始处斑块形成】：

(1)颈动脉斑块是动脉硬化后，血管里面的垃圾沉淀在血管壁形成。斑块又分为硬斑和软斑两种。硬斑比较稳定，不容易脱落，软斑不稳定，容易破裂脱落，从而形成血管栓塞。
(2)建议：1.减低胆固醇水平。2.减低高血糖、高血压等高危因素，将血压、血糖控制在理想水平。3.积极进行生活干预，控制饮食，改善饮食结构，适量增加运动，戒烟限酒。4.必要时药物治疗。

【轻度脂肪肝】：

(1)脂肪肝是指肝脏被脂肪浸润，为一种多病因引起的获得性疾病。
(2)脂肪肝是以肝细胞脂肪变性和脂肪蓄积为病理特征，最常见易患因素有超重或肥胖、进食油腻食物、高脂血症（尤其甘油三酯升高）、营养失调（营养过量或不足）、饮酒、高脂血症、少运动、糖耐量异常、减肥造成体重急剧下降、营养不良、中毒和药物等。
(3)当肝内脂类（主要为甘油三酯）含量超过肝重的5%时为脂肪肝。脂肪肝是一个常见的临床现象，不是一个独立性的疾病。
(4)值得注意的是，过多的脂肪在肝组织、肝细胞内浸润，引起肝细胞肿大，严重可致肝硬化。脂肪肝是可逆性的，合理饮食、运动及治疗后可恢复。
(5)合理控制饮食，控制总摄入量，低盐、低脂和低糖类饮食，少吃动物内脏，多吃蔬菜水果；
(6)控制危险因素，如控制体重、改善胰岛素抵抗、调整血脂紊乱，戒酒、戒烟，坚持长期有氧运动，加强体育锻炼；
(7)定期复查腹部彩超、血脂、肝功能。

【胆囊息肉】：

(1)胆囊息肉又称胆囊隆起样病变，其临床症状无特异性，大部分患者为查体时所发现。主要症状为中上腹部隐痛。发病年龄多在30~50岁，以中青年为主。
(2)一般认为，胆囊息肉是胆囊癌的诱发因素，如胆囊息肉大于1cm时，最好先行手术治疗，以杜绝胆囊癌的发生。
(3)胆囊息肉临床特点有，一是发病率逐渐增高。高胆固醇饮食、长期酗酒、过多进食刺激性饮食、饮食规律紊乱如：不吃早餐、晚餐过盛、过多等不良饮食习惯多可造成胆囊息肉的形成；
(4)二是隐蔽攻击性强。胆囊息肉多无症状，85%以上的患者都是在例行体检中发现。3-4mm以下的息肉在CT和核磁共振中难以发现或常常漏诊；
(5)禁酒及含酒精类饮料，因酒精在体内主要通过肝脏分解、解毒，所以，酒精可直接损伤肝功能，引起肝胆功能失调，使胆汁的分泌、排出过程紊乱，从而刺激胆囊息肉增长。

(6) 饮食规律、吃好早餐对胆囊息肉患者很重要。肝脏主要分泌胆汁，分泌的胆汁存储入胆囊内，而胆汁的功能主要是消化油性食物。如果不吃早餐，胆汁在胆囊内滞留时间长，可刺激胆囊形成胆囊息肉或使原来的息肉增大或发生变化。所以，要调配营养丰富的早餐和养成吃早餐的生活习惯。

(7) 低胆固醇饮食，胆固醇摄入过多，可加重肝胆的代谢负担，并引起多余的胆固醇在胆囊壁结晶、积聚和沉淀，从而形成息肉，所以，胆囊息肉患者应降低胆固醇摄入量，尤其是晚上，应避免进食高胆固醇类食品，如鸡蛋（尤其是蛋黄）、肥肉、海鲜、无鳞鱼类、动物内脏等食品。

(8) 宜多食各种新鲜水果、蔬菜，进低脂肪、低胆固醇食品，如香菇、木耳、芹菜、豆芽、海带、藕、鱼肉、兔肉、鸡肉、鲜豆类等；宜多食干豆类及其制品；宜选用植物油，不用动物油；

(9) 少吃辣椒、生蒜等刺激性食物或辛辣食品；不用油煎、炸、烤、熏的烹调方法；饮水时，用少量山楂、银杏、绞股蓝草放入水杯中饮用。

【右肾囊肿】：

(1) 肾囊肿是肾脏内出现大小不等的与外界不相通的囊性肿块的总称。肾囊肿属于良性肿瘤，在肾囊性疾病中以单纯性肾囊肿最为常见。其发生原因尚可能与先天性肾小球、肾小管结构异常和后天性损伤感染有关。

(2) 单纯性肾囊肿大多数无症状，常在体检彩超时被发现。一般直径大于 5cm 或者合并感染、破裂、出血时才引起症状，主要表现为腰腹部或背部胀痛，当出现并发症时疼痛加重。

(3) 肾囊肿直径小于 4cm，无肾盂肾盏明显受压，无感染、恶变、高血压及症状不明显者，只需密切随访观察，定期彩超检查。

(4) 肾囊肿多数是先天性的，对人体健康没有多大影响，不会癌变，可以工作，可以运动，生活上没什么要特别注意的地方。其发病率可随年龄增长而增高，50 岁以上的人有 50% 可以发现这种囊肿，借助彩超、CT 可确诊。

(5) 首次发现，建议作 MRI 或 CT 检查，以排除肾内其它占位性病变。

(6) 过大的囊肿，对肾脏本身或周围的器官有压迫症状的，或有炎症的，往外科治疗。定期复查。

【骨质减少】：

(1) 骨质减少是指以单位体积内骨组织量减少为特点的代谢性骨病变，表示骨骼密度低于正常水平，因为骨骼密度是测量骨骼强度的指标。骨质减少是一种渐进的形式，但能够反映骨骼状况。骨质减少是骨质疏松的前兆，其发展到严重程度就是骨质疏松。

(2) 骨骼随着年龄的增长，细胞活跃程度会逐渐降低，并且年龄增长后，体内性激素水平会逐渐下降，钙、锌、维生素 D 等微量元素吸收不足，导致骨质减少。此外，如果缺乏运动、过度挑食、偏食等情况，也会影响机体对微量元素的吸收，进而导致骨质减少。

(3) 骨质减少在临床上多见于孕妇和中老年人群，孕妇因为胎儿生长发育需要钙质，骨质会出现减少；中老年人群因为年龄增长也会出现钙质的流失。

(4) 此外，女性绝经期后雌激素分泌会明显下降导致破骨细胞活跃，引起骨量丢失而出现骨质减少；甲状腺、甲状旁腺功能亢进等继发性疾病也可导致骨质减少。

(5) 临床上常用双能 X 线骨密度测量作为测量骨质流失的一种方法，其测量骨密度主要是在脊柱、髋关节等部位；跟骨的定量超声也可用于普通筛查，其方法费用低、便携且无电离辐射。

(6) 定期复查骨密度，每年做一次骨密度的检测。如果骨质继续减少，就需要药物的治疗（如钙尔奇 D、骨化三醇等）。

(7) 经常晒太阳或补充维生素 D。加强体育锻炼，多参加户外运动。补钙，钙含量多的食品主要见于海产品、牛奶、豆腐、豆浆、酸奶、芝麻、绿色蔬菜等，到了五十岁以后最好口服钙片，以促进钙的吸收。

【牙齿缺失】：

(1) 牙齿缺失常见于龋齿、牙周炎等原因导致的拔除或意外事故所致缺失。中老年患者居多，影响牙齿健康美观。

(2) 牙齿缺失可以导致牙列的完整性遭到破坏，若较长时间不修复，邻近的牙齿由于失去了依靠和约束，会变得倾斜，易造成咬颌功能的紊乱。长时间的缺失还会导致牙槽骨的萎缩、咀嚼功能减退、食物嵌塞等不良后果

(3) 如果牙齿缺失，应该尽早去口腔医院诊治，最常见的修复方法有三种，即活动义齿、固定义齿、种植义齿。

(4) 义齿修复完毕，应定期复查与医疗护理，勤漱口、勤刷牙、避免食用过硬的食物，如果种植牙选择钛种植体，还应注意对钛种植体的保护。

【外周动脉僵硬度增高】：

(1)动脉硬化是全身性粥样硬化在肢体局部表现，是全身性动脉内膜及其中膜呈退行性、增生性改变，使血管壁变硬缩小，失去弹性，从而继发血栓形成致使远端血流量进行性减少或中断。

(2)要均衡饮食，要防止其他疾病引起的动脉粥样硬化，如糖尿病、肥胖、高血压。少吃含油脂和胆固醇多的食品，减少盐的摄入，多吃富含高密度脂蛋白的鱼类、海鲜。戒烟限酒，控制体重，保持良好的心态。通过适量的运动，可以明显改善动脉粥样硬化。必要时内科咨询及诊治。

汇总医生： 樊兴国

主检日期： 2024-05-24

主检医生：

分科结果

身高、体重、血压

项目名称	检查结果	项目名称	检查结果
身高	173cm	体重	77kg
血压	117/80mmHg		

***小结：**

(1) 体重指数 25.73：超重

操作员：杨柳庆

检查日期:2024-05-22

检查医生：名燕凌

内科

项目名称	检查结果	项目名称	检查结果
心率	83 次/min	心律	齐
心脏杂音	无	心界	正常
肺部	正常	呼吸音	呼吸音清
啰音	未闻及	叩诊	叩诊呈清音
腹部触诊	腹部平软	发育	正常
肝胆	肋下未触及	脾脏	肋下未触及
双肾	无叩击痛	肠鸣音	正常
营养	良好	神经系统	正常
生理反射	生理反射存在	病理反射	病理反射未引出
颅神经	正常	运动功能	正常
深浅感觉	正常	其它	无异常发现
既往史	无		

***小结：**

未见异常

操作员：杨淑兰

检查日期:2024-05-22

检查医生：杨淑兰

外科（男）

项目名称	检查结果	项目名称	检查结果
皮肤	正常	甲状腺	无肿大
脊椎	无畸形	浅表淋巴结	无肿大
肛门	拒检	前列腺	未检
泌尿外生殖器	正常	四肢关节	未见异常
腹股沟	未见异常	足背动脉	正常
紫绀	无	色素沉着	无
脱毛	无	脱色	无
浮肿	无	皮下结节	无
头颅	正常	颈部	正常
乳腺	正常	脊柱	正常
直肠	未检	皮肤黄疸	无
四肢	活动正常	其他	无

*小结:

未见异常

操作员：谷岱清

检查日期:2024-05-22

检查医生：谷岱清

眼科

项目名称	检查结果	项目名称	检查结果
视力(左)	镜 0.3	视力(右)	镜 0.4
辨色力	正常	眼睑	正常
结膜	正常	泪器	正常
角膜	正常	虹膜	正常
瞳孔	正常	晶状体	正常
玻璃体	正常	眼底	未见异常

*小结:

(1) 镜 0.3

(2) 镜 0.4

操作员：田野青 检查日期:2024-05-22 检查医生：田野青

耳鼻喉科

项目名称	检查结果	项目名称	检查结果
听力(左)	正常	听力(右)	正常
外耳道	正常	鼓膜	正常
鼻窦	正常	鼻中隔	正常
鼻腔	正常	扁桃体	无肿大
嗅觉	正常	咽喉	正常

***小结:**

未见异常

操作员：王存宝 检查日期:2024-05-22 检查医生：王存宝

口腔科

项目名称	检查结果	项目名称	检查结果
唇颊	正常	齿	左下第二双尖牙&牙齿缺失
齿龈	正常	牙周	正常
舌腭	正常	腮腺	正常
颌下腺	正常	颞下颌关节	正常

***小结:**

(1) 左下第二双尖牙 牙齿缺失

操作员：麻剑 检查日期:2024-05-22 检查医生：麻剑

检验报告

尿液分析+尿沉渣

项目名称	检查结果	单位	参考值	提示
白细胞尿	7	个/ul	0--13	
上皮细胞(EC)	0	/HP	0--28	
管型(CAST)	0	个/ul	0--1	
霉菌(尿)	0	/HP	0--0	
结晶	0	/HP	0--10	
透明度(CLA)	清亮			
胆红素(BIL)	-		阴性	
隐血(ERY)	-		阴性	
小圆上皮细胞(SRC)	0	个/ul	0--0	
维生素C	-		阴性	
异常红细胞	0	个/ul	0--3	
红细胞(正常)	0	个/ul	0--6	
鳞状上皮细胞	0	个/ul	0--0	
粘液丝	27	个/ul	0--0	↑
颜色(Colour)	淡黄色			
尿葡萄糖(GLU)	-		阴性	
酮体(KET)	-		阴性	
比重(SG)	1.020		1.003--1.030	
酸碱度(PH)	6.5		4.5--8.0	
尿蛋白质(PRO)	-		阴性	
尿胆原(URO)	-		阴性	
亚硝酸盐(NIT)	-		阴性	
红细胞(尿)(RBC)	0	个/ul	0--6	
尿白细胞(LEU)	-		阴性	

*小结:

粘液丝偏高(27 /HP)

操作员：赵伟 检查日期:2024-05-22 检查医生:陈建国

血常规（五分类）

项目名称	检查结果	单位	参考值	提示
白细胞(WBC)	5.40	10 ⁹ /L	3.5--9.5	
淋巴细胞绝对值(LY#)	1.39	10 ⁹ /L	1.1--3.2	
淋巴细胞百分比(LY%)	25.7	%	20--50	
中性粒细胞绝对值(GR#)	3.42	10 ⁹ /L	1.8--6.3	
中性粒细胞百分比(GR%)	63.3	%	40--75	
嗜碱性粒细胞绝对值(BA#)	0.04	10 ⁹ /L	0--0.06	
嗜碱性粒细胞百分比(BA%)	0.7	%	0--1.0	
嗜酸性粒细胞绝对值(EO#)	0.14	10 ⁹ /L	0.02--0.52	
嗜酸性粒细胞百分比(EO%)	2.6	%	0.4--8.0	
血小板(PLT)	197	10 ⁹ /L	125--350	
血小板分布宽度(PDW)	16.2	%	15--17	
平均血小板体积(MPV)	10.7	fl	6.0--14.0	
血小板压积(PCT)	0.210	%	0.11--0.28	
红细胞(RBC)	4.87	10 ¹² /L	4.3--5.8	
血红蛋白	155	g/L	130--175	
红细胞压积(HCT)	46.6	%	40--50	
红细胞平均体积(MCV)	95.8	fl	82--100	
平均血红蛋白含量(MCH)	31.8	pg	27--34	
平均血红蛋白浓度(MCHC)	332	g/L	316--354	
单核细胞绝对值(MO#)	0.41	10 ⁹ /L	0.1--0.60	
单核细胞百分比(MO%)	7.7	%	3--10	
红细胞分布宽度标准差	47.0	fl	35--56	

(RDW-SD)				
红细胞分布宽度变异系数 (RDW-CV)	13.1	%	10.6--16.6	
大血小板比率	29.6	%	11--45	
大血小板数目	58	10 ⁹ /L	30--90	
未成熟粒细胞数目	0.00	10 ⁹ /L	0--999	
未成熟粒细胞百分比	0.1	%	0--100	
有核红细胞数目	0.000	10 ⁹ /L	0--9999	
有核红细胞百分比	0.00	/100WBC	0--9999	

***小结:**

未见异常

操作员：王文静 检查日期:2024-05-22 检查医生:陈建国

血 HP 检测

项目名称	检查结果	单位	参考值	提示
幽门螺旋杆菌抗体检测	阴性 (-)		阴性 (-)	

***小结:**

未见异常

操作员：王小雪 检查日期:2024-05-22 检查医生:陈建国

肾功三项

项目名称	检查结果	单位	参考值	提示
肌酐(CREA)	73.00	umol/L	57--97	
尿酸(UA)	461.00	umol/L	200--420	↑
尿素测定 (Urea)	7.70	mmol/L	3.1--8.0	

***小结:**

尿酸(UA)偏高(461.00 umol/L)

操作员：祁佳佳 检查日期:2024-05-22 检查医生:陈建国

空腹血糖

项目名称	检查结果	单位	参考值	提示
葡萄糖(GLU)	5.47	mmol/L	3.89--6.1	

*小结:

未见异常

操作员：祁佳佳 检查日期:2024-05-22 检查医生:陈建国

同型半胱氨酸

项目名称	检查结果	单位	参考值	提示
同型半胱氨酸	13.46	umol/L	0--15	

*小结:

未见异常

操作员：祁佳佳 检查日期:2024-05-22 检查医生:陈建国

血脂四项

项目名称	检查结果	单位	参考值	提示
动脉硬化指数	3.87		1.31--3.19	↑
总胆固醇(CHOL)	6.26	mmol/L	2.59--5.2	↑
甘油三脂(TG)	2.85	mmol/L	0.7--1.7	↑
低密度脂蛋白(LDL)	3.48	mmol/L	0--4.13	
高密度脂蛋白(HDL)	0.90	mmol/L	0.77--1.55	

*小结:

动脉硬化指数偏高(3.87) 总胆固醇(CHOL)偏高(6.26 mmol/L) 甘油三脂(TG)偏高(2.85 mmol/L)

操作员：祁佳佳 检查日期:2024-05-22 检查医生:陈建国

肝功能三项

项目名称	检查结果	单位	参考值	提示
------	------	----	-----	----

γ-谷氨酰转肽酶(GGT)	38.0	U/L	10--60	
丙氨酸氨基转移酶(ALT)	22.00	U/L	9--50	
门冬氨酸氨基转移酶(AST)	17.00	U/L	15--40	
谷草比谷丙	0.77		0.4--2.5	

***小结:**

未见异常

操作员：祁佳佳 检查日期:2024-05-22 检查医生:陈建国

大同瑞慈康复医院 12导联心电图报告

田骥远 男 58岁 体检号:436629

病床号:

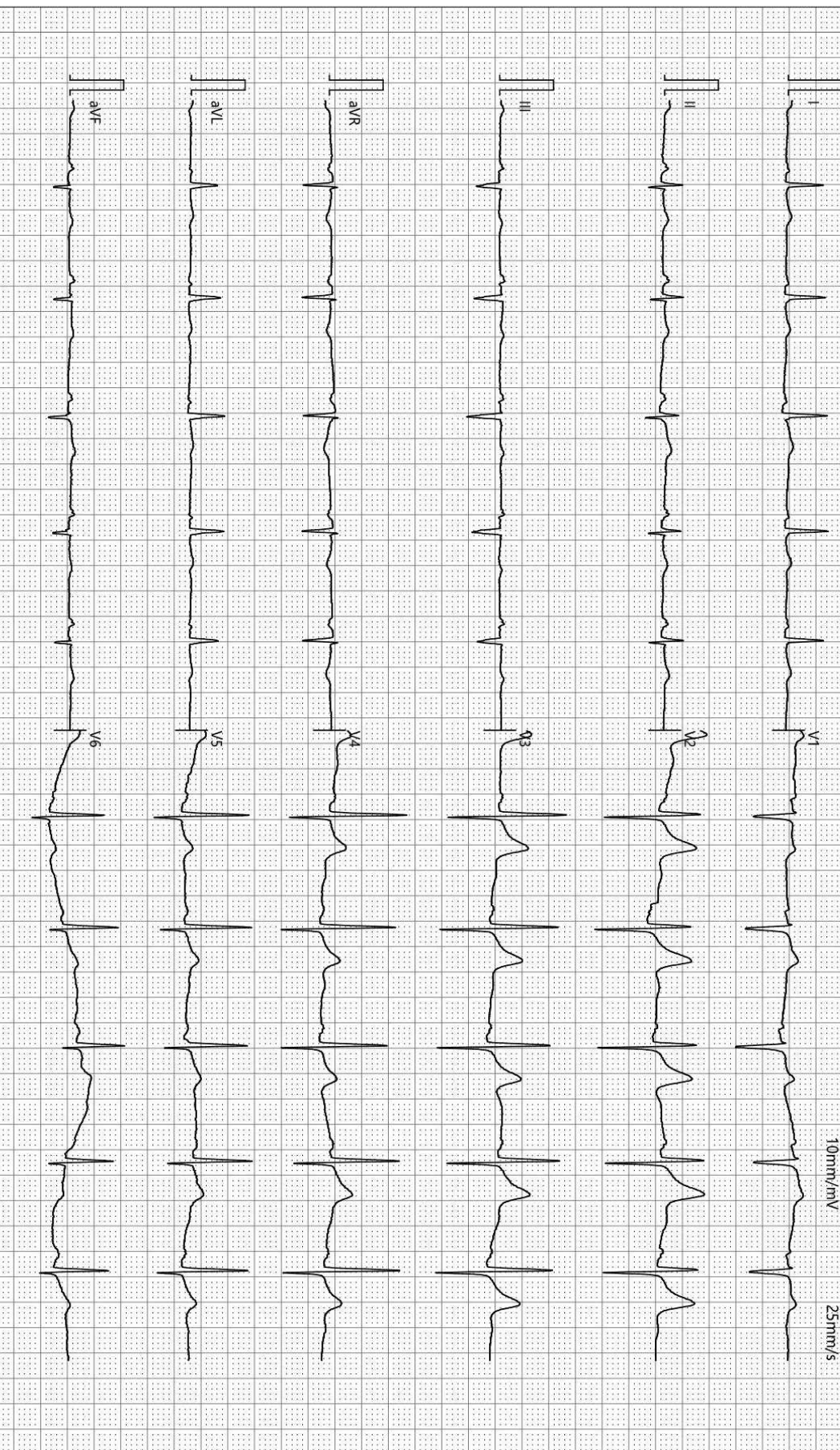
诊断结果:

- 1.窦性心律
- 2.正常心电图

诊断医生:

张生 陶志娟

HR	: 65bpm	[60 ~ 100bpm]
P	: 106ms	[0 ~ 110ms]
PR	: 158ms	[120 ~ 200ms]
QRS	: 78ms	[60 ~ 100ms]
QT/QTc	: 386/403ms	[320 ~ 440/0 ~ 450ms]
P/QRS/T	: 66/-12/51deg.	[0 ~ 75/-30 ~ 90/0 ~ 75deg]
RV5/SV1	: 1.179/0.787mV	[0.0 ~ 2.5/0.0 ~ 2.0mV]



检查时间:2024-05-22 09:26:09

诊断时间:2024-05-22 09:43:32

SEMIP V1 90

仅供临床参考

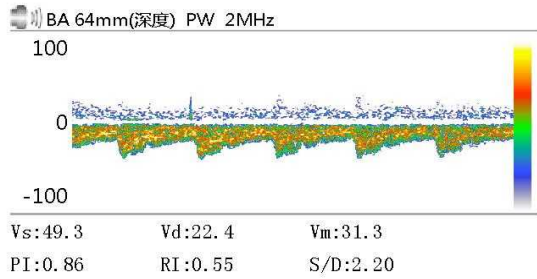
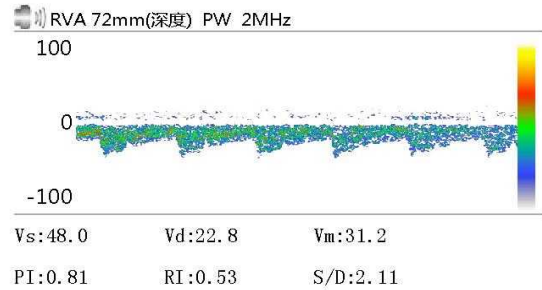
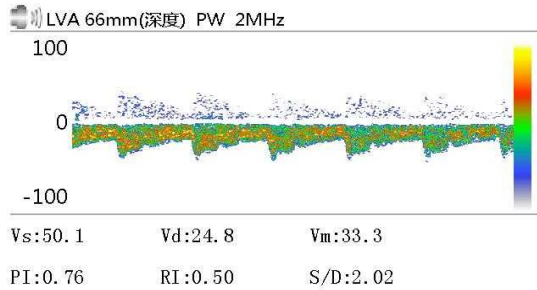
Text



大同瑞慈健康体检

颅内多普勒血流图 (TCD) 检查报告单

姓名: 田晓远 性别: 男 年龄: 58 岁 检查号: 2307120539
 申请科室: 体检科 申请医师: 李菊蓉 检查类型: 颅内血管 床号:



Vs: Vd: Vm:
 PI: RI: S/D:

Vs: Vd: Vm:
 PI: RI: S/D:

Vs: Vd: Vm:
 PI: RI: S/D:

医生意见

结论: 椎-基底动脉脑血管超声未见异常。

李菊蓉

检查日期: 2024-05-22

本报告单仅提供临床参考

大同瑞慈健康体检

骨密度检测报告

患者信息

患者ID: 2307120539
姓名: 田晓远
出生年月日: 1966-3-27

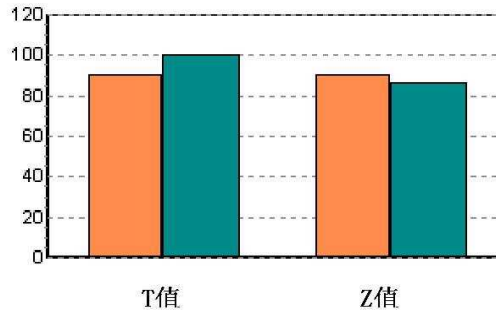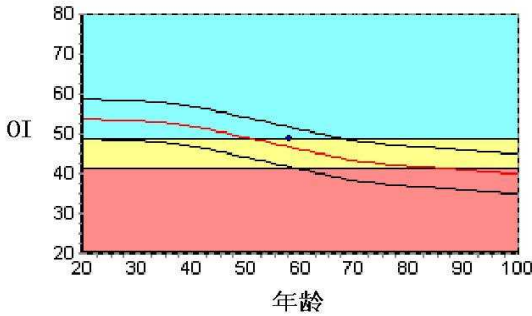
年龄: 58
性别: 男
测定部位(右/左): 右

测定结果

测定日期: 2024-6-22

测试编号: 1/1


受测者 平均值



数据库: Asia
OI: 48.8
SOS: 1367.8 m/s, BUA: 28.8
T值: -1.00
Z值: 0.45

成人比: 90.7 %
同龄比: 104.8 %
OPR: N/A %

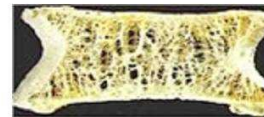
结果分析



正常



骨质减少



骨质疏松

注解

以上结论仅供参考

科室:

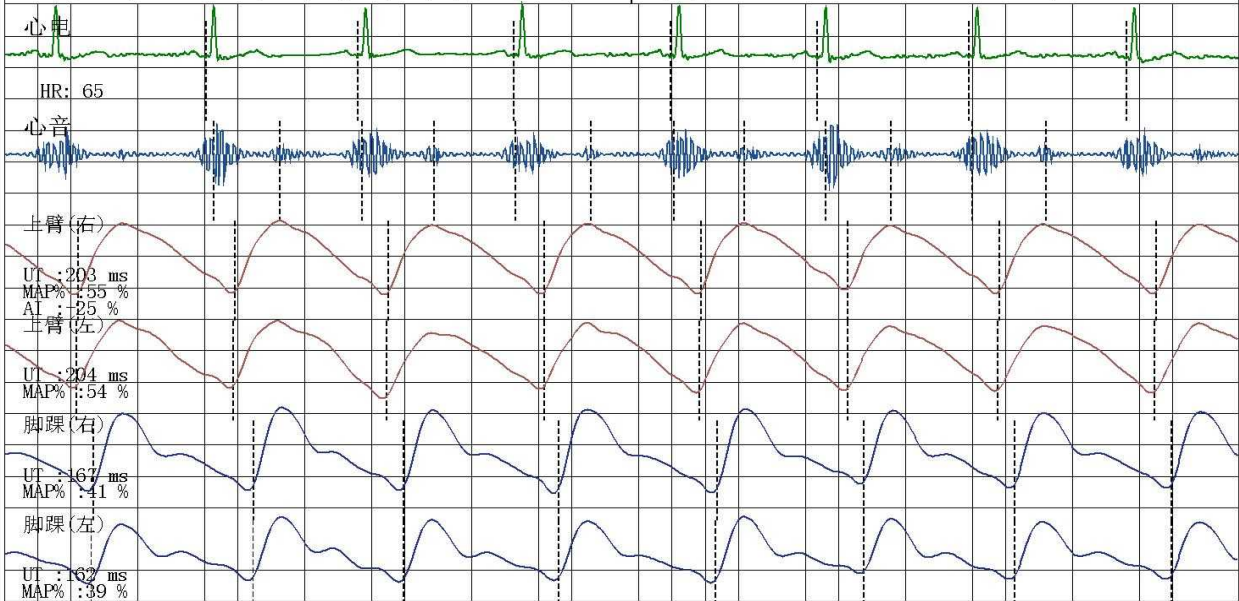
医生签名:

医院地址 大同瑞慈健康体检
地址 大同市平城区魏都大道79号

联系电话 0352-2824444
操作者 名燕凌

大同瑞慈健康体检 动脉阻塞与僵硬度检测报告单

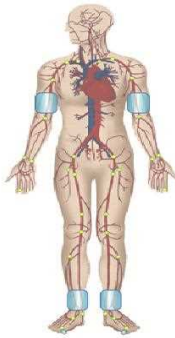
病历号: 2307120539 检查号: 552
姓名: 田晓远 性别: 男 年龄: 58 岁
身高: 173.0 cm 体重: 77.0 kg BMI: 25.7



四肢动脉血压值 (mmHg)

上臂(右)

SBP: 112
MBP: 93
DBP: 81
PP: 31



上臂(左)

SBP: 113
MBP: 94
DBP: 81
PP: 32

脚踝(右)

SBP: 140
MBP: 104
DBP: 70
PP: 70

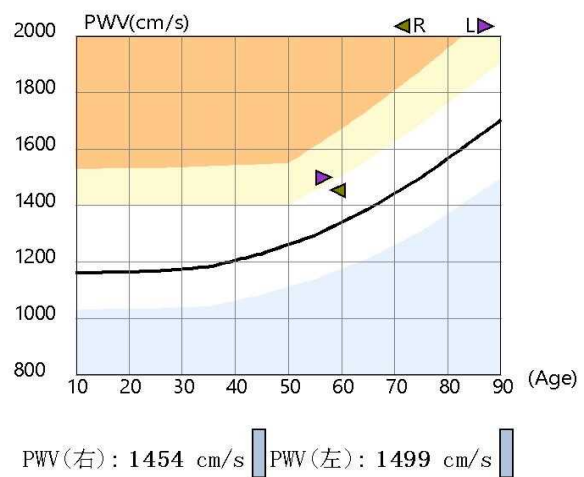
脚踝(左)

SBP: 139
MBP: 103
DBP: 76
PP: 63

动脉阻塞值

ABI (R): 1.24 ABI (L): 1.23
BAI (R): 0.80 BAI (L): 0.81

动脉硬化分析(PWV)图



检查所见

双侧上肢血压正常; 双侧上肢血压无明显差异; 双侧上肢脉压正常; 双侧下肢血压无明显差异; 双侧下肢脉压增大;
双侧下肢静态ABI在正常范围;
左侧baPWV增快; 右侧baPWV正常范围;
四肢动脉脉搏波形未见异常。

诊断所见

双侧下肢静态ABI未见异常;
左侧外周动脉僵硬度增高。

操作者: 邢秀彬

医师签名: 李桂珍

检查日期: 2024-05-22

高血压判断依据《中国高血压防治指南》(第三版)
ABI判断依据《2011版美国心脏协会/美国心脏病学学会周围动脉疾病指南》
电话:

地址: 大同市平城区魏都大道79号

双源 CT 诊断图文报告

流水号: 2307120539

影像号: CT20240522062

姓名: 田晓远

年龄: 58 岁

性别: 男

检查设备: 西门子量子双源 CT

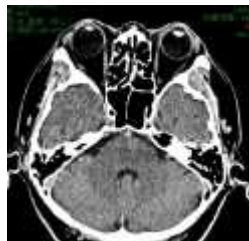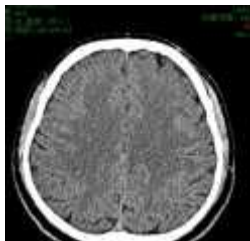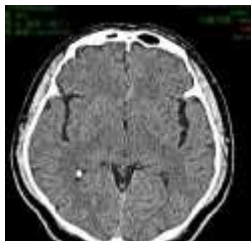体检号: 436629

申请医院: 本院

体检科室: 体检科

检查部位: CT 检查

经典图像:



影像所见:

颅脑结构双侧对称, 脑实质内未见异常密度。中线结构居中。脑沟、裂、池及脑室系统等未见异常。

影像诊断:

颅脑未见明显异常

报告医师: 剧艳军

检查日期: 2024-05-23

审核医师: 剧艳军

报告日期: 2024-05-23

超声诊断图文报告

流水号: 2307120539

影像号: 1574624

姓名: 田晓远

年龄: 58 岁

性别: 男

检查设备: Vivid E95

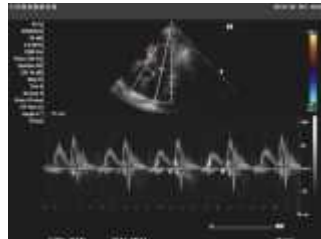
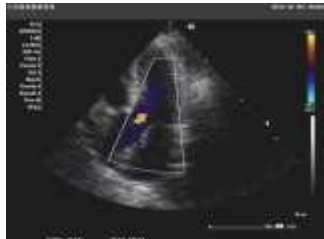体检号: 436629

申请医院: 本院

体检科室: 体检科

检查部位: 心脏彩超

经典图像:



影像所见:

超声测量 (单位: mm)

升主动脉内径 36 (32±3mm)

左房内径 33 (35mm)

室间隔 10 (8-11mm)

左室内径 41 (47±4mm)

左室后壁 9 (8-11mm)

EF72% (50-80%)

右室内径 25 (36±4mm)

右房内径 28 (36±4mm)

FS40% (28-41%)

主肺动脉内径 20 (23±3mm)

升主动脉内径正常, 心脏各腔室大小正常, 室间隔厚度正常, 左室壁未见明显节段性运动异常, CDFI: 主动脉瓣瓣口可见少量反流血流信号, 余各瓣膜及启闭功能未见明显异常, 舒张期二尖瓣口血流频谱 E/A<1, 心包腔未见积液。

影像诊断:

1. 主动脉瓣少量反流
2. 左室舒张功能减低

报告医师: 郭丽霞

检查日期: 2024-05-22

审核医师: 郭丽霞

报告日期: 2024-05-22

超声诊断图文报告

流水号: 2307120539

影像号: 1574707

姓名: 田晓远

年龄: 58岁

性别: 男

检查设备: Vivid E95

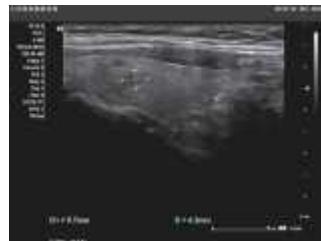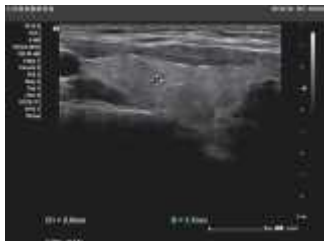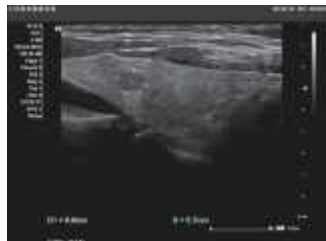体检号: 436629

申请医院: 本院

体检科室: 体检科

检查部位: 甲状腺彩超

经典图像:



影像所见:

甲状腺双侧叶形态正常,包膜完整,右侧叶实质内探及多个低回声结节,大者约0.7*0.6cm,形态规则,边界清,另探及大小约0.2*0.2cm囊性回声,内透声好,左侧叶实质内探及大小约0.3*0.2cm囊性回声,内透声好,另探及大小约0.6*0.4cm低回声结节,边界清,余实质回声均匀,CDFI:未见异常血流信号。双侧颈部未见明显肿大淋巴结。

影像诊断:

1. 甲状腺双侧叶结节 TI-RADS 3级
2. 甲状腺双侧叶囊肿 TI-RADS 2级

报告医师: 郭丽霞

检查日期: 2024-05-22

审核医师: 郭丽霞

报告日期: 2024-05-22

超声诊断图文报告

流水号: 2307120539

影像号: 1574709

姓名: 田晓远

年龄: 58 岁

性别: 男

检查设备: Vivid E95

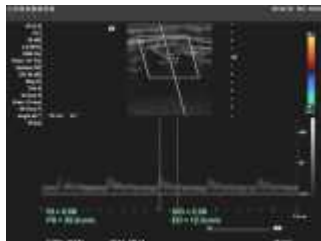
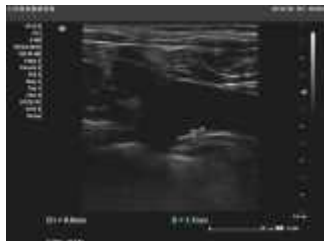体检号: 436629

申请医院: 本院

体检科室: 体检科

检查部位: 颈部血管彩超

经典图像:



影像所见:

右锁骨下动脉起始处探及大小约 6.6*1.7mm 强回声斑块, 双侧颈总动脉、颈内、颈外动脉起始段内中膜不增厚, 内壁欠光滑, 管壁未见明确强回声斑。CDFI: 血流充盈好。PW: 频谱形态正常。

双侧椎动脉走行正常, 椎动脉内径正常, 管壁不厚, 管腔内为无回声, CDFI: 血流充盈好。PW: 频谱正常。

	内径 mm	流速 cm/s	RI
左侧椎动脉	3.5	35.2	0.60
右侧椎动脉	4.1	29.2	0.58

影像诊断:

右锁骨下动脉起始处斑块形成

报告医师: 郭丽霞

检查日期: 2024-05-22

审核医师: 郭丽霞

报告日期: 2024-05-22

超声诊断图文报告

流水号: 2307120539

影像号: 1574711

姓名: 田晓远

年龄: 58岁

性别: 男

检查设备: Vivid E95

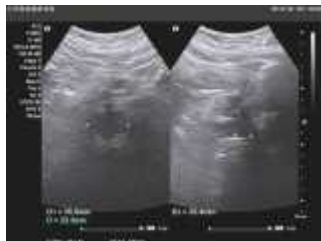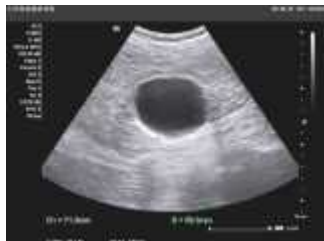体检号: 436629

申请医院: 本院

体检科室: 体检科

检查部位: 全腹彩超

经典图像:



影像所见:

肝脏大小形态正常,包膜光滑完整,实质回声细腻增强,肝内管道系统走行欠清晰,门静脉及肝内胆管不扩张。

胆囊大小形态正常,壁不厚、欠光滑,囊壁探及直径约0.3cm高回声凸起,位置固定,后无声影,囊内透声好,肝外胆管不扩张。

胰腺大小形态正常,实质回声均匀,主胰管不扩张。

脾脏大小形态正常,实质回声均匀,脾门静脉不宽。

双肾大小形态正常,皮髓质分界清晰,右肾肾盂旁探及大小约7.1*5.8cm囊性回声,内透声好,双肾集合系统未见分离,双侧输尿管未见扩张。

膀胱充盈尚可,壁光滑,内清晰。

前列腺形态正常,大小约3.6*2.5*2.2cm,实质回声欠均匀。

影像诊断:

1. 轻度脂肪肝
2. 胆囊息肉
3. 右肾囊肿

报告医师: 郭丽霞

检查日期: 2024-05-22

审核医师: 郭丽霞

报告日期: 2024-05-22