



2307120536

大同瑞慈健康体检

报 告 册

体检编号	436626	工号	34
姓名	郝清 1		
性别	女	年龄	59 岁
单位	大同市税务局		
部门	大同市税务局		
联系电话	13994400692		
体检日期	2025-03-22		

尊敬的郝清 1 女士您好！

首先，瑞慈健康体检全体员工欢迎您的光临，并对您的信任表示衷心的感谢！

您于 2025-03-22 （体检编号：436626）完成健康检查，本机构的各科医生已根据您的体检项目及结果，汇总成此份健康体检报告，并经总检医生审核。据此提出对您健康状况的综合分析及建议。

瑞慈健康体检倡导“大健康、大康复”，提出“健康是第一财富（Rich）”的人文理念。希望您仔细阅读并妥善地保管此份健康体检报告，并认真关注报告中的提示与建议，若您对报告内容有任何疑问，可直接与瑞慈健康体检客服部联系，进一步咨询。

健康体检咨询电话：0352-2824444

客户服务咨询电话：0352-2830597

400-6112995

瑞慈健康体检报告由下列内容组成：

第一部分：主检报告

第二部分：分科分项结果

第三部分：检验报告

第四部分：附表

主检报告

检查综述

- 1、【内科】 (1) 心动过缓 (2) 高血压
- 2、【血常规（五分类）】 血小板压积(PCT)偏高(0.316%) 红细胞压积(HCT)偏高(45.3%) 大血小板数目偏高($97 \times 10^9/L$)
- 3、【肾功三项】 尿素测定(Urea)偏高(7.90 mmol/L)
- 4、【生殖道微生态】 G-杆菌++
- 5、【血脂四项】 动脉硬化指数偏低(1.00)
- 6、【肝功能三项】 丙氨酸氨基转移酶(ALT)偏高(48.00 U/L)
- 7、【尿液分析+尿沉渣】 粘液丝偏高(28 /HP)
- 8、【心电图】 1. 窦性心动过缓
- 9、【心脏彩超】 1. 左房稍大 2. 左室舒张功能减低
- 10、【甲状腺彩超】 甲状腺右侧叶结节 TI-RADS 2级
- 11、【全腹彩超】 1. 胆囊息肉 2. 子宫肌瘤(多发)
- 12、【口腔科】 (1) 左上第一磨牙 (2) 牙周：牙结石
- 13、【动脉硬化检测】 1. 外周动脉僵硬度增高，右侧明显
- 14、【眼科】 (1) 镜 0.6 (2) 镜 0.4

医生建议

【高血压】：

- (1) 高血压是指收缩期和(或)舒张期动脉血压高于正常，并连续三次不同日测量，血压都高于正常标准，可确定患高血压病。
- (2) 高血压的发病与遗传、精神过度紧张、肥胖、吸烟、酗酒、嗜盐等因素有关。血压持久增高，可导致心、脑、肾等脏器的损害。
- (3) 原发性高血压由于目前原因不明(部分与遗传有关)，须终身服药降压。高血压主要危害心、脑血管和肾脏。一旦确诊“高血压”就要终生服药。
- (4) 平时应低盐(每天5~10g)、低脂饮食(少吃动物脂肪与内脏)；忌烟限酒。遵照医嘱坚持服药，定期测量血压，宜控制在140/90mmHg以下，若合并有糖尿病和肾病，要把血压控制在130/80mmHg以下。
- (5) 血压到正常水平时，说明此时选用的降压药和治疗方案基本合适，但并不意味着高血压已被“治愈”，应坚持治疗。若盲目自行停药或间断服药，常会使血压波动很大，而加重心、脑、肾和血管的损害。
- (6) 建议您密切关注血压，保持心情舒畅，劳逸结合，适量运动，控制体重，避免过度劳累、情绪激动等。改进生活方式，适当低盐、低脂、低胆固醇饮食，戒烟酒。必要时心血管专科诊治。

【心动过缓】：

- (1) 无症状的窦缓通常无需治疗。如果心率过慢，建议心血管内科结合临床诊治。

【大血小板数目偏高】：

- (1) 供内科结合临床参考。

【红细胞压积(HCT)偏高】：

- (1) 供内科结合临床参考。
- (2) 如果明显升高，复查血常规。

【血小板压积(PCT)偏高】：

(1)血小板压积是指外周血中血小板的容积占血液容积的百分比。血小板压积偏高，如果在血小板数目正常的情况下，可不作考虑。如果血小板数目明显增高，建议往血液科进一步复查，以明确诊断。

【尿素测定(Urea)偏高】：

(1)建议内科进一步复查。

【G-杆菌++】：

(1)阴道微生物学检查是用于提示除阴道的正常菌群之外，可致病的菌群类别判断，用于临床治疗指导。

【动脉硬化指数偏低】：

(1)建议内科结合临床参考。

【丙氨酸氨基转移酶(ALT)偏高】：

(1)丙氨酸氨基转移酶主要存在于肝细胞内，还分布在心肌、骨骼肌、肾脏等部位。肝脏轻度损伤就可能引起肝细胞膜破坏，导致丙氨酸转氨酶释放入血，是肝细胞损害的敏感指标，其增高的程度与肝细胞被破坏的程度成正比。

(2)丙氨酸氨基转移酶具有临床意义的升高一般要大于正常值的2-3倍。如果是生理性的升高多是由于剧烈运动、熬夜、饮酒、感冒、过量食用油腻食物后，致使丙氨酸氨基转移酶轻度升高。

(3)丙氨酸氨基转移酶病理性升高多由于病毒性肝炎、肝硬化、酒精肝、药物性肝病、脂肪肝、胆囊炎等疾病造成，除了肝胆疾病外，心脏疾病、骨骼疾病等，也可使丙氨酸氨基转移酶升高。

(4)发现了丙氨酸氨基转移酶升高，排除生理性的原因外，如果超过正常值的两倍，则需要明确升高的原因。首先完善彩超、各型肝炎病毒等检查，如果经复查仍偏高者，应前往消化内科咨询，结合临床治疗。

(5)平时生活中应清淡饮食、戒烟限酒、避免劳累，多食新鲜果蔬，尤其是富含V-C的水果蔬菜。

【粘液丝偏高】：

(1)尿常规中粘液丝是由尿路中细胞分泌出来的，在有尿路感染时分泌会明显增多，且伴有炎症细胞的出现。

(2)粘液丝偏高，可分为生理性偏高和病理性偏高两种，生理性偏高一般是由于喝水较少导致的尿液浓缩，一般在喝水后就能达到稀释的效果。

(3)病理性的粘液丝偏高是由于泌尿系炎症或者是前列腺炎导致的，需要注意观察，多喝水，同时有白细胞等炎症细胞增多时，应及时服用抗感染药物治疗。如果仅有粘液丝的增多而没有白细胞等炎症细胞增多时，尿路有炎症的可能性不大。

(4)建议平时饮食注意清淡，多喝水，少吃油腻和辛辣的食物，要注意个人清洁卫生，勤洗阴部，注意休息。

【窦性心动过缓】：

(1)可见于正常人、体力劳动者、运动员，无症状者一般不需治疗，可定期随访，跟踪观察。

(2)如果有症状(胸闷、黑矇、晕厥等)请做动态心电图等相关检查，在医生指导下服用提升心率的药物如：心宝、红参等。如果每分钟心率低于45次伴有晕厥、胸闷等症状时，需安装心脏起搏器。请前往心内科进一步治疗，长期随访。

【左室舒张功能减低】：

(1)左心室舒张功能是指心肌弹性减低，心脏泵血功能减退。其引起原因，一是随着年龄的增长，心肌组织进行性变。其二是由于冠心病、高血压等慢性心肌病变。一般来说没有原发病变及年龄偏大的人员又无症状，不需要特殊处理，建议心内科结合临床考虑。

【左房稍大】：

(1)供心内科结合临床参考，必要时进一步检查；定期复查及动态观察。

【甲状腺右侧叶结节】：

(1)甲状腺结节是一种常见的甲状腺疾病，很多甲状腺疾病可表现为结节，如可由甲状腺退行性变、炎症、自身免疫性及新生物等多种病变所致。甲状腺结节在各个年龄段的男女人群中均可见到，但中年女性中较多。

(2)甲状腺结节分良性和恶性两大类，良性的占绝大多数，恶性者不足1%，判断甲状腺结节的良恶主要依靠病史、体格检查、放射性核素扫描、穿刺细胞学检查。

(3) 建议往外科就诊，进一步检查，明确诊断，结合临床诊治并定期复查。

【子宫肌瘤】：

- (1) 子宫肌瘤又称子宫平滑肌瘤，是女性生殖器最常见的一种良性肿瘤，多见于 30—50 岁妇女，以 40—50 岁最为多见。
- (2) 子宫肌瘤根据肌瘤与子宫壁的关系分 3 类：肌壁间肌瘤、浆膜下肌瘤和粘膜下肌瘤。
- (3) 子宫肌瘤多无症状，少数表现为阴道出血，腹部触及肿物以及压迫症状等。如发生蒂扭转或其他情况时可引起疼痛。以多发性子宫肌瘤为常见。
- (4) 治疗必须根据患者年龄、生育要求、症状、肌瘤大小等情况全面考虑，肌瘤小且无症状，尤其近绝经年龄者，雌激素水平低落，肌瘤可自然萎缩或消失，通常不需治疗，每 3—6 个月随访一次；若肌瘤较大或症状明显继发贫血者，常需手术切除。

【胆囊息肉】：

- (1) 胆囊息肉又称胆囊隆起样病变，其临床症状无特异性，大部分患者为查体时所发现。主要症状为中上腹部隐痛。发病年龄多在 30~50 岁，以中青年为主。
- (2) 一般认为，胆囊息肉是胆囊癌的诱发因素，如胆囊息肉大于 1cm 时，最好先行手术治疗，以杜绝胆囊癌的发生。
- (3) 胆囊息肉临床特点有，一是发病率逐渐增高。高胆固醇饮食、长期酗酒、过多进食刺激性饮食、饮食规律紊乱如：不吃早餐、晚餐过盛、过多等不良饮食习惯多可造成胆囊息肉的形成；
- (4) 二是隐蔽攻击性强。胆囊息肉多无症状，85% 以上的患者都是在例行体检中发现。3-4mm 以下的息肉在 CT 和核磁共振中难以发现或常常漏诊；
- (5) 禁酒及含酒精类饮料，因酒精在体内主要通过肝脏分解、解毒，所以，酒精可直接损伤肝功能，引起肝胆功能失调，使胆汁的分泌、排出过程紊乱，从而刺激胆囊息肉增长。
- (6) 饮食规律、吃好早餐对胆囊息肉患者很重要。肝脏主要分泌胆汁，分泌的胆汁存储入胆囊内，而胆汁的功能主要是消化油性食物。如果不吃早餐，胆汁在胆囊内滞留时间长，可刺激胆囊形成胆囊息肉或使原来的息肉增大或发生变化。所以，要调配营养丰富的早餐和养成吃早餐的生活习惯。
- (7) 低胆固醇饮食，胆固醇摄入过多，可加重肝胆的代谢负担，并引起多余的胆固醇在胆囊壁结晶、积聚和沉淀，从而形成息肉，所以，胆囊息肉患者应降低胆固醇摄入量，尤其是晚上，应避免进食高胆固醇类食品，如鸡蛋（尤其是蛋黄）、肥肉、海鲜、无鳞鱼类、动物内脏等食品。
- (8) 宜多食各种新鲜水果、蔬菜，进低脂肪、低胆固醇食品，如香菇、木耳、芹菜、豆芽、海带、藕、鱼肉、兔肉、鸡肉、鲜豆类等；宜多食干豆类及其制品；宜选用植物油，不用动物油；
- (9) 少吃辣椒、生蒜等刺激性食物或辛辣食品；不用油煎、炸、烤、熏的烹调方法；饮水时，用少量山楂、银杏、绞股蓝草放入水杯中饮用。

【牙结石】：

- (1) 牙结石又称牙石，是沉积在牙齿或修复体表面上已经钙化或正在钙化的菌斑或软垢。其开始时是软的，会因逐渐的钙化而变硬。它是由 75% 的磷酸钙，15-25% 的水、有机物、磷酸锰、矿酸钙及微量的钾、钠、铁所构成，并呈现出黄色、棕色或者黑色。
- (2) 牙结石通常存在于唾液腺开口处的牙齿表面（例如：下颚前牙的舌侧表面，上颚后牙的颊侧表面）和牙齿的颈部，以及口腔粘膜运动不到的牙齿表面等处。
- (3) 牙结石形成后，可伴随牙龈出血、牙龈萎缩、口臭等症状。
- (4) 牙结石是牙周病的重要病因，它会不断刺激牙周组织，并且压迫牙龈，影响血液循环，造成牙周组织的细菌感染，形成牙周囊袋，此后更易使食物残渣、牙菌斑、牙结石等的堆积，最终牙周支持组织全部破坏，导致牙齿松动，以至于不得不拔除牙齿。
- (5) 早晚刷牙、饭后漱口是防治牙结石形成的最重要措施。应采取正确的竖刷牙法和巴氏刷牙法，纠正横刷牙法。
- (6) 多吃富有维生素的粗纤维食物，如肉、蛋、各种蔬菜和水果，充分咀嚼以利于牙面清洁。少吃甜食及黏性很强的食物，不吃零食。
- (7) 建议每半年进行一次口腔健康检查，每年进行 2-3 次全口超声波洁牙术，使牙面、牙颈部经常处于洁净状态。

【外周动脉僵硬度增高】：

(1)动脉硬化是全身性粥样硬化在肢体局部表现，是全身性动脉内膜及其中膜呈退行性、增生性改变，使血管壁变硬缩小，失去弹性，从而继发血栓形成致使远端血流量进行性减少或中断。

(2)要均衡饮食，要防止其他疾病引起的动脉粥样硬化，如糖尿病、肥胖、高血压。少吃含油脂和胆固醇多的食品，减少盐的摄入，多吃富含高密度脂蛋白的鱼类、海鲜。戒烟限酒，控制体重，保持良好的心态。通过适量的运动，可以明显改善动脉粥样硬化。必要时内科咨询及诊治。

汇总医生： 丁昊炜

主检日期： 2025-03-25

主检医生：

分科结果

身高、体重、血压

项目名称	检查结果	项目名称	检查结果
身高	160cm	体重	61kg
血压	139/72mmHg		

***小结:**

未见异常

操作员：闫辛儿 检查日期：2025-03-22 检查医生：名燕凌

内科

项目名称	检查结果	项目名称	检查结果
心率	52 次/min	心律	齐
心脏杂音	无	心界	正常
肺部	正常	呼吸音	呼吸音清
啰音	未闻及	叩诊	叩诊呈清音
腹部触诊	腹部平软	发育	正常
肝胆	肋下未触及	脾脏	肋下未触及
双肾	无叩击痛	肠鸣音	正常
营养	良好	神经系统	正常
生理反射	生理反射存在	病理反射	病理反射未引出
颅神经	正常	运动功能	正常
深浅感觉	正常	其它	无异常发现
既往史	高血压		

***小结:**

- (1) 心动过缓
- (2) 高血压

操作员：名燕凌 检查日期：2025-03-22 检查医生：名燕凌

外科（女）

项目名称	检查结果	项目名称	检查结果
皮肤	正常	甲状腺	无肿大
浅表淋巴结	无肿大	肛门	拒检
泌尿外生殖器	正常	四肢关节	未见异常
腹股沟	未见异常	足背动脉	正常
紫绀	无	色素沉着	无
脱毛	无	脱色	无
浮肿	无	皮下结节	无
头颅	正常	颈部	正常
乳腺	正常	脊柱	正常
直肠	未检	皮肤黄疸	无
四肢	活动正常	其他	无

*小结:

未见异常

操作员：魏利平

检查日期：2025-03-22

检查医生：魏利平

眼科

项目名称	检查结果	项目名称	检查结果
视力(左)	镜 0.6	视力(右)	镜 0.4
辨色力	正常	眼睑	正常
结膜	正常	泪器	正常
角膜	正常	虹膜	正常
瞳孔	正常	晶状体	正常
玻璃体	正常	眼底	未见异常

*小结:

(1) 镜 0.6

(2) 镜 0.4

操作员：田野青

检查日期：2025-03-22

检查医生：田野青

耳鼻喉科

项目名称	检查结果	项目名称	检查结果
听力(左)	正常	听力(右)	正常
外耳道	正常	鼓膜	正常
鼻窦	正常	鼻中隔	正常
鼻腔	正常	扁桃体	无肿大
嗅觉	正常	咽喉	正常

***小结:**

未见异常

操作员：裴文兴 检查日期：2025-03-22 检查医生：裴文兴

妇科内诊

项目名称	检查结果	项目名称	检查结果
外阴	正常	尿道口	正常
阴道	通畅	子宫	正常
附件	正常	宫颈	光滑
后穹窿	正常		

***小结:**

未见异常

操作员：薛荣丽 检查日期：2025-03-22 检查医生：薛荣丽

口腔科

项目名称	检查结果	项目名称	检查结果
唇颊	正常	齿	左上第一磨牙&右上第一磨牙牙龈萎缩，牙根暴露
齿龈	正常	牙周	牙结石II度
舌腭	正常	腮腺	正常
颌下腺	正常	颞下颌关节	正常

***小结：**

- (1) 左上第一磨牙
- (2) 牙周：牙结石

操作员：龚富生

检查日期：2025-03-22

检查医生：龚富生

检验报告

尿液分析+尿沉渣

项目名称	检查结果	单位	参考值	提示
白细胞尿	3	个/u1	0--13	
上皮细胞(EC)	0	/HP	0--28	
管型(CAST)	0	个/u1	0--1	
霉菌(尿)	0	/HP	0--0	
结晶	0	/HP	0--10	
透明度(CLA)	清亮			
胆红素(BIL)	-		阴性	
隐血(ERY)	-		阴性	
小圆上皮细胞(SRC)	0	个/u1	0--0	
维生素C	-		阴性	
异常红细胞	0	个/u1	0--3	
红细胞(正常)	0	个/u1	0--6	
鳞状上皮细胞	0	个/u1	0--0	
粘液丝	28	个/u1	0--0	↑
颜色(Colour)	淡黄色			
尿葡萄糖(GLU)	-		阴性	
酮体(KET)	-		阴性	
比重(SG)	1.020		1.003--1.030	
酸碱度(PH)	6.5		4.5--8.0	
尿蛋白质(PRO)	-		阴性	
尿胆原(URO)	-		阴性	
亚硝酸盐(NIT)	-		阴性	
红细胞(尿)(RBC)	0	个/u1	0--6	
尿白细胞(LEU)	-		阴性	

***小结：**

粘液丝偏高(28 /HP)

操作员：王小雪 检查日期:2025-03-22

检查医生:康建忠

血常规（五分类）

项目名称	检查结果	单位	参考值	提示
白细胞(WBC)	3.96	10 ⁹ /L	3.5--9.5	
淋巴细胞绝对值(LY#)	1.73	10 ⁹ /L	1.1--3.2	
淋巴细胞百分比(LY%)	43.8	%	20--50	
中性粒细胞绝对值(GR#)	1.99	10 ⁹ /L	1.8--6.3	
中性粒细胞百分比(GR%)	50.3	%	40--75	
嗜碱性粒细胞绝对值(BA#)	0.01	10 ⁹ /L	0--0.06	
嗜碱性粒细胞百分比(BA%)	0.2	%	0--1.0	
嗜酸性粒细胞绝对值(E0#)	0.06	10 ⁹ /L	0.02--0.52	
嗜酸性粒细胞百分比(E0%)	1.5	%	0.4--8.0	
血小板(PLT)	281	10 ⁹ /L	125--350	
血小板分布宽度(PDW)	16.1	%	15--17	
平均血小板体积(MPV)	11.3	f1	6.0--14.0	
血小板压积(PCT)	0.316	%	0.11--0.28	↑
红细胞(RBC)	4.72	10 ¹² /L	3.8--5.1	
血红蛋白	144	g/L	115--150	
红细胞压积(HCT)	45.3	%	35--45	↑
红细胞平均体积(MCV)	96.0	f1	82--100	
平均血红蛋白含量(MCH)	30.6	pg	27--34	
平均血红蛋白浓度(MCHC)	319	g/L	316--354	
单核细胞绝对值(MO#)	0.17	10 ⁹ /L	0.1--0.60	
单核细胞百分比(MO%)	4.2	%	3--10	
红细胞分布宽度标准差(RDW-SD)	43.4	f1	35--56	
红细胞分布宽度变异系数(RDW-CV)	12.0	%	10.6--16.6	

大血小板比率	34.5	%	11--45	
大血小板数目	97	$10^9/L$	30--90	↑
未成熟粒细胞数目	0.00	$10^9/L$	0--999	
未成熟粒细胞百分比	0.1	%	0--100	
有核红细胞数目	0.000	$10^9/L$	0--9999	
有核红细胞百分比	0.00	/100WBC	0--9999	

***小结:**

血小板压积(PCT)偏高(0.316 %) 红细胞压积(HCT)偏高(45.3 %) 大血小板数目偏高($97 \times 10^9/L$)
 操作员：王小雪 检查日期:2025-03-22 检查医生:康建忠

血 HP 检测

项目名称	检查结果	单位	参考值	提示
幽门螺旋杆菌抗体检测	阴性 (-)		阴性 (-)	

***小结:**

未见异常
 操作员：黄璐瑶 检查日期:2025-03-22 检查医生:康建忠

肾功三项

项目名称	检查结果	单位	参考值	提示
肌酐(CREA)	63.50	$\mu\text{mol/L}$	41--73	
尿酸(UA)	312.00	$\mu\text{mol/L}$	140--340	
尿素测定(Urea)	7.90	mmol/L	2.6--7.5	↑

***小结:**

尿素测定(Urea)偏高(7.90 mmol/L)
 操作员：祁佳佳 检查日期:2025-03-22 检查医生:康建忠

空腹血糖

项目名称	检查结果	单位	参考值	提示
葡萄糖(GLU)	5.68	mmol/L	3.89--6.1	

***小结:**

未见异常

操作员：祁佳佳 检查日期：2025-03-22 检查医生：康建忠

同型半胱氨酸

项目名称	检查结果	单位	参考值	提示
同型半胱氨酸	7.70	umol/L	0--20	

***小结:**

未见异常

操作员：祁佳佳 检查日期：2025-03-22 检查医生：康建忠

生殖道微生态

项目名称	检查结果	单位	参考值	提示
线索细胞	-			
清洁度	II			
上皮细胞(白带)	++			
滴虫	-			
G-球菌	-			
霉菌	-			
G-杆菌	++			
G+杆菌	-			
G+球菌	-			

***小结:**

G-杆菌++

操作员：黄璐瑶 检查日期：2025-03-23 检查医生：陈建国

血脂四项

项目名称	检查结果	单位	参考值	提示
动脉硬化指数	1.00		1.31--3.19	↓
总胆固醇(CHOL)	4.05	mmol/L	2.59--5.2	
甘油三脂(TG)	1.23	mmol/L	0.7--1.7	

低密度脂蛋白(LDL)	1.37	mmol/L	0--4.13	
高密度脂蛋白(HDL)	1.37	mmol/L	0.77--1.55	

***小结:**

动脉硬化指数偏低(1.00)

操作员：祁佳佳 检查日期:2025-03-22 检查医生:康健忠

肝功能三项

项目名称	检查结果	单位	参考值	提示
γ-谷氨酰转肽酶(GGT)	21.0	U/L	7--45	
丙氨酸氨基转移酶(ALT)	48.00	U/L	7--40	↑
门冬氨酸氨基转移酶(AST)	31.00	U/L	13--35	
谷草比谷丙	0.65		0.4--2.5	

***小结:**

丙氨酸氨基转移酶(ALT)偏高(48.00 U/L)

操作员：祁佳佳 检查日期:2025-03-22 检查医生:康健忠

人乳头瘤病毒检查(HPV)

项目名称	检查结果	单位	参考值	提示
HPV 高危亚型 16	阴性(-)		阴性	
HPV 高危亚型 18	阴性(-)		阴性	
HPV 高危亚型 31	阴性(-)		阴性	
HPV 高危亚型 26	阴性(-)		阴性	
HPV 高危亚型 33	阴性(-)		阴性	
HPV 高危亚型 35	阴性(-)		阴性	
HPV 高危亚型 39	阴性(-)		阴性	
HPV 高危亚型 45	阴性(-)		阴性	
HPV 高危亚型 51	阴性(-)		阴性	
HPV 高危亚型 52	阴性(-)		阴性	
HPV 高危亚型 53	阴性(-)		阴性	

HPV 高危亚型 56	阴性 (-)		阴性	
HPV 高危亚型 58	阴性 (-)		阴性	
HPV 高危亚型 59	阴性 (-)		阴性	
HPV 高危亚型 66	阴性 (-)		阴性	
HPV 高危亚型 68	阴性 (-)		阴性	
HPV 高危亚型 73	阴性 (-)		阴性	
HPV 高危亚型 82	阴性 (-)		阴性	
HPV 低危亚型 6	阴性 (-)		阴性	
HPV 低危亚型 11	阴性 (-)		阴性	
HPV 低危亚型 42	阴性 (-)		阴性	
HPV 低危亚型 43	阴性 (-)		阴性	
HPV 低危亚型 81	阴性 (-)		阴性	

***小结:**

未见异常

操作员：刘慧芳 检查日期：2025-03-24 检查医生：康建忠

大同现代医学检验实验室

液基薄层细胞学图文报告

ID: 2025114592

病理号: 104881

姓名: 郝清 1

性别: 女

年龄: 59岁

送检科室:

电话号码: 13994400692

床号:

病历号:

体检号: 2307120536

送检医院: 大同瑞慈康复体检

送检日期: 2025-03-23

末次月经:

送检医生:

采样日期:

报告日期: 2025-03-23

标本满意度: 满意

细胞量: >45%

红细胞:

经期样本:

颈管细胞:

化生细胞:

鳞状细胞:

宫颈柱状细胞:

未见上皮内病变/恶性细胞:

正常范围内:

良性反应性改变:

- 炎症:
 - 轻度:
 - 中度:
 - 重度:
- 放疗:
- 妊娠:
- 萎缩性:
- 宫内避孕器:
- 其他:

病原体: 滴虫感染: 念珠菌感染: 细菌感染:

提示 HPV 感染: 疱疹病毒感染:

鳞状上皮细胞分析:

非典型鳞状细胞:

- 倾向上皮内瘤变:
- 倾向良性反应性改变:
- 不能明确意义(ASC-US):
- 不排除高度病变(ASC-H):

上皮内低度病变: 鳞癌:

上皮内高度病变:

- CIN2:
- CIN3:

腺上皮细胞分析:

非典型腺细胞:

- 宫内膜:
- 来源不明:

非典型腺细胞(宫颈管):

- 倾向原位腺癌:
- 不能明确意义:
- 倾向良性反应性改变:

腺癌:

- 宫颈管:
- 宫内膜:
- 其它:

炎细胞:

- 轻度:
- 中度:
- 重度:

可疑腺癌:

诊断意见: 未见上皮内病变或恶性细胞 (NILM)。

建议:

报告医师: 张荣生

地址: 大同市魏都大道 79 号, 本报告医师签字后有效
咨询: 0352-2830587 4006-122-995

妇科细胞学是筛查项目, 出于技术原因, 可能会有假阴性结果, 本检测仅对来样负责, 如果对结果有疑义, 请在收到报告 7 天内与我们联系。

大同瑞慈康复医院 12导联心电图报告

郝清1 女 59岁

体检号:436626

病床号:

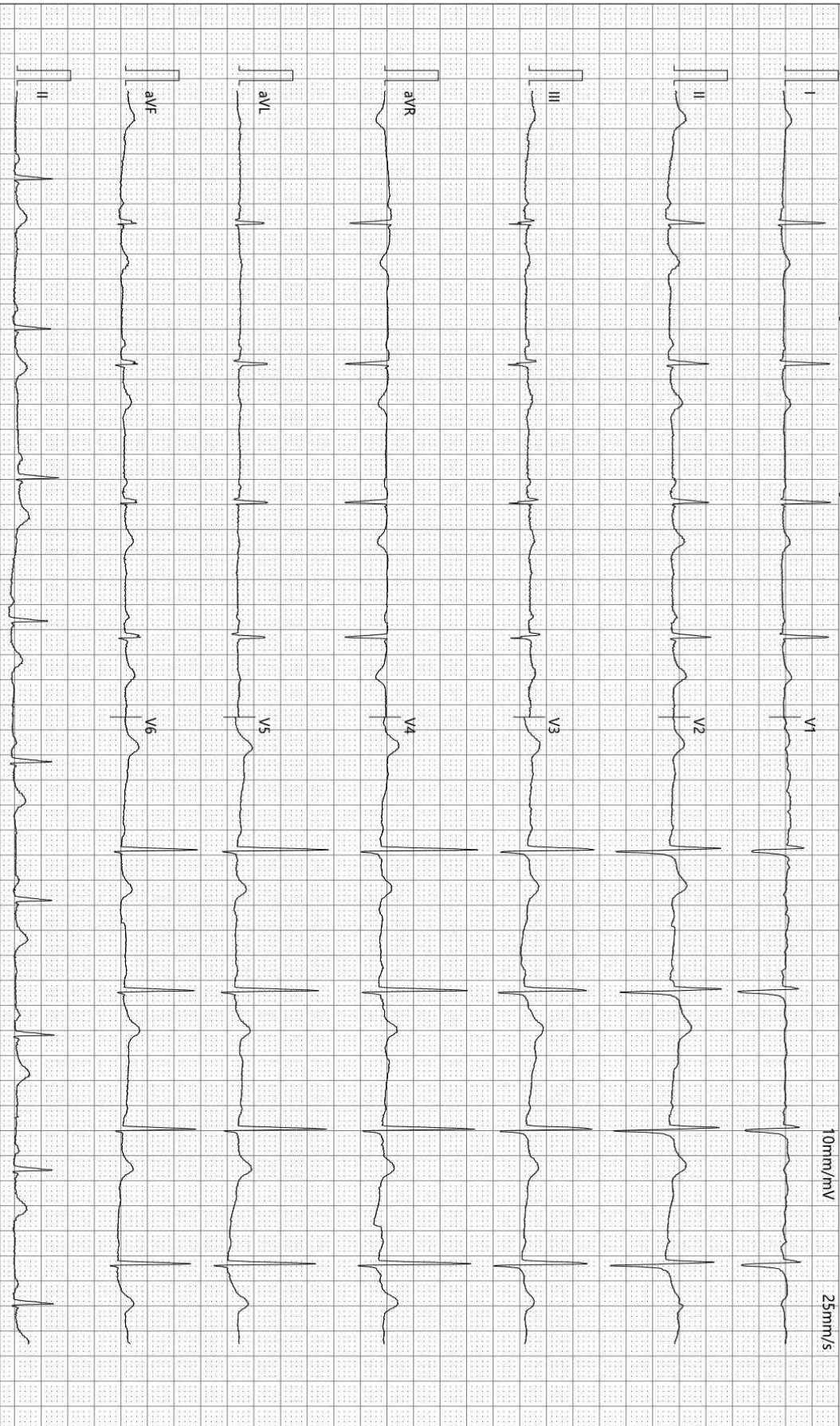
诊断结果:

窦性心动过缓

诊断医生:

张之生

HR : 53 ↓ bpm [60 ~ 100bpm]
P : 119 ↑ ms [0 ~ 110ms]
PR : 178ms [120 ~ 200ms]
QRS : 88ms [60 ~ 100ms]
QT/QTc : 452/427ms [320 ~ 440/0 ~ 460ms]
P/QRS/T : 65/21/55deg. [0 ~ 75/-30 ~ 90/0 ~ 75deg]
RV5/SV1 : 1.618/0.762mV [0.0 ~ 2.5/0.0 ~ 2.0mV]



检查时间:2025-03-22 09:38:50

诊断时间:2025-03-22 09:41:37

SEMIP V1.90

仅供临床参考

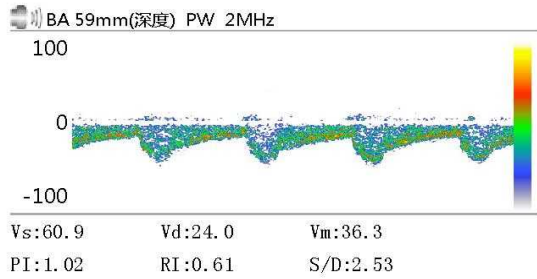
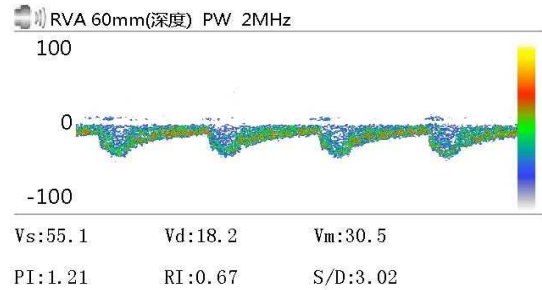
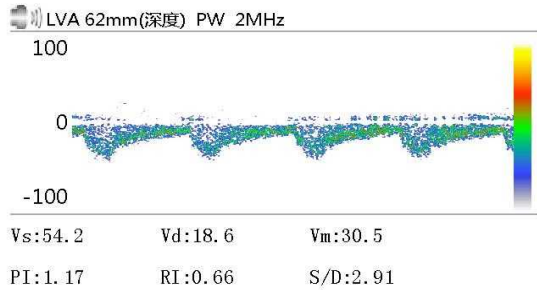
Text



大同瑞慈健康体检

颅内多普勒血流图 (TCD) 检查报告单

姓名: 郝清1 性别: 女 年龄: 59 岁 检查号: 2307120536
 申请科室: 体检科 申请医师: 李菊蓉 检查类型: 颅内血管 床号:



Vs: Vd: Vm:
 PI: RI: S/D:

Vs: Vd: Vm:
 PI: RI: S/D:

Vs: Vd: Vm:
 PI: RI: S/D:

医生意见

结论: 椎-基底动脉脑血管超声未见异常。

李菊蓉

检查日期: 2025-03-22

本报告单仅提供临床参考

大同瑞慈健康体检

骨密度检测报告

受检者信息

受检者ID: 2307120536

姓名: 郝清1

出生年月日: 1965/12/22

年龄: 59

性别: 女

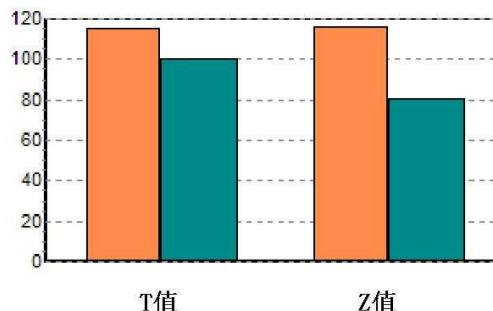
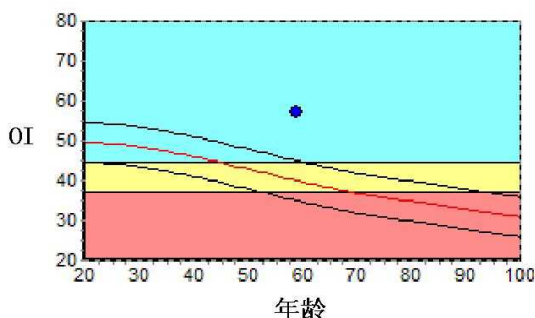
测定部位(右/左): 右

测定结果

测定日期: 2025/3/22 8:49:39

测试编号: 1/1

受测者 平均值



数据库: Asia

OI: 57.2

SOS: 1392.3 m/s, BUA: 34.3

T值: 1.52

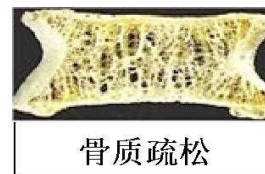
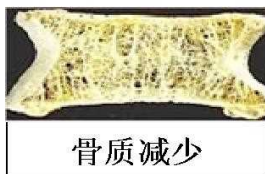Z值: 3.46

成人比: 115.3 %

同龄比: 143.3 %

OPR: N/A %

结果分析



注解

以上结论仅供参考

科室:

医生签名:

医院地址 大同瑞慈健康体检

地址 大同市平城区魏都大道79号

联系电话 0352-2824444

操作者 名燕凌

Rich 大同瑞慈康复医院
超声诊断图文报告

流水号: 2307120536

超声号: 1815374

姓名: 郝清 1

年龄: 59 岁

性别: 女

检查设备: Vivid E95

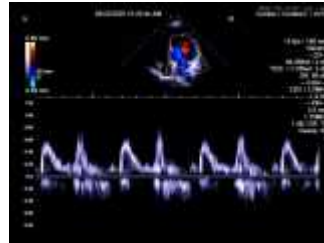
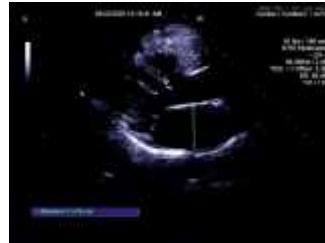体检号: 436626

申请医院: 本院

体检科室: 体检科

检查部位: 心脏彩超

经典图像:



影像所见:

超声测量 (单位: mm)

升主动脉内径 25 (32±3mm)

左房内径 38 (35mm)

室间隔 10 (8-11mm)

左室内径 46 (47±4mm)

左室后壁 10 (8-11mm)

EF71% (50-80%)

右室内径 33 (36±4mm)

右房内径 32 (36±4mm)

FS40% (28-41%)

主肺动脉内径 20 (23±3mm)

左房稍大, 余心脏各腔室大小正常, 升主动脉内径正常, 室间隔厚度正常, 左室壁未见明显节段性运动异常, 各瓣膜及启闭功能未见明显异常, 舒张期二尖瓣口血流频谱 E/A<1, 心包腔未见积液。

影像诊断:

1. 左房稍大

2. 左室舒张功能减低

报告医师: 李菊蓉

检查日期: 2025-03-22

审核医师: 李菊蓉

报告日期: 2025-03-22



注: 本报告仅供临床医生参考!

地址: 大同市魏都大道 79 号。若有疑问, 请致电: 0352---2830580

Rich 大同瑞慈康复医院
超声诊断图文报告

流水号: 2307120536

超声号: 1815396

姓名: 郝清 1

年龄: 59 岁

性别: 女

检查设备: Vivid E95

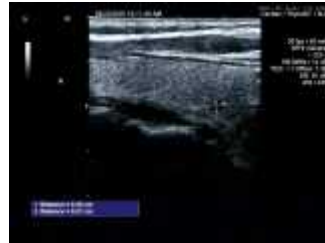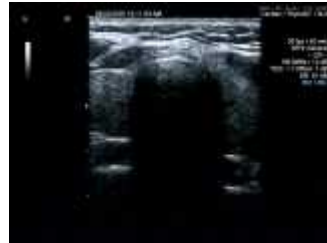体检号: 436626

申请医院: 本院

体检科室: 体检科

检查部位: 甲状腺彩超

经典图像:



影像所见:

甲状腺双侧叶形态正常, 包膜完整, 于右侧叶下极探及大小约 0.35*0.27cm 囊性结节, 边界清, 形态规则, 余实质回声均匀, CDFI: 未见异常血流信号。

双侧颈部未见明显肿大淋巴结。

影像诊断:

甲状腺右侧叶结节 TI-RADS2 级

报告医师: 李菊蓉

检查日期: 2025-03-22

审核医师: 李菊蓉

报告日期: 2025-03-22



注: 本报告仅供临床医生参考!

地址: 大同市魏都大道 79 号。若有疑问, 请致电: 0352-2830580

Rich 大同瑞慈康复医院
超声诊断图文报告

流水号: 2307120536

超声号: 1815400

姓名: 郝清 1

年龄: 59 岁

性别: 女

检查设备: Vivid E95

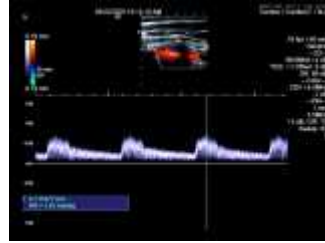
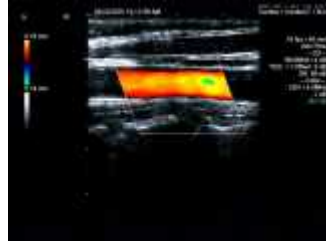
体检号: 436626

申请医院: 本院

体检科室: 体检科

检查部位: 颈部血管彩超

经典图像:



影像所见:

右锁骨下动脉起始处、双侧颈总动脉、颈内、颈外动脉起始段内中膜不增厚, 内壁欠光滑, 管壁未见明确强回声斑。CDFI: 血流充盈好。PW: 频谱形态正常。

双侧椎动脉走行正常, 椎动脉内径正常, 管壁不厚, 管腔内为无回声, CDFI: 血流充盈好。PW: 频谱正常。

内径 mm	流速 cm/s	RI		
左侧椎动脉	3.2	45.3	0.67	
右侧椎动脉	3.1	41.2	0.57	

影像诊断:

双侧颈动脉、椎动脉未见明显异常

报告医师: 李菊蓉

检查日期: 2025-03-22

审核医师: 李菊蓉

报告日期: 2025-03-22



注: 本报告仅供临床医生参考!

地址: 大同市魏都大道 79 号。若有疑问, 请致电: 0352-2830580

Rich 大同瑞慈康复医院
超声诊断图文报告

流水号: 2307120536

超声号: 1815405

姓名: 郝清 1

年龄: 59 岁

性别: 女

检查设备: Vivid E95

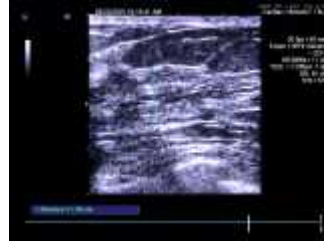
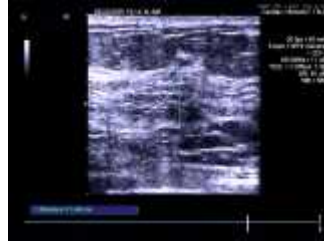
体检号: 436626

申请医院: 本院

体检科室: 体检科

检查部位: 乳腺彩超

经典图像:



影像所见:

双侧乳腺腺体层次清晰, 右乳腺体厚 1.4cm, 左乳腺体厚 1.5cm, 乳导管未见扩张, 未见明显占位性病变, CDFI: 未见异常血流信号。

双侧腋下未见明显肿大淋巴结。

影像诊断:

双侧乳腺未见明显异常

报告医师: 李菊蓉

检查日期: 2025-03-22

审核医师: 李菊蓉

报告日期: 2025-03-22



注: 本报告仅供临床医生参考!

地址: 大同市魏都大道 79 号。若有疑问, 请致电: 0352---2830580

Rich 大同瑞慈康复医院
超声诊断图文报告

流水号: 2307120536

超声号: 1815414

姓名: 郝清 1

年龄: 59 岁

性别: 女

检查设备: Vivid E95

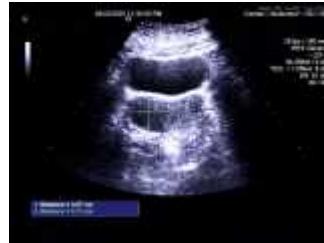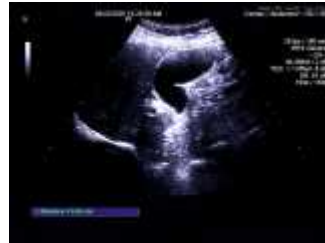体检号: 436626

申请医院: 本院

体检科室: 体检科

检查部位: 全腹彩超

经典图像:



影像所见:

肝脏大小形态正常, 包膜光滑完整, 实质回声均匀, 肝内管道系统走行清晰, 门静脉及肝内胆管不扩张。

胆囊大小形态正常, 壁不厚、光滑, 囊壁探及直径约 0.24cm 高回声凸起, 后无声影, 不移动, 囊内透声好, 肝外胆管不扩张。

胰腺大小形态正常, 实质回声均匀, 主胰管不扩张。

脾脏大小形态正常, 实质回声均匀, 脾门静脉不宽。

双肾大小形态正常, 皮髓质分界清晰, 集合系统未见分离, 双侧输尿管未见扩张。

膀胱充盈佳, 未见明显异常。

前位子宫, 大小约 4.0*5.6*3.1cm, 肌壁回声欠均匀, 其内探及多个低回声结节, 大者位于右侧壁, 大小约 3.6*2.7cm, 边界清, 内膜线纤细, 宫颈厚约 2.3cm, 双侧附件区未见异常。

影像诊断:

1. 胆囊息肉
2. 子宫肌瘤 (多发)

报告医师: 李菊蓉

检查日期: 2025-03-22

审核医师: 李菊蓉

报告日期: 2025-03-22



注: 本报告仅供临床医生参考!

地址: 大同市魏都大道 79 号。若有疑问, 请致电: 0352-2830580

ID 号: 2307120536

影像号: CT20250322030

姓名: 郝清 1

年龄: 59 岁

性别: 女

检查设备: 西门子量子双源 CT

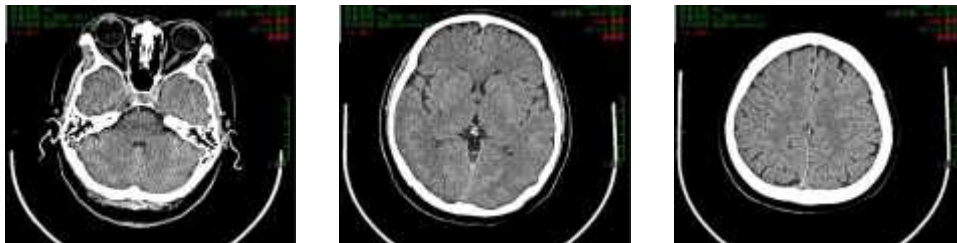体检号: 436626

申请医院: 本院

体检科室: 体检科

检查部位: CT 检查

经典图像:



影像所见:

颅脑结构双侧对称, 脑实质内未见异常密度。中线结构居中。脑沟、裂、池及脑室系统等未见异常。

影像诊断:

颅脑未见明显异常

报告医师: 剧艳军

检查日期: 2025-03-23

审核医师: 剧艳军

报告日期: 2025-03-23