



2307120511

大同瑞慈健康体检

报 告 册

体检编号	436601	工号	9
姓名	李雅光		
性别	女	年龄	50岁
单位	大同市税务局		
部门	大同市税务局		
联系电话	13353524460		
体检日期	2024-08-27		

尊敬的 李雅光女士 您好！

首先，瑞慈健康体检全体员工欢迎您的光临，并对您的信任表示衷心的感谢！

您于 2024-08-27 （体检编号：436601）完成健康检查，本机构的各科医生已根据您的体检项目及结果，汇总成此份健康体检报告，并经总检医生审核。据此提出对您健康状况的综合分析及建议。

瑞慈健康体检倡导“大健康、大康复”，提出“健康是第一财富（Rich）”的人文理念。希望您仔细阅读并妥善地保管此份健康体检报告，并认真关注报告中的提示与建议，若您对报告内容有任何疑问，可直接与瑞慈健康体检客服部联系，进一步咨询。

健康体检咨询电话：**0352-2824444**

客户服务咨询电话：**0352-2830597**

400-6112995

瑞慈健康体检报告由下列内容组成：

第一部分：主检报告

第二部分：分科分项结果

第三部分：检验报告

第四部分：附表

主检报告

检查综述

- 【血常规（五分类）】 血小板压积(PCT)偏高(0.286 %)
- 【尿液分析+尿沉渣】 粘液丝偏高(1 /HP)
- 【心电图】 1. 窦性心律 2. 早期复极综合征
- 【甲状腺彩超】 甲状腺右侧叶结节 TI-RADS 2级
- 【全腹彩超】 右肾囊肿
- 【口腔科】 (1) 右下第三磨牙 阻生齿

医生建议

【血小板压积(PCT)偏高】：

(1) 血小板压积是指外周血中血小板的容积占血液容积的百分比。血小板压积偏高，如果在血小板数目正常的情况下，可不做考虑。如果血小板数目明显增高，建议往血液科进一步复查，以明确诊断。

【粘液丝偏高】：

(1) 尿常规中粘液丝是由尿路中细胞分泌出来的，在有尿路感染时分泌会明显增多，且伴有炎症细胞的出现。

(2) 粘液丝偏高，可分为生理性偏高和病理性偏高两种，生理性偏高一般是由于喝水较少导致的尿液浓缩，一般在喝水后就能达到稀释的效果。

(3) 病理性的粘液丝偏高是由于泌尿系炎症或者是前列腺炎导致的，需要注意观察，多喝水，同时有白细胞等炎症细胞增多时，应及时服用抗感染药物治疗。如果仅有粘液丝的增多而没有白细胞等炎症细胞增多时，尿路有炎症的可能性不大。

(4) 建议平时饮食注意清淡，多喝水，少吃油腻和辛辣的食物，要注意个人清洁卫生，勤洗阴部，注意休息。

【早期复极】：

(1) 心电图常见于J点抬高，ST段斜型抬高，T波高耸改变，称为早期复极。是一种良性的先天性心脏传导或电生理异常，其与迷走神经影响有关，并非器质性心脏病征象。多数无任何症状，一般不需要特殊治疗，必要时心内科诊治。

【甲状腺右侧叶结节】：

(1) 甲状腺结节是一种常见的甲状腺疾病，很多甲状腺疾病可表现为结节，如可由甲状腺退行性变、炎症、自身免疫性及新生物等多种病变所致。甲状腺结节在各个年龄段的男女人群中均可见到，但中年女性中较多。

(2) 甲状腺结节分良性和恶性两大类，良性的占绝大多数，恶性者不足1%，判断甲状腺结节的良恶主要依靠病史、体格检查、放射性核素扫描、穿刺细胞学检查。

(3) 建议往外科就诊，进一步检查，明确诊断，结合临床诊治并定期复查。

【右肾囊肿】：

(1) 肾囊肿是肾脏内出现大小不等的与外界不相通的囊性肿块的总称。肾囊肿属于良性肿瘤，在肾囊性疾病中以单纯性肾囊肿最为常见。其发生原因尚可能与先天性肾小球、肾小管结构异常和后天性损伤感染有关。

(2) 单纯性肾囊肿大多数无症状，常在体检彩超时被发现。一般直径大于5cm或者合并感染、破裂、出血时才引起症状，主要表现为腰腹部或背部胀痛，当出现并发症时疼痛加重。

- (3) 肾囊肿直径小于 4cm，无肾盂肾盏明显受压，无感染、恶变、高血压及症状不明显者，只需密切随访观察，定期彩超检查。
- (4) 肾囊肿多数是先天性的，对人体健康没有多大影响，不会癌变，可以工作，可以运动，生活上没什么要特别注意的地方。其发病率可随年龄增长而增高，50 岁以上的人有 50% 可以发现这种囊肿，借助彩超、CT 可确诊。
- (5) 首次发现，建议作 MRI 或 CT 检查，以排除肾内其它占位性病变。
- (6) 过大的囊肿，对肾脏本身或周围的器官有压迫症状的，或有炎症的，往外科治疗。定期复查。

【阻生齿】：

- (1) 牙齿在颌骨内由于位置不当，不能萌出到正常咬合位置，这样的牙齿称为阻生齿。最常见的阻生齿是下颌第三磨牙，其次是上颌第三磨牙和上颌尖牙等。
- (2) 阻生齿和覆盖在其上的牙龈之间，很容易藏污纳垢，滋生细菌，引起口臭、牙齿龋坏等，当身体抵抗力下降时，常常会导致牙冠周围的牙龈发生炎症，严重时脸颊可致肿胀，张口困难，甚至会引起全身发烧，颌下淋巴结肿大。
- (3) 阻生齿常常还会引起邻牙龋坏、松动、牙槽骨吸收等症状，所以能引起这些病变的阻生牙应该拔除。
- (4) 由于阻生齿位置不正，被邻牙阻挡，有些还可能完全被骨组织包埋，因此阻生齿的拔除比拔除其他牙齿要困难，被牙龈覆盖的要切开牙龈，被骨包埋的要把骨去除，被邻牙挡住的要把牙冠劈开，分片拔除。
- (5) 拔阻生齿费时较长，术中术后可能发生的并发症也较多，如：出血、断根、邻牙损伤等。
- (6) 建议如果阻生齿位置不当，引起智齿冠周炎、邻牙的龋坏、松动等病变时，可往口腔科行拔除术。

汇总医生： 丁昊炜

主检日期： 2024-08-28

主检医生：

分科结果

身高、体重、血压

项目名称	检查结果	项目名称	检查结果
身高	171cm	体重	73kg
血压	138/71mmHg		

***小结：**

未见异常

操作员：杨彦霞

检查日期：2024-08-27

检查医生：名燕凌

内科

项目名称	检查结果	项目名称	检查结果
心率	84次/min	心律	齐
心脏杂音	无	心界	正常
肺部	正常	呼吸音	呼吸音清
啰音	未闻及	叩诊	叩诊呈清音
腹部触诊	腹部平软	发育	正常
肝胆	肋下未触及	脾脏	肋下未触及
双肾	无叩击痛	肠鸣音	正常
营养	良好	神经系统	正常
生理反射	生理反射存在	病理反射	病理反射未引出
颅神经	正常	运动功能	正常
深浅感觉	正常	其它	无异常发现
既往史	无		

***小结：**

未见异常

操作员：杨淑兰

检查日期：2024-08-27

检查医生：杨淑兰

外科（女）

项目名称	检查结果	项目名称	检查结果
皮肤	正常	甲状腺	无肿大
浅表淋巴结	无肿大	肛门	正常
泌尿外生殖器	正常	四肢关节	未见异常
腹股沟	未见异常	足背动脉	正常
紫绀	无	色素沉着	无
脱毛	无	脱色	无
浮肿	无	皮下结节	无
头颅	正常	颈部	正常
乳腺	正常	脊柱	正常
直肠	未检	皮肤黄疸	无
四肢	活动正常	其他	无

*小结:

未见异常

操作员：魏利平

检查日期:2024-08-27

检查医生：魏利平

眼科

项目名称	检查结果	项目名称	检查结果
视力(左)	1.0	视力(右)	1.0
辨色力	正常	眼睑	正常
结膜	正常	泪器	正常
角膜	正常	虹膜	正常
瞳孔	正常	晶状体	正常
玻璃体	正常	眼底	未见异常

*小结:

未见异常

操作员：田野青

检查日期:2024-08-27

检查医生：田野青

耳鼻喉科

项目名称	检查结果	项目名称	检查结果
听力(左)	正常	听力(右)	正常
外耳道	正常	鼓膜	正常
鼻窦	正常	鼻中隔	正常
鼻腔	正常	扁桃体	无肿大
嗅觉	正常	咽喉	正常

***小结:**

未见异常

操作员：王存宝 检查日期:2024-08-27 检查医生：王存宝

口腔科

项目名称	检查结果	项目名称	检查结果
唇颊	正常	齿	右下第三磨牙&阻生齿
齿龈	正常	牙周	正常
舌腭	正常	腮腺	正常
颌下腺	正常	颞下颌关节	正常

***小结:**

(1) 右下第三磨牙 阻生齿

操作员：龚富生 检查日期:2024-08-27 检查医生：龚富生

检验报告

尿液分析+尿沉渣

项目名称	检查结果	单位	参考值	提示
白细胞尿	1	个/ul	0--13	
上皮细胞(EC)	0	/HP	0--28	
管型(CAST)	0	个/ul	0--1	
霉菌(尿)	0	/HP	0--0	
结晶	0	/HP	0--10	
透明度(CLA)	清亮			
胆红素(BIL)	-		阴性	
隐血(ERY)	-		阴性	
小圆上皮细胞(SRC)	0	个/ul	0--0	
维生素C	-		阴性	
异常红细胞	0	个/ul	0--3	
红细胞(正常)	0	个/ul	0--6	
鳞状上皮细胞	0	个/ul	0--0	
粘液丝	1	个/ul	0--0	↑
颜色(Colour)	淡黄色			
尿葡萄糖(GLU)	-		阴性	
酮体(KET)	-		阴性	
比重(SG)	1.030		1.003--1.030	
酸碱度(PH)	6.5		4.5--8.0	
尿蛋白质(PRO)	-		阴性	
尿胆原(URO)	-		阴性	
亚硝酸盐(NIT)	-		阴性	
红细胞(尿)(RBC)	0	个/ul	0--6	
尿白细胞(LEU)	-		阴性	

*小结:

粘液丝偏高(1 /HP)

操作员：刘慧芳 检查日期：2024-08-27 检查医生：陈建国

血常规（五分类）

项目名称	检查结果	单位	参考值	提示
白细胞(WBC)	6.07	10 ⁹ /L	3.5--9.5	
淋巴细胞绝对值(LY#)	2.47	10 ⁹ /L	1.1--3.2	
淋巴细胞百分比(LY%)	40.7	%	20--50	
中性粒细胞绝对值(GR#)	3.17	10 ⁹ /L	1.8--6.3	
中性粒细胞百分比(GR%)	52.1	%	40--75	
嗜碱性粒细胞绝对值(BA#)	0.01	10 ⁹ /L	0--0.06	
嗜碱性粒细胞百分比(BA%)	0.2	%	0--1.0	
嗜酸性粒细胞绝对值(EO#)	0.04	10 ⁹ /L	0.02--0.52	
嗜酸性粒细胞百分比(EO%)	0.7	%	0.4--8.0	
血小板(PLT)	291	10 ⁹ /L	125--350	
血小板分布宽度(PDW)	15.9	%	15--17	
平均血小板体积(MPV)	9.8	fl	6.0--14.0	
血小板压积(PCT)	0.286	%	0.11--0.28	↑
红细胞(RBC)	4.47	10 ¹² /L	3.8--5.1	
血红蛋白	138	g/L	115--150	
红细胞压积(HCT)	42.0	%	35--45	
红细胞平均体积(MCV)	94.0	fl	82--100	
平均血红蛋白含量(MCH)	31.0	pg	27--34	
平均血红蛋白浓度(MCHC)	329	g/L	316--354	
单核细胞绝对值(MO#)	0.38	10 ⁹ /L	0.1--0.60	
单核细胞百分比(MO%)	6.3	%	3--10	
红细胞分布宽度标准差	43.2	fl	35--56	

(RDW-SD)				
红细胞分布宽度变异系数 (RDW-CV)	12.3	%	10.6--16.6	
大血小板比率	24.7	%	11--45	
大血小板数目	72	10 ⁹ /L	30--90	
未成熟粒细胞数目	0.00	10 ⁹ /L	0--999	
未成熟粒细胞百分比	0.1	%	0--100	
有核红细胞数目	0.000	10 ⁹ /L	0--9999	
有核红细胞百分比	0.00	/100WBC	0--9999	

***小结:**

血小板压积(PCT)偏高(0.286 %)

操作员：贺琰 检查日期:2024-08-27 检查医生:陈建国

血 HP 检测

项目名称	检查结果	单位	参考值	提示
幽门螺旋杆菌抗体检测	阴性 (-)		阴性 (-)	

***小结:**

未见异常

操作员：贺琰 检查日期:2024-08-27 检查医生:陈建国

肾功三项

项目名称	检查结果	单位	参考值	提示
肌酐(CREA)	61.00	umol/L	41--73	
尿酸(UA)	323.00	umol/L	140--340	
尿素测定 (Urea)	4.50	mmol/L	2.6--7.5	

***小结:**

未见异常

操作员：刘慧芳 检查日期:2024-08-27 检查医生:陈建国

空腹血糖

项目名称	检查结果	单位	参考值	提示
葡萄糖(GLU)	5.23	mmol/L	3.89--6.1	

***小结:**

未见异常

操作员：刘慧芳 检查日期:2024-08-27 检查医生:陈建国

同型半胱氨酸

项目名称	检查结果	单位	参考值	提示
同型半胱氨酸	11.90	umol/L	0--15	

***小结:**

未见异常

操作员：刘慧芳 检查日期:2024-08-27 检查医生:陈建国

血脂四项

项目名称	检查结果	单位	参考值	提示
动脉硬化指数	2.07		1.31--3.19	
总胆固醇(CHOL)	4.35	mmol/L	2.59--5.2	
甘油三脂(TG)	1.19	mmol/L	0.7--1.7	
低密度脂蛋白(LDL)	2.21	mmol/L	0--4.13	
高密度脂蛋白(HDL)	1.07	mmol/L	0.77--1.55	

***小结:**

未见异常

操作员：刘慧芳 检查日期:2024-08-27 检查医生:陈建国

肝功能三项

项目名称	检查结果	单位	参考值	提示
------	------	----	-----	----

γ-谷氨酰转肽酶(GGT)	14.0	U/L	7--45	
丙氨酸氨基转移酶(ALT)	40.00	U/L	7--40	
门冬氨酸氨基转移酶(AST)	18.00	U/L	13--35	
谷草比谷丙	0.45		0.4--2.5	

***小结:**

未见异常

操作员：刘慧芳 检查日期:2024-08-27 检查医生:陈建国

大同瑞慈康复医院 12导联心电图报告

李雅光

女

50岁

体检号:436601

病床号:

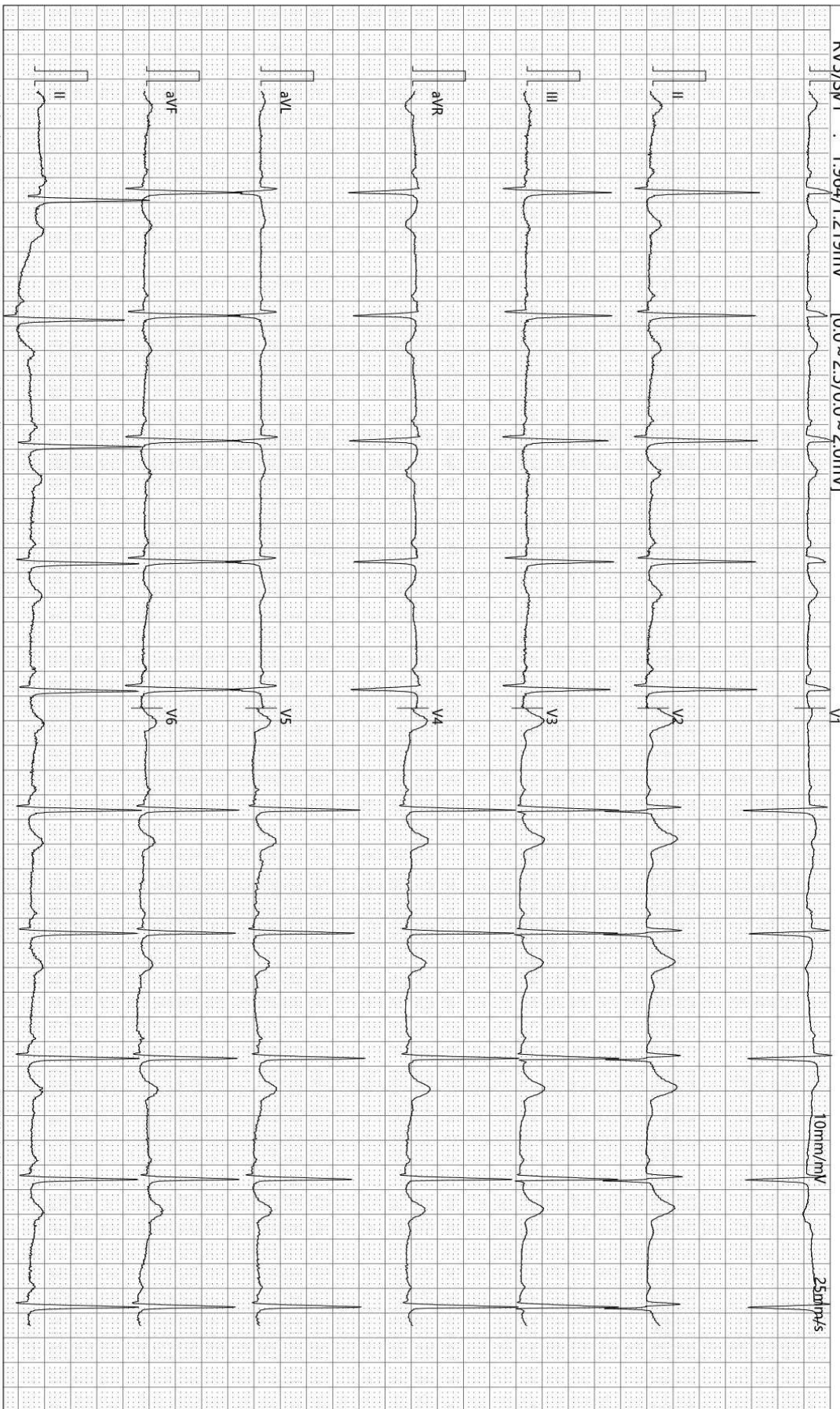
诊断结果:

- 1.窦性心律
- 2.早期复极综合征

诊断医生:

张生 陶文婷

HR : 60bpm [60~100bpm]
 P : 104ms [0~110ms]
 PR : 157ms [120~200ms]
 QRS : 98ms [60~100ms]
 QT/QTc : 398/399ms [320~440/0~460ms]
 P/QRS/T : 48/75/46deg. [0~75/-30~90/0~75deg]
 RV5/SV1 : 1.964/1.219mV [0.0~2.5/0.0~2.0mV]



检查时间:2024-08-27 10:56:34

诊断时间:2024-08-27 11:08:04

SEMIP V1.90

仅供临床参考

Text

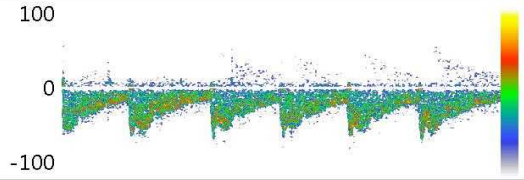


大同瑞慈健康体检

颅内多普勒血流图 (TCD) 检查报告单

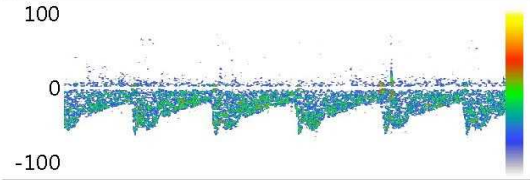
姓名: 李雅光 性别: 女 年龄: 50 岁 检查号: 2307120511
 申请科室: 体检科 申请医师: 李菊蓉 检查类型: 颅内血管 床号:

LVA 61mm(深度) PW 2MHz




Vs:61.7 Vd:26.9 Vm:38.5
 PI:0.90 RI:0.56 S/D:2.29

RVA 52mm(深度) PW 2MHz



Vs:70.0 Vd:27.3 Vm:41.5
 PI:1.03 RI:0.61 S/D:2.56

BA 56mm(深度) PW 2MHz



Vs:69.1 Vd:34.0 Vm:45.7
 PI:0.77 RI:0.51 S/D:2.04

Vs: Vd: Vm:
 PI: RI: S/D:

Vs: Vd: Vm:
 PI: RI: S/D:

Vs: Vd: Vm:
 PI: RI: S/D:

医生意见

结论: 椎-基底动脉脑血管超声未见异常。

李菊蓉

检查日期: 2024-08-27

本报告单仅提供临床参考

大同瑞慈健康体检

骨密度检测报告

患者信息

患者ID: 2307120511

姓名: 李雅光

出生年月日: 1974-3-7

年龄: 50

性别: 女

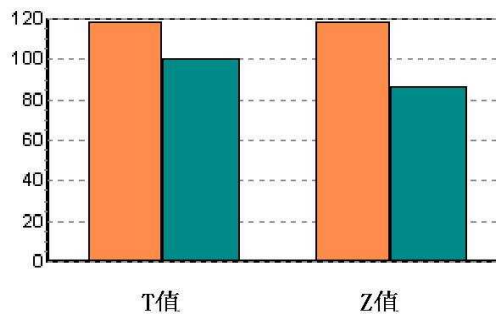
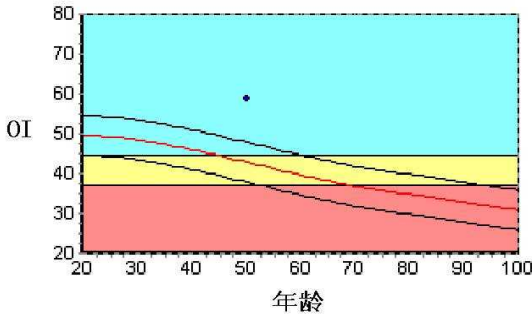
测定部位(右/左): 右

测定结果

测定日期: 2024-8-27

测试编号: 1/1

受测者 平均值



数据库: Asia

OI: 58.8

SOS: 1381.7 m/s, BUA: 41.7

T值: 1.82

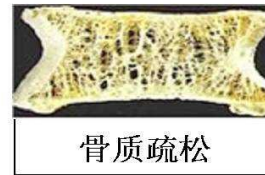
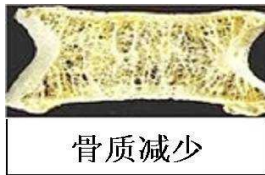
Z值: 3.18

成人比: 118.3 %

同龄比: 137.0 %

OPR: N/A %

结果分析



注解

以上结论仅供参考

科室:

医生签名:

医院地址 大同瑞慈健康体检

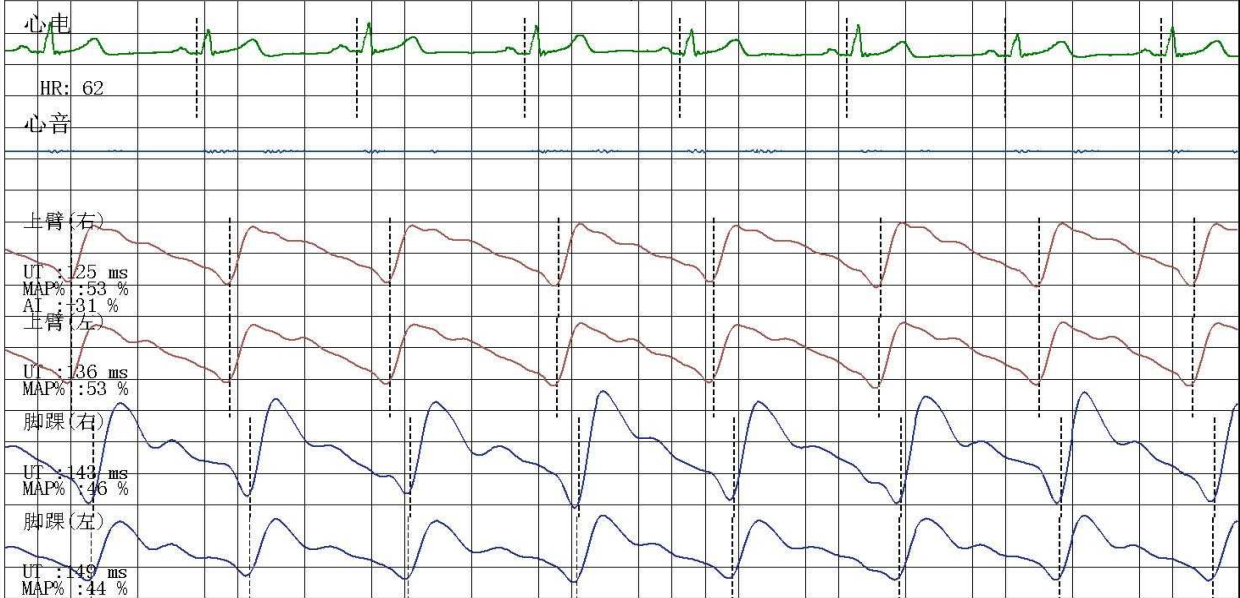地址 大同市平城区魏都大道79号

联系电话 0352-2824444

操作者 名燕凌

大同瑞慈健康体检 动脉阻塞与僵硬度检测报告单

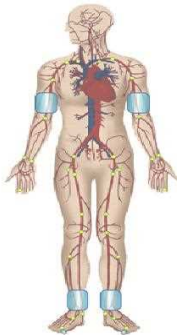
病历号：2307120511 检查号：1530
姓名：李雅光 性别：女 年龄：50岁
身高：171.0 cm 体重：73.0 kg BMI：25.0



四肢动脉血压值(mmHg)

上臂(右)

SBP: 117
MBP: 90
DBP: 74
PP: 43



上臂(左)

SBP: 115
MBP: 90
DBP: 74
PP: 41

上臂(右)

SBP: 117
MBP: 90
DBP: 74
PP: 43

上臂(左)

SBP: 115
MBP: 90
DBP: 74
PP: 41

脚踝(右)

SBP: 134
MBP: 89
DBP: 55
PP: 79

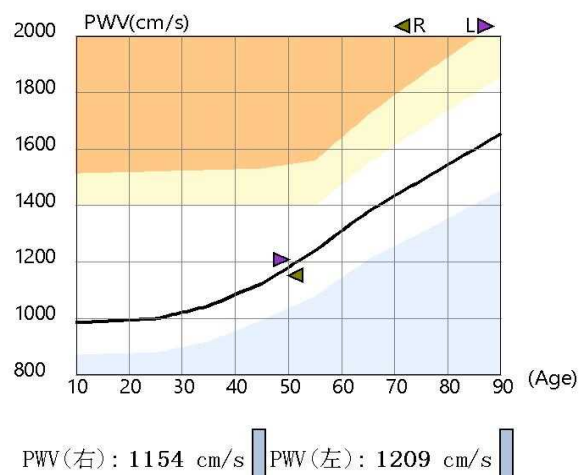
脚踝(左)

SBP: 144
MBP: 103
DBP: 68
PP: 76

动脉阻塞值

ABI(R): 1.15 ABI(L): 1.23
BAI(R): 0.81 BAI(L): 0.80

动脉硬化分析(PWV)图



检查所见

双侧上肢血压正常；双侧上肢血压无明显差异；双侧上肢脉压正常；双侧下肢血压无明显差异；双侧下肢脉压增大；
双侧下肢静态ABI在正常范围；
双侧baPWV正常范围；
四肢动脉脉搏波形未见异常。

诊断所见

外周动脉检测未见异常。

操作者：邢秀彬

医师签名：李桂珍

检查日期：2024-08-27

高血压判断依据《中国高血压防治指南》(第三版)
ABI判断依据《2011版美国心脏协会/美国心脏学会周围动脉疾病指南》
电话：

地址：大同市平城区魏都大道79号

MRI 诊断图文报告

流水号: 2307120511

影像号: MR20240827023

姓名: 李雅光

年龄: 50 岁

性别: 女

检查设备: 西门子 1.5T 磁共振

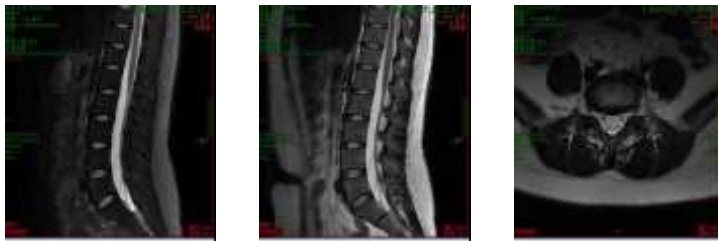体检号: 436601

申请医院: 本院

体检科室: 体检科

检查部位: 腰椎 MRI

经典图像:



影像所见:

腰椎椎体序列正常, 生理曲度存在。各椎体及附件骨结构正常, 椎间盘形态、信号未见异常; 椎管及双侧椎间孔无狭窄。脊髓圆锥位置、形态、信号无异常。

影像诊断:

腰椎 MRI 扫描未见异常

报告医师: 陈江莲

检查日期: 2024-08-27

审核医师: 陈江莲

报告日期: 2024-08-27

双源 CT 诊断图文报告

流水号: 2307120511

影像号: CT20240827108

姓名: 李雅光

年龄: 50 岁

性别: 女

检查设备: 西门子量子双源 CT

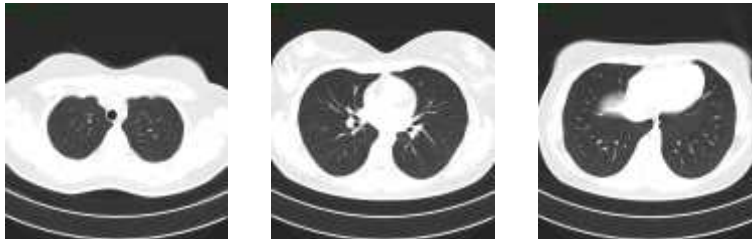体检号: 436601

申请医院: 本院

体检科室: 体检科

检查部位: CT 检查

经典图像:



影像所见:

胸廓对称, 骨性肋骨完整, 胸壁软组织结构良好, 两肺支气管血管纹理走行分布良好, 支气管束结构清晰, 双肺通气良好。肺门结构未见异常。纵隔无偏移, 段以上支气管通畅。心影及大血管形态结构正常, 纵隔内未见肿大淋巴结。胸膜未见异常。

影像诊断:

胸部未见明显异常,

报告医师: 剧艳军

检查日期: 2024-08-27

审核医师: 剧艳军

报告日期: 2024-08-27

超声诊断图文报告

流水号: 2307120511

影像号: 1653208

姓名: 李雅光

年龄: 50 岁

性别: 女

检查设备: Vivid E95

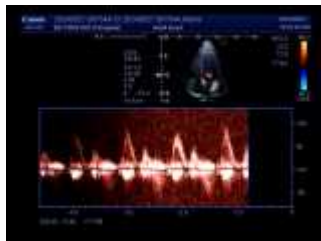
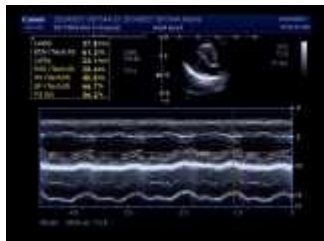
体检号: 436601

申请医院: 本院

体检科室: 体检科

检查部位: 心脏彩超

经典图像:



影像所见:

超声测量 (单位: mm)

升主动脉内径 23 (32±3mm)

左房内径 25 (35mm)

室间隔 9 (8-11mm)

左室内径 39 (47±4mm)

左室后壁 9 (8-11mm)

EF67% (50-80%)

右室内径 25 (36±4mm)

右房内径 28 (36±4mm)

FS36% (28-41%)

主肺动脉内径 20 (23±3mm)

升主动脉内径正常, 心脏各腔室大小正常, 室间隔厚度正常, 左室壁未见明显节段性运动异常, 各瓣膜及启闭功能未见明显异常, 舒张期二尖瓣口血流频谱 E/A>1, 心包腔未见积液。

影像诊断:

心脏结构及功能未见明显异常

报告医师: 侯爱兰

检查日期: 2024-08-27

审核医师: 侯爱兰

报告日期: 2024-08-27

超声诊断图文报告

流水号: 2307120511

影像号: 1653146

姓名: 李雅光

年龄: 50 岁

性别: 女

检查设备: Vivid E95

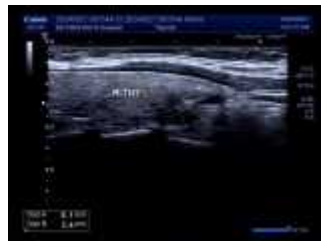
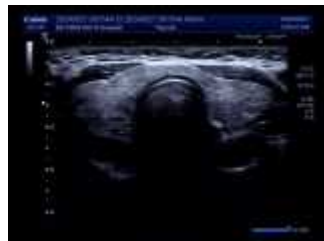体检号: 436601

申请医院: 本院

体检科室: 体检科

检查部位: 甲状腺彩超

经典图像:



影像所见:

甲状腺双侧叶形态正常, 包膜完整, 右侧叶探及多个囊性回声, 较大约 0.5*0.4cm, 边界清, 其内均可见点状强回声斑, 后伴彗尾, 余实质回声均匀, CDFI: 未见异常血流信号。

双侧颈部未见明显肿大淋巴结。

影像诊断:

甲状腺右侧叶结节 TI-RADS 2 级

报告医师: 侯爱兰

检查日期: 2024-08-27

审核医师: 侯爱兰

报告日期: 2024-08-27

超声诊断图文报告

流水号: 2307120511

影像号: 1653186

姓名: 李雅光

年龄: 50 岁

性别: 女

检查设备: Vivid E95

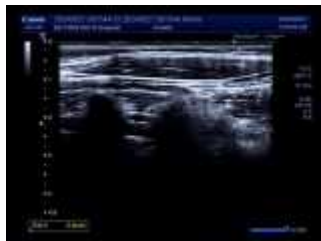
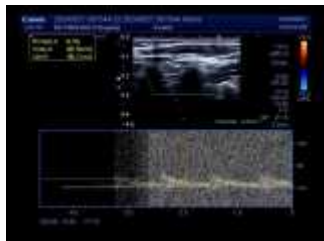
体检号: 436601

申请医院: 本院

体检科室: 体检科

检查部位: 颈部血管彩超

经典图像:



影像所见:

右锁骨下动脉起始处、双侧颈总动脉、颈内、颈外动脉起始段内中膜不增厚, 内壁欠光滑, 管壁未见明确强回声斑。CDFI: 血流充盈好。PW: 频谱形态正常。

双侧椎动脉走行正常, 椎动脉内径正常, 管壁不厚, 管腔内为无回声, CDFI: 血流充盈好。PW: 频谱正常。

影像诊断:

双侧颈动脉、椎动脉未见明显异常

报告医师: 侯爱兰

检查日期: 2024-08-27

审核医师: 侯爱兰

报告日期: 2024-08-27

超声诊断图文报告

流水号: 2307120511

影像号: 1653192

姓名: 李雅光

年龄: 50 岁

性别: 女

检查设备: Vivid E95

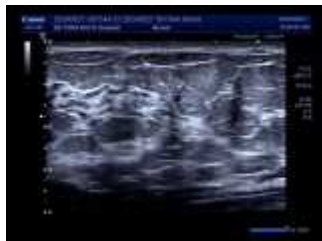
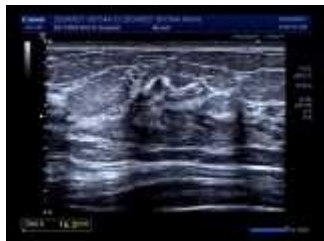体检号: 436601

申请医院: 本院

体检科室: 体检科

检查部位: 乳腺彩超

经典图像:



影像所见:

双侧乳腺腺体层次清晰, 右乳腺体厚 1.6cm, 左乳腺体厚 1.5cm, 乳导管未见扩张, 未见明显占位性病变, CDFI: 未见异常血流信号。

双侧腋下未见明显肿大淋巴结。

影像诊断:

双侧乳腺未见明显异常

报告医师: 侯爱兰

检查日期: 2024-08-27

审核医师: 侯爱兰

报告日期: 2024-08-27

超声诊断图文报告

流水号: 2307120511

影像号: 1653210

姓名: 李雅光

年龄: 50 岁

性别: 女

检查设备: Vivid E95

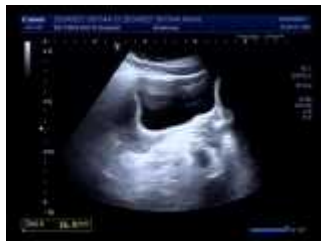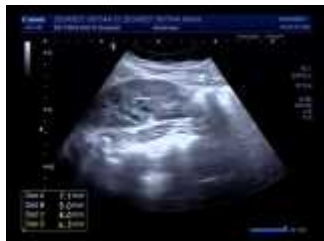体检号: 436601

申请医院: 本院

体检科室: 体检科

检查部位: 全腹彩超

经典图像:



影像所见:

肝脏大小形态正常, 包膜光滑完整, 实质回声均匀, 肝内管道系统走行清晰, 门静脉及肝内胆管不扩张。

胆囊大小形态正常, 壁不厚、光滑, 囊内透声好, 肝外胆管不扩张。

胰腺大小形态正常, 实质回声均匀, 主胰管不扩张。

脾脏大小形态正常, 实质回声均匀, 脾门静脉不宽。

双肾大小形态正常, 皮髓质分界清晰, 集合系统未见分离, 右肾近肾门处探及两囊性回声, 大小分别约 0.7*0.5cm、0.8*0.6cm, 边界清, 双侧输尿管未见扩张。

膀胱充盈佳, 未见明显异常。

前位子宫, 大小正常, 肌壁回声均匀, 内膜线清晰, 厚 0.5cm, 宫颈厚约 2.6cm, 双侧附件区未见异常。

影像诊断:

右肾囊肿

报告医师: 侯爱兰

检查日期: 2024-08-27

审核医师: 侯爱兰

报告日期: 2024-08-27