



2307110611

大同瑞慈健康体检

报 告 册

体检编号	436280	工号	9
姓名	李岳		
性别	女	年龄	32岁
单位	铁路电务段		
部门	电务段计划财务科		
联系电话	18535254723		
体检日期	2023-11-08		

尊敬的 李岳女士 您好！

首先，瑞慈健康体检全体员工欢迎您的光临，并对您的信任表示衷心的感谢！

您于 2023-11-08 （体检编号：436280）完成健康检查，本机构的各科医生已根据您的体检项目及结果，汇总成此份健康体检报告，并经总检医生审核。据此提出对您健康状况的综合分析及建议。

瑞慈健康体检倡导“大健康、大康复”，提出“健康是第一财富（Rich）”的人文理念。希望您仔细阅读并妥善地保管此份健康体检报告，并认真关注报告中的提示与建议，若您对报告内容有任何疑问，可直接与瑞慈健康体检客服部联系，进一步咨询。

健康体检咨询电话：**0352-2824444**

客户服务咨询电话：**0352-2830597**

400-6112995

瑞慈健康体检报告由下列内容组成：

第一部分：主检报告

第二部分：分科分项结果

第三部分：检验报告

第四部分：附表

主检报告

检查综述

- 1、【身高、体重、血压】（1）血压 101/58：本次测量基础血压偏低
- 2、【尿液分析+尿沉渣】鳞状上皮细胞偏高(1 /HP)
- 3、【妇科内诊】（1）宫颈糜烂 宫颈肥大
- 4、【心电图】 1. 窦性心律不齐 2. 心电图右偏
- 5、【全腹彩超】 左侧卵巢囊性结构 建议复查

医生建议

【本次测量基础血压偏低】：

- (1) 由于生理或病理原因造成血压低于 90/60mmHg，就会形成低血压，平时我们讨论的低血压大多为慢性低血压。慢性低血压据统计发病率为 4% 左右，老年人群中可高达 10%。
- (2) 低血压一般可分为三类：一是体质性低血压，一般认为与遗传和体质瘦弱有关，多见于 20—50 岁的妇女和老年人，轻者可无如何症状，重者出现精神疲惫、头晕、头痛，甚至昏厥。夏季气温较高时更明显。
- (3) 二是体位性低血压，体位性低血压是患者从卧位到坐位或直立位时，或长时间站立出现血压突然下降超过 20mmHg，并伴有明显症状，这些症状包括：头昏、头晕、视力模糊、乏力、恶心、认识功能障碍、心悸、颈背部疼痛。
- (4) 体位性低血压与多种疾病有关，如多系统萎缩、糖尿病、帕金森氏病、多发性硬化病、更年期障碍、血液透析、手术后遗症、麻醉、降压药、利尿药、催眠药、抗精神抑郁药等，或其他如久病卧床，体质虚弱的老年人。
- (5) 三是继发性低血压，由某些疾病或药物引起的低血压，如脊髓空洞症、风湿性心脏病、降压药、抗抑郁药和慢性营养不良症、血液透析病人。
- (6) 饮食疗法是治疗本病的有力措施之一，可逐渐提高病患者的身体素质，改善心血管功能，增加心肌收缩力，增加心排血量，提高动脉管壁紧张度，从而逐步使血压上升并稳定正常水平，消除低血压带来的种种不适症状。
- (7) 荤素兼吃，合理搭配膳食，保证摄入全面充足的营养物质，使体质从纤弱逐渐变得健壮。
- (8) 如伴有红细胞计数过低，血红蛋白不足的贫血症，宜适当多吃富含蛋白质、铁、铜、叶酸、维生素 B12、维生素 C 等食物，诸如猪肝、蛋黄、瘦肉、牛奶、鱼虾、贝类、大豆、红糖及新鲜蔬菜、水果。有利于增加心排血量，改善大脑的供血量，提高血压和消除血压偏低引起的不良症状。
- (9) 莲子、桂圆、大枣、桑椹等果品，具有养心益血、健脾补脑之力，可常食用。
- (10) 伴有食少纳差者，宜适当食用能刺激食欲的食物和调味品，如姜、葱、醋、酱、糖、胡椒、辣椒、啤酒、葡萄酒等。
- (11) 加强锻炼，选择适合自己的运动方式。

【鳞状上皮细胞偏高】：

- (1) 在生理情况下，机体正常的新陈代谢都会引起鳞状上皮细胞的脱离，这是一种正常的机体现象。如果长时间出现鳞状上皮细胞偏高的现象时，则有可能是尿路感染、泌尿系统结石等因素导致，应及时往泌尿外科进一步诊断治疗。

【宫颈糜烂】：

- (1) 宫颈糜烂是慢性宫颈炎最常见的一种病理改变。由于宫颈表面的鳞状上皮长期浸于碱性炎症分泌物中而剥脱，被宫颈管内柱状上皮所代替，因柱状上皮薄，可显露皮下血管，宫颈表面呈红色，通称宫颈糜烂。
- (2) 宫颈糜烂根据糜烂面积大小，可将宫颈糜烂分为三度，轻度指糜烂面小于整个宫颈的 1/3；中度指糜烂面占整个宫颈面积的 1/3-2/3；重度指糜烂面超过整个宫颈的 2/3。
- (3) 宫颈糜烂根据类型分为单纯性糜烂，在炎症初期，糜烂面光滑；颗粒状糜烂，因腺体及间质增生，表面凹凸不平，呈颗粒状；乳头状糜烂，增生更显著，呈乳头状。
- (4) 以局部治疗为主，主要有药物局部治疗和物理治疗。
- (5) 请在妇科医生指导下规范治疗，并定期复查。

【宫颈肥大】：

- (1) 宫颈肥大引起的原因一是慢性炎症长期刺激，使宫颈充血、水肿，宫颈腺体和间质发生增生而导致宫颈不同程度的肥大、硬度增加。
- (2) 二是在宫颈腺体的深部可能出现粘液潴留，形成大小不等的囊肿，使宫颈变得肥大。
- (3) 宫颈肥大有时可比正常宫颈增大 2~4 倍，宫颈表面可以是光滑的，也可有糜烂。宫颈质地一般较硬，这是纤维结缔组织增生所致的。
- (4) 如果是单纯性的宫颈肥大，一般不需特殊处理，妇科定期复查即可。

【心电图右偏】：

- (1) 生理情况下可见于瘦长体型者。病理情况下可见于各种原因引起的右室肥厚、右束支、左后分支传导阻滞、肺气肿。
- (2) 无症状者无需特殊治疗，可定期复查心电图。有症状（心悸、心慌、胸闷）者，请往心内科结合临床治疗。定期复查。

【窦性心律不齐】：

- (1) 供内科临床参考，可见于正常人，无重要临床意义。
- (2) 见于正常人，是一种随呼吸节律而变化的正常心律。

【左侧卵巢囊性结构】：

- (1) 建议妇科诊断治疗。

汇总医生： 丁昊炜

主检日期： 2023-11-10

主检医生：

分科结果

身高、体重、血压

项目名称	检查结果	项目名称	检查结果
身高	168cm	体重	62kg
血压	101/58mmHg		

***小结：**

(1) 血压 101/58：本次测量基础血压偏低

操作员：杨彦霞 检查日期：2023-11-08 检查医生：张彬艳

内科

项目名称	检查结果	项目名称	检查结果
心率	66 次/min	心律	齐
心脏杂音	无	心界	正常
肺部	正常	呼吸音	呼吸音清
啰音	未闻及	叩诊	叩诊呈清音
腹部触诊	腹部平软	发育	正常
肝胆	肋下未触及	脾脏	肋下未触及
双肾	无叩击痛	肠鸣音	正常
营养	良好	神经系统	正常
生理反射	生理反射存在	病理反射	病理反射未引出
颅神经	正常	运动功能	正常
深浅感觉	正常	其它	无异常发现
既往史	无		

***小结：**

未见异常

操作员：杨淑兰 检查日期：2023-11-08 检查医生：杨淑兰

眼科

项目名称	检查结果	项目名称	检查结果
视力(左)	镜 1.0	视力(右)	镜 0.8
辨色力	正常	眼睑	正常
结膜	正常	泪器	正常
角膜	正常	虹膜	正常
瞳孔	正常	晶状体	正常
玻璃体	正常	眼底	未见异常

*小结:

未见异常

操作员：田野青 检查日期:2023-11-08 检查医生：田野青

妇科内诊

项目名称	检查结果	项目名称	检查结果
外阴	正常	尿道口	正常
阴道	通畅	子宫	正常
附件	正常	宫颈	中度糜烂&宫颈肥大
后穹窿	正常		

*小结:

(1) 宫颈糜烂 宫颈肥大

操作员：薛荣丽 检查日期:2023-11-08 检查医生：薛荣丽

检验报告

尿液分析+尿沉渣

项目名称	检查结果	单位	参考值	提示
白细胞尿	3	个/ul	0--13	
上皮细胞(EC)	1	/HP	0--28	
管型(CAST)	0	个/ul	0--1	
霉菌(尿)	0	/HP	0--0	
结晶	0	/HP	0--10	
透明度(CLA)	清亮			
胆红素(BIL)	-		阴性	
隐血(ERY)	-		阴性	
小圆上皮细胞(SRC)	0	个/ul	0--0	
维生素C	-		阴性	
异常红细胞	0	个/ul	0--3	
红细胞(正常)	0	个/ul	0--6	
鳞状上皮细胞	1	个/ul	0--0	↑
粘液丝	0	个/ul	0--0	
颜色(Colour)	淡黄色			
尿葡萄糖(GLU)	-		阴性	
酮体(KET)	-		阴性	
比重(SG)	1.015		1.003--1.030	
酸碱度(PH)	6.0		4.5--8.0	
尿蛋白质(PRO)	-		阴性	
尿胆原(URO)	-		阴性	
亚硝酸盐(NIT)	-		阴性	
红细胞(尿)(RBC)	0	个/ul	0--6	
尿白细胞(LEU)	-		阴性	

*小结:

鳞状上皮细胞偏高(1 /HP)

操作员：祁佳佳 检查日期:2023-11-08 检查医生:陈建国

肝功五项（二）

项目名称	检查结果	单位	参考值	提示
总蛋白(T PROT)	78.2	g/L	65--85	
白蛋白(ALB)	44.80	g/L	40--55	
球蛋白(GLB)	33.40	g/L	15--35	
白蛋白/球蛋白(ALB/GLB)	1.34		1.0--2.5	
γ-谷氨酰转肽酶(GGT)	10.0	U/L	7--45	
总胆红素(TBIL)	12.90	umol/L	0--21	
丙氨酸氨基转移酶(ALT)	22.00	U/L	7--40	

***小结:**

未见异常

操作员：王文静 检查日期:2023-11-08 检查医生:陈建国

心肌酶谱

项目名称	检查结果	单位	参考值	提示
乳酸脱氢酶(LDH)	168.00	U/L	120--250	
肌酸激酶(CK)	139.00	U/L	40--200	
肌酸激酶同工酶(CK-Mb(M))	15	U/L	0--25	
高敏肌钙蛋白 (Tnl)	2.53	pg/ml	0--46.47	

***小结:**

未见异常

操作员：王文静 检查日期:2023-11-08 检查医生:陈建国

髓过氧化物酶（MPO）

项目名称	检查结果	单位	参考值	提示
髓过氧化物酶 (MPO)	36.9	ng/ml	0--127	

***小结:**

未见异常

操作员：王文静 检查日期:2023-11-08 检查医生:陈建国

血常规（五分类）

项目名称	检查结果	单位	参考值	提示
白细胞(WBC)	4.84	10 ⁹ /L	3.5--9.5	
淋巴细胞绝对值(LY#)	1.91	10 ⁹ /L	1.1--3.2	
淋巴细胞百分比(LY%)	39.7	%	20--50	
中性粒细胞绝对值(GR#)	2.60	10 ⁹ /L	1.8--6.3	
中性粒细胞百分比(GR%)	53.7	%	40--75	
嗜碱性粒细胞绝对值(BA#)	0.02	10 ⁹ /L	0--0.06	
嗜碱性粒细胞百分比(BA%)	0.3	%	0--1.0	
嗜酸性粒细胞绝对值(EO#)	0.07	10 ⁹ /L	0.02--0.52	
嗜酸性粒细胞百分比(EO%)	1.4	%	0.4--8.0	
血小板(PLT)	255	10 ⁹ /L	125--350	
血小板分布宽度(PDW)	16.2	%	15--17	
平均血小板体积(MPV)	10.0	fl	6.0--14.0	
血小板压积(PCT)	0.255	%	0.11--0.28	
红细胞(RBC)	4.12	10 ¹² /L	3.8--5.1	
血红蛋白	116	g/L	115--150	
红细胞压积(HCT)	35.4	%	35--45	
红细胞平均体积(MCV)	85.9	fl	82--100	
平均血红蛋白含量(MCH)	28.2	pg	27--34	
平均血红蛋白浓度(MCHC)	328	g/L	316--354	

单核细胞绝对值(MO#)	0.24	10 ⁹ /L	0.1--0.60	
单核细胞百分比(MO%)	4.9	%	3--10	
红细胞分布宽度标准差(RDW-SD)	44.9	fl	35--56	
红细胞分布宽度变异系数(RDW-CV)	13.6	%	10.6--16.6	
大血小板比率	24.3	%	11--45	
大血小板数目	62	10 ⁹ /L	30--90	
未成熟粒细胞数目	0.02	10 ⁹ /L	0--999	
未成熟粒细胞百分比	0.4	%	0--100	
有核红细胞数目	0.000	10 ⁹ /L	0--9999	
有核红细胞百分比	0.00	/100WBC	0--9999	

***小结:**

未见异常

操作员：贺琰 检查日期:2023-11-08 检查医生:陈建国

肾功三项

项目名称	检查结果	单位	参考值	提示
肌酐(CREA)	63.00	umol/L	41--73	
尿酸(UA)	226.00	umol/L	140--340	
尿素测定(Urea)	3.70	mmol/L	2.6--7.5	

***小结:**

未见异常

操作员：王文静 检查日期:2023-11-08 检查医生:陈建国

空腹血糖

项目名称	检查结果	单位	参考值	提示
葡萄糖(GLU)	4.60	mmol/L	3.89--6.1	

***小结:**

未见异常

操作员：王文静 检查日期：2023-11-08 检查医生：陈建国

同型半胱氨酸

项目名称	检查结果	单位	参考值	提示
同型半胱氨酸	12.86	umol/L	0--15	

***小结：**

未见异常

操作员：王文静 检查日期：2023-11-08 检查医生：陈建国

血脂四项

项目名称	检查结果	单位	参考值	提示
动脉硬化指数	2.00		1.31--3.19	
总胆固醇(CHOL)	4.61	mmol/L	2.59--5.2	
甘油三脂(TG)	0.73	mmol/L	0.7--1.7	
低密度脂蛋白(LDL)	2.90	mmol/L	0--4.13	
高密度脂蛋白(HDL)	1.45	mmol/L	0.77--1.55	

***小结：**

未见异常

操作员：王文静 检查日期：2023-11-08 检查医生：陈建国

肿瘤标志物 2 项

项目名称	检查结果	单位	参考值	提示
癌胚抗原(CEA)	0.45	ng/ml	0--5	
甲胎蛋白(AFP)	3.2	ng/ml	0--7	

***小结：**

未见异常

操作员：王文静 检查日期：2023-11-08 检查医生：陈建国

人乳头瘤病毒检查 (HPV)

项目名称	检查结果	单位	参考值	提示
人乳头瘤病毒 (HPV)	HPV 低危型：阴性 HPV 高危型：阴性			

***小结：**

HPV 低危型：阴性

HPV 高危型：阴性

操作员：康建忠 检查日期:2023-11-09 检查医生：

大同现代医学检验实验室

液基薄层细胞学图文报告

ID: 2023091238

病理号: 087429

姓名: 李岳

性别: 女

年龄: 32岁

送检科室: 体检科

电话号码: 18535254723

床号:

病历号:

体检号: 2307110611

送检医院: 大同瑞慈康复体检 送检日期: 2023-11-08

末次月经:

送检医生:

采样日期:

报告日期: 2023-11-08

标本满意度: 满意

细胞量: >40%

红细胞:

经期样本:

颈管细胞:

化生细胞:

鳞状细胞:

宫颈柱状细胞:

未见上皮内病变/恶性细胞:

正常范围内:

良性反应性改变:

- 炎症:
 - 轻度:
 - 中度:
 - 重度:
- 放疗:
- 妊娠:
- 萎缩性:
- 宫内避孕器:
- 其他:

病原体: 滴虫感染: 念珠菌感染: 细菌感染:

提示 HPV 感染: 疱疹病毒感染:

鳞状上皮细胞分析:

非典型鳞状细胞:

- 倾向上皮内瘤变:
- 倾向良性反应性改变:
- 不能明确意义(ASC-US):
- 不排除高度病变(ASC-H):

上皮内低度病变: 鳞癌:

上皮内高度病变:

- CIN2:
- CIN3:

腺上皮细胞分析:

非典型腺细胞:

- 宫内膜:
- 来源不明:

非典型腺细胞(宫颈管):

- 倾向原位腺癌:
- 不能明确意义:
- 倾向良性反应性改变:

腺癌:

- 宫颈管:
- 宫内膜:
- 其它:

炎细胞:

- 轻度:
- 中度:
- 重度:

可疑腺癌:

诊断意见: 未见上皮内病变或恶性细胞 (NILM)。

建议:

报告医师: 张荣生

地址: 大同市魏都大道 79 号, 本报告医师签字后有效
咨询: 0352-2830587 4006-122-995

妇科细胞学是筛查项目, 出于技术原因, 可能会有假阴性结果, 本检测仅对来样负责, 如果对结果有疑义, 请在收到报告 7 天内与我们联系。

瑞慈健康体检

人乳头瘤病毒（HPV）基因分型检测报告

姓名：李岳 科室：妇科 病历号：
性别：女 房/床号： 标本编号： 133277
年龄：32 送检医生： 接收日期： 2023年11月08日
电话： 门诊/住院号 标本条码号： 2311083000493
临床诊断：

标本类型：宫颈脱落细胞 标本状态：可用
检测方法：反向点杂交法
检测内容：低危型：HPV6、11、42、43、81、83
高危型：HPV16、18、31、33、35、39、45、51、52、53、56、58、59、66、68、73、82

检测结果：低危型：阴性
高危型：阴性

6	11	16	18	31	33	35	39	编号
42	43	45	51	52	53	56	58	133277
59	66	68	73	81	82	83	IC ●	HPV

结果分析及提示：

- HPV感染是宫颈癌的主要病因，大部分HPV感染会自行消退，与年龄及个人免疫能力有关。
- HPV基因分型检测是宫颈病变及宫颈癌筛查的重要手段。
- 低危型HPV感染能引起良性病变，如生殖器湿疣。
- 高危型HPV持续感染导致宫颈高级别病变的风险显著增加。

检测日期：2023年11月09日 检测者：李佳敏 审核者：康建忠

备注：本报告仅对所检测样本负责，结果分析和提示仅供临床参考。

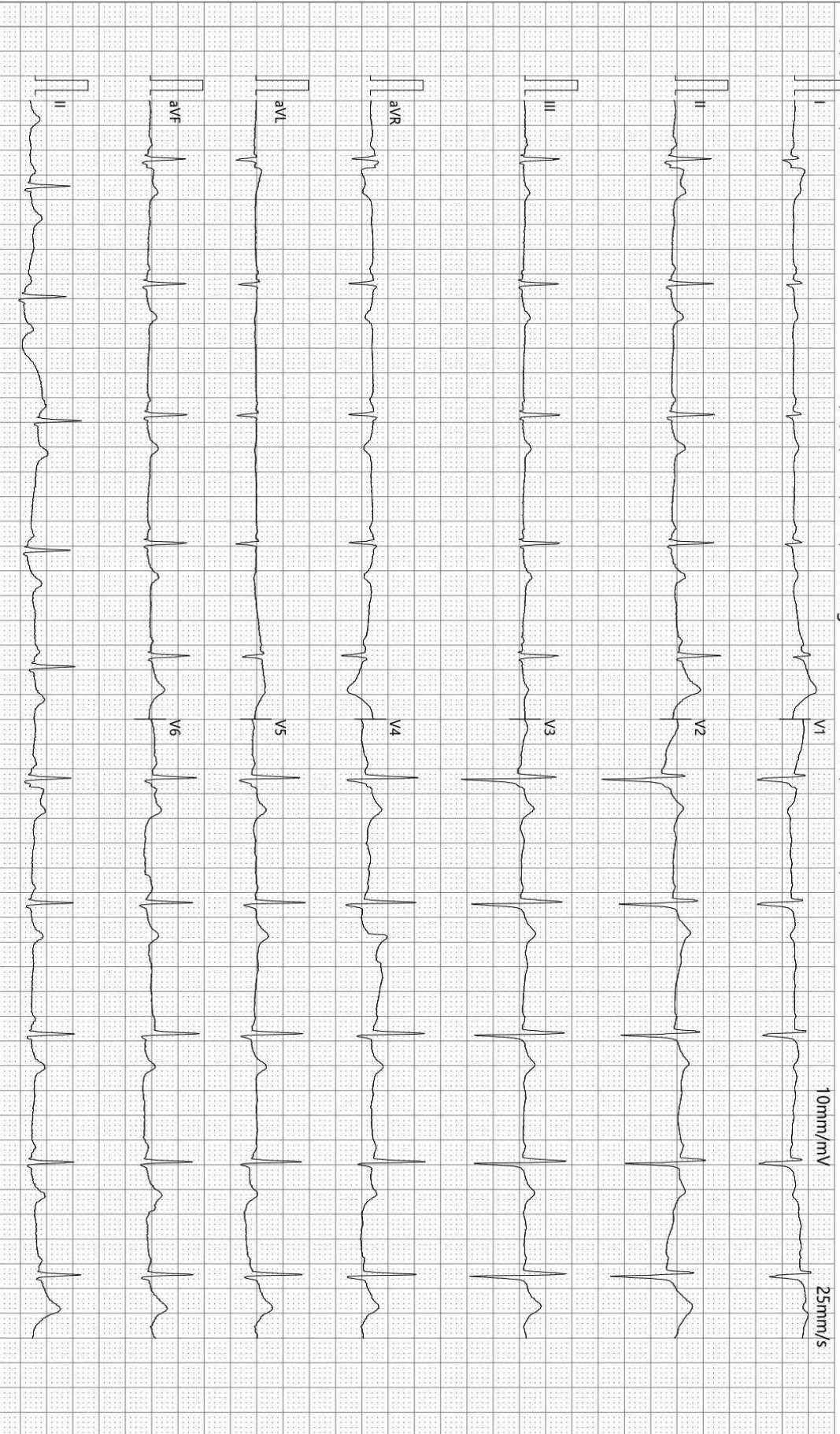
大同瑞慈康复医院 12导联心电图报告

李岳 女 32岁 ID:2307110611 申请科室:瑞慈体检科 体检号:436280 病床号:

HR: 61bpm
QT/QTc:390/393ms
P: 118 ↑ms
P/QRS/T: 65/91 ↑/76 ↑deg.PR: 160ms
RV5/SV1: 0.914/0.720mV

QRS: 88ms

10mm/mV
25mm/s



诊断结果:

- 1.窦性心律不齐
- 2.心电图右偏

-35Hz AC50

检查:2023-11-08 09:12:34

打印:2023-11-08 09:19:05

报告需医生确认:

张云生

SEMIP V1.90

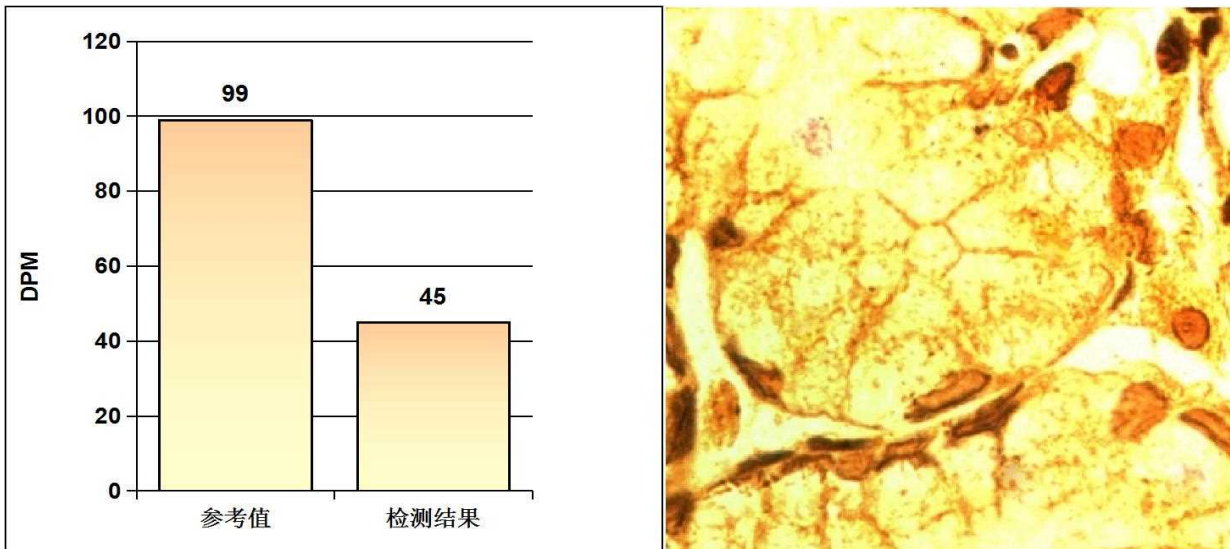
仅供临床参考

大同瑞慈康复医院

¹⁴C呼气试验检验报告

姓名	李岳	年龄	32	性别	女
住院号	0	日期	2023/11/8 10:47:49	电话	0
送检医生	曹居杰	样品编号	7726	编号	2307110611

¹⁴C呼气试验



阳性参考值 (Disintegrations Per Minute(DPM)):

DPM值:	dpm > 2499	阳性++++
	1499 < dpm ≤ 2499	阳性+++
	499 < dpm ≤ 1499	阳性++
	149 < dpm ≤ 499	阳性+
	dpm ≤ 99	阴性
	99 < dpm ≤ 149	不确定

检测结果: **dpm= 45** **阴性**

医生建议: 注意保持健康及规律饮食

温馨提示: 您本次检测的结果为阴性

检测医生: 曹居杰

超声诊断图文报告

流水号: 2307110611

影像号: 1444326

姓名: 李岳

年龄: 32 岁

性别: 女

检查设备: Vivid E95

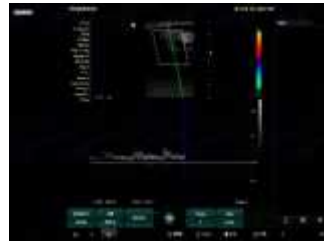
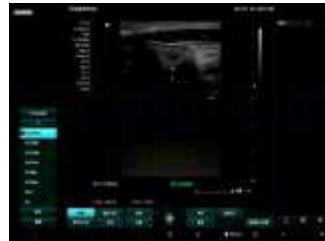体检号: 436280

申请医院: 本院

体检科室: 体检科

检查部位: 颈部血管彩超

经典图像:



影像所见:

右锁骨下动脉起始处、双侧颈总动脉、颈内、颈外动脉起始段内中膜不增厚, 内壁欠光滑, 管壁未见明确强回声斑。CDFI: 血流充盈好。PW: 频谱形态正常。

双侧椎动脉走行正常, 椎动脉内径正常, 管壁不厚, 管腔内为无回声, CDFI: 血流充盈好。PW: 频谱正常。

影像诊断:

双侧颈动脉、椎动脉未见明显异常

报告医师: 侯爱兰

检查日期: 2023-11-08

审核医师: 侯爱兰

报告日期: 2023-11-08

超声诊断图文报告

流水号: 2307110611

影像号: 1444329

姓名: 李岳

年龄: 32 岁

性别: 女

检查设备: Vivid E95

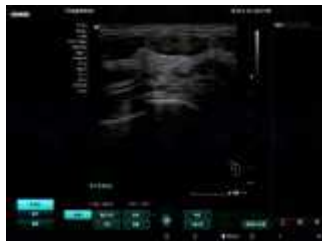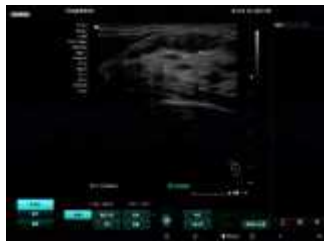体检号: 436280

申请医院: 本院

体检科室: 体检科

检查部位: 乳腺彩超

经典图像:



影像所见:

双侧乳腺腺体层次清晰, 右乳腺体厚 1.0cm, 左乳腺体厚 0.6cm, 乳导管未见扩张, 未见明显占位性病变, CDFI: 未见异常血流信号。

双侧腋下未见明显肿大淋巴结。

影像诊断:

双侧乳腺未见明显异常

报告医师: 侯爱兰

检查日期: 2023-11-08

审核医师: 侯爱兰

报告日期: 2023-11-08

超声诊断图文报告

流水号: 2307110611

影像号: 1444331

姓名: 李岳

年龄: 32 岁

性别: 女

检查设备: Vivid E95

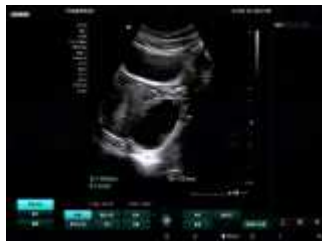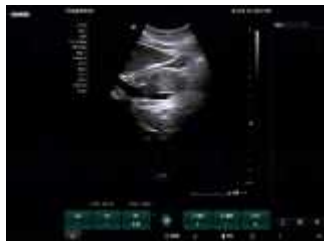体检号: 436280

申请医院: 本院

体检科室: 体检科

检查部位: 全腹彩超

经典图像:



影像所见:

肝脏大小形态正常, 包膜光滑完整, 实质回声均匀, 肝内管道系统走行清晰, 门静脉及肝内胆管不扩张。

胆囊大小形态正常, 壁不厚、光滑, 囊内透声好, 肝外胆管不扩张。

胰腺大小形态正常, 实质回声均匀, 主胰管不扩张。

脾脏大小形态正常, 实质回声均匀, 脾门静脉不宽。

双肾大小形态正常, 皮髓质分界清晰, 集合系统未见分离, 双侧输尿管未见扩张。

膀胱充盈佳, 未见明显异常。

后位子宫, 大小正常, 肌壁回声均匀, 内膜线清晰, 厚 0.7cm, 宫颈厚约 3.1cm。

左侧卵巢探及大小约 5.5*3.6cm 囊性结构, 形态规则, 边界清, 右侧附件区未见异常。

影像诊断:

左侧卵巢囊性结构 建议复查

报告医师: 侯爱兰

检查日期: 2023-11-08

审核医师: 侯爱兰

报告日期: 2023-11-08



大同市医学影像研究中心

注: 本报告仅供临床医生参考!

地址: 大同市魏都大道 79 号。若有疑问, 请致电: 0352---2830580