



2307110608

大同瑞慈健康体检

报 告 册

体检编号	436024	工号	6
姓名	张欣盈		
性别	女	年龄	44岁
单位	铁路电务段		
部门	电务段计划财务科		
联系电话	13910253301		
体检日期	2023-11-04		

尊敬的张欣盈女士您好！

首先，瑞慈健康体检全体员工欢迎您的光临，并对您的信任表示衷心的感谢！

您于 2023-11-04 （体检编号：436024）完成健康检查，本机构的各科医生已根据您的体检项目及结果，汇总成此份健康体检报告，并经总检医生审核。据此提出对您健康状况的综合分析及建议。

瑞慈健康体检倡导“大健康、大康复”，提出“健康是第一财富（Rich）”的人文理念。希望您仔细阅读并妥善地保管此份健康体检报告，并认真关注报告中的提示与建议，若您对报告内容有任何疑问，可直接与瑞慈健康体检客服部联系，进一步咨询。

健康体检咨询电话：**0352-2824444**

客户服务咨询电话：**0352-2830597**

400-6112995

瑞慈健康体检报告由下列内容组成：

第一部分：主检报告

第二部分：分科分项结果

第三部分：检验报告

第四部分：附表

主检报告

检查综述

- 1、【全腹彩超】 1. 肝囊肿 2. 右肾结石 3. 宫内节育器位置正常
2、【动脉硬化检测】 1. 双上肢动脉阻塞，肢体远端动脉血液灌注欠充足 2. 外周动脉僵硬度增高

医生建议

【右肾结石】：

- (1) 肾结石是泌尿外科的常见病、多发病，为上尿路结石，男性多于女性。其影响因素较多，如年龄、性别、职业、饮食结构、水分摄入、代谢和遗传等。临床表现是与活动有关的血尿和疼痛，其程度与结石部位、大小、活动与否及有无并发症等因素有关。
- (2) 平时多饮水，尤其是睡前要多饮水，以增加尿量，降低尿中矿物质的浓度。每日至少 2500-3000ML，夏天增至 4000-5000ML，保持每天尿量至少 2000ML。避免饮高硬度水，可饮用磁化水。注意观察每次排出之尿液，检查有无结石排出。
- (3) 调节饮食，限制含钙和草酸类物质高的食物，如高动物蛋白、高糖、高脂肪；多食含纤维素高的食物；动物内脏含嘌呤类物质较多，尿酸结石患者应当避免。尽量不服用或少服用与结石有关的药物，如维 C、阿司匹林、磺胺类药物等。
- (4) 适当运动对尿路结石患者有好处，长时间不活动，可增加尿中晶体成分的沉淀机会而形成结石。运动可根据自己的兴趣而定，如跳越运动、爬楼梯、跳绳、体操以及用手掌达腰背部等，均有利于结石上下移动，甚至排出。
- (5) 必要时往泌尿外科进一步诊治，定期彩超复查。重视自身健康，提高自测能力并定期进行健康体检，动态观察其变化。

【肝囊肿】：

- (1) 肝囊肿，通俗说就是肝脏中的水泡。绝大多数的肝囊肿都是先天性的，即因先天发育的某些异常导致了肝囊肿形成。
- (2) 肝囊肿病因大多数系肝内小胆管发育障碍所致，单发性肝囊肿的发生是由于异位胆管造成。肝囊肿生长缓慢，所以可能长期或终生无症状，其临床表现也随囊肿位置、大小、数目以及有无压迫邻近器官和有无并发症而异。
- (3) 肝囊肿是一种较常见的肝脏良性疾病，一般没有什么症状，也不会影响肝功。5CM 以下的肝囊肿一般不需要特殊治疗。当囊肿长大到一定程度，可能会压迫胃肠道而引起症状，如上腹不适饱胀；也有因囊肿继发细菌感染而有腹痛、发热的。
- (4) 肝囊肿首次发现，建议作 MRI 或 CT 检查，除外肝内其它占位性病变。
- (5) 过大的肝囊肿，对肝脏本身或周围的器官有压迫症状的，或有炎症的，往外科治疗。
- (6) 已确诊为肝囊肿，动态观察，定期 B 超检查进行对照，监测囊肿大小。
- (7) 解除顾虑和紧张情绪，保持良好心态，切忌大怒。
- (8) 多食新鲜蔬菜和水果，保持大便通畅，防止便秘；保证营养，宜食清淡富含蛋白质的食物为主；限制饮酒。
- (9) 不宜剧烈运动，防止过度用力，以免增加腹腔压力。
- (10) 如有症状请及时就诊。

【双上肢动脉阻塞，肢体远端动脉血液灌注欠充足】：

- (1) 动脉硬化是全身性粥样硬化在肢体局部表现，是全身性动脉内膜及其中膜呈退行性、增生性改变，使血管壁变硬缩小，失去弹性，从而继发血栓形成致使远端血流量进行性减少或中断。

(2)要均衡饮食，要防止其他疾病引起的动脉粥样硬化，如糖尿病、肥胖、高血压。少吃含油脂和胆固醇多的食品，减少盐的摄入，多吃富含高密度脂蛋白的鱼类、海鲜。戒烟限酒，控制体重，保持良好的心态。通过适量的运动，可以明显改善动脉粥样硬化。必要时内科咨询及诊治。

【外周动脉僵硬度增高】：

(1)动脉硬化是全身性粥样硬化在肢体局部表现，是全身性动脉内膜及其中膜呈退行性、增生性改变，使血管壁变硬缩小，失去弹性，从而继发血栓形成致使远端血流量进行性减少或中断。

(2)要均衡饮食，要防止其他疾病引起的动脉粥样硬化，如糖尿病、肥胖、高血压。少吃含油脂和胆固醇多的食品，减少盐的摄入，多吃富含高密度脂蛋白的鱼类、海鲜。戒烟限酒，控制体重，保持良好的心态。通过适量的运动，可以明显改善动脉粥样硬化。必要时内科咨询及诊治。

汇总医生： 樊兴国

主检日期： 2023-11-06

主检医生：

分科结果

内科

项目名称	检查结果	项目名称	检查结果
心率	68 次/min	心律	齐
心脏杂音	无	心界	正常
肺部	正常	呼吸音	呼吸音清
啰音	未闻及	叩诊	叩诊呈清音
腹部触诊	腹部平软	发育	正常
肝胆	肋下未触及	脾脏	肋下未触及
双肾	无叩击痛	肠鸣音	正常
营养	良好	神经系统	正常
生理反射	生理反射存在	病理反射	病理反射未引出
颅神经	正常	运动功能	正常
深浅感觉	正常	既往史	无
其它	无异常发现		

***小结：**

未见异常

操作员：杨淑兰

检查日期：2023-11-04

检查医生：杨淑兰

眼科

项目名称	检查结果	项目名称	检查结果
视力(左)	1.0	视力(右)	1.0
辨色力	正常	眼睑	正常
泪器	正常	结膜	正常
角膜	正常	虹膜	正常
瞳孔	正常	晶状体	正常
玻璃体	正常	眼底	未见异常

***小结：**

未见异常

操作员：田野青 检查日期:2023-11-04 检查医生：田野青

检验报告

肝功五项（二）

项目名称	检查结果	单位	参考值	提示
总蛋白(T PROT)	66.0	g/L	65--85	
白蛋白(ALB)	42.70	g/L	40--55	
球蛋白(GLB)	23.30	g/L	15--35	
白蛋白/球蛋白(ALB/GLB)	1.83		1.0--2.5	
γ-谷氨酰转肽酶(GGT)	10.0	U/L	7--45	
总胆红素(TBIL)	16.30	umol/L	0--21	
丙氨酸氨基转移酶(ALT)	15.00	U/L	7--40	

*小结:

未见异常

操作员：王文静 检查日期:2023-11-04

检查医生:陈建国

心肌酶谱

项目名称	检查结果	单位	参考值	提示
乳酸脱氢酶(LDH)	146.00	U/L	120--250	
肌酸激酶(CK)	63.00	U/L	40--200	
肌酸激酶同工酶(CK-Mb(M))	5	U/L	0--25	
高敏肌钙蛋白 (Tnl)	3.00	pg/ml	0--46.47	

*小结:

未见异常

操作员：王文静 检查日期:2023-11-04

检查医生:陈建国

髓过氧化物酶（MPO）

项目名称	检查结果	单位	参考值	提示
髓过氧化物酶（MPO）	11.2	ng/ml	0--127	

*小结:

未见异常

操作员：王文静 检查日期:2023-11-04 检查医生:陈建国

血常规（五分类）

项目名称	检查结果	单位	参考值	提示
白细胞(WBC)	4.26	10 ⁹ /L	3.5--9.5	
淋巴细胞绝对值(LY#)	1.39	10 ⁹ /L	1.1--3.2	
淋巴细胞百分比(LY%)	32.7	%	20--50	
中性粒细胞绝对值(GR#)	2.47	10 ⁹ /L	1.8--6.3	
中性粒细胞百分比(GR%)	58.0	%	40--75	
嗜碱性粒细胞绝对值(BA#)	0.01	10 ⁹ /L	0--0.06	
嗜碱性粒细胞百分比(BA%)	0.3	%	0--1.0	
嗜酸性粒细胞绝对值(EO#)	0.11	10 ⁹ /L	0.02--0.52	
嗜酸性粒细胞百分比(EO%)	2.5	%	0.4--8.0	
血小板(PLT)	215	10 ⁹ /L	125--350	
血小板分布宽度(PDW)	15.5	%	15--17	
平均血小板体积(MPV)	9.5	fl	6.0--14.0	
血小板压积(PCT)	0.205	%	0.11--0.28	
红细胞(RBC)	3.93	10 ¹² /L	3.8--5.1	
血红蛋白	118	g/L	115--150	
红细胞压积(HCT)	35.1	%	35--45	
红细胞平均体积(MCV)	89.4	fl	82--100	
平均血红蛋白含量(MCH)	29.9	pg	27--34	
平均血红蛋白浓度(MCHC)	335	g/L	316--354	
单核细胞绝对值(MO#)	0.28	10 ⁹ /L	0.1--0.60	
单核细胞百分比(MO%)	6.5	%	3--10	

红细胞分布宽度标准差 (RDW-SD)	41.7	fl	35--56	
红细胞分布宽度变异系数 (RDW-CV)	12.2	%	10.6--16.6	
大血小板比率	21.7	%	11--45	
大血小板数目	47	10 ⁹ /L	30--90	
未成熟粒细胞数目	0.01	10 ⁹ /L	0--999	
未成熟粒细胞百分比	0.2	%	0--100	
有核红细胞数目	0.000	10 ⁹ /L	0--9999	
有核红细胞百分比	0.00	/100WBC	0--9999	

***小结:**

未见异常

操作员：贺琰 检查日期:2023-11-04 检查医生:陈建国

肾功三项

项目名称	检查结果	单位	参考值	提示
肌酐(CREA)	48.00	umol/L	41--73	
尿酸(UA)	181.00	umol/L	140--340	
尿素测定 (Urea)	5.10	mmol/L	2.6--7.5	

***小结:**

未见异常

操作员：王文静 检查日期:2023-11-04 检查医生:陈建国

空腹血糖

项目名称	检查结果	单位	参考值	提示
葡萄糖(GLU)	4.23	mmol/L	3.89--6.1	

***小结:**

未见异常

操作员：王文静 检查日期:2023-11-04 检查医生:陈建国

同型半胱氨酸

项目名称	检查结果	单位	参考值	提示
同型半胱氨酸	2.63	umol/L	0--15	

***小结：**

未见异常

操作员：王文静

检查日期：2023-11-04

检查医生：陈建国

血脂四项

项目名称	检查结果	单位	参考值	提示
动脉硬化指数	1.51		1.31--3.19	
总胆固醇(CHOL)	4.40	mmol/L	2.59--5.2	
甘油三脂(TG)	0.71	mmol/L	0.7--1.7	
低密度脂蛋白(LDL)	2.14	mmol/L	0--4.13	
高密度脂蛋白(HDL)	1.42	mmol/L	0.77--1.55	

***小结：**

未见异常

操作员：王文静

检查日期：2023-11-04

检查医生：陈建国

肿瘤标志物 2 项

项目名称	检查结果	单位	参考值	提示
癌胚抗原(CEA)	1.18	ng/ml	0--5	
甲胎蛋白(AFP)	2.0	ng/ml	0--7	

***小结：**

未见异常

操作员：王文静

检查日期：2023-11-04

检查医生：陈建国

大同瑞慈康复医院 12导联心电图报告

张欣盈 女 44岁 体检号:436024

病床号:

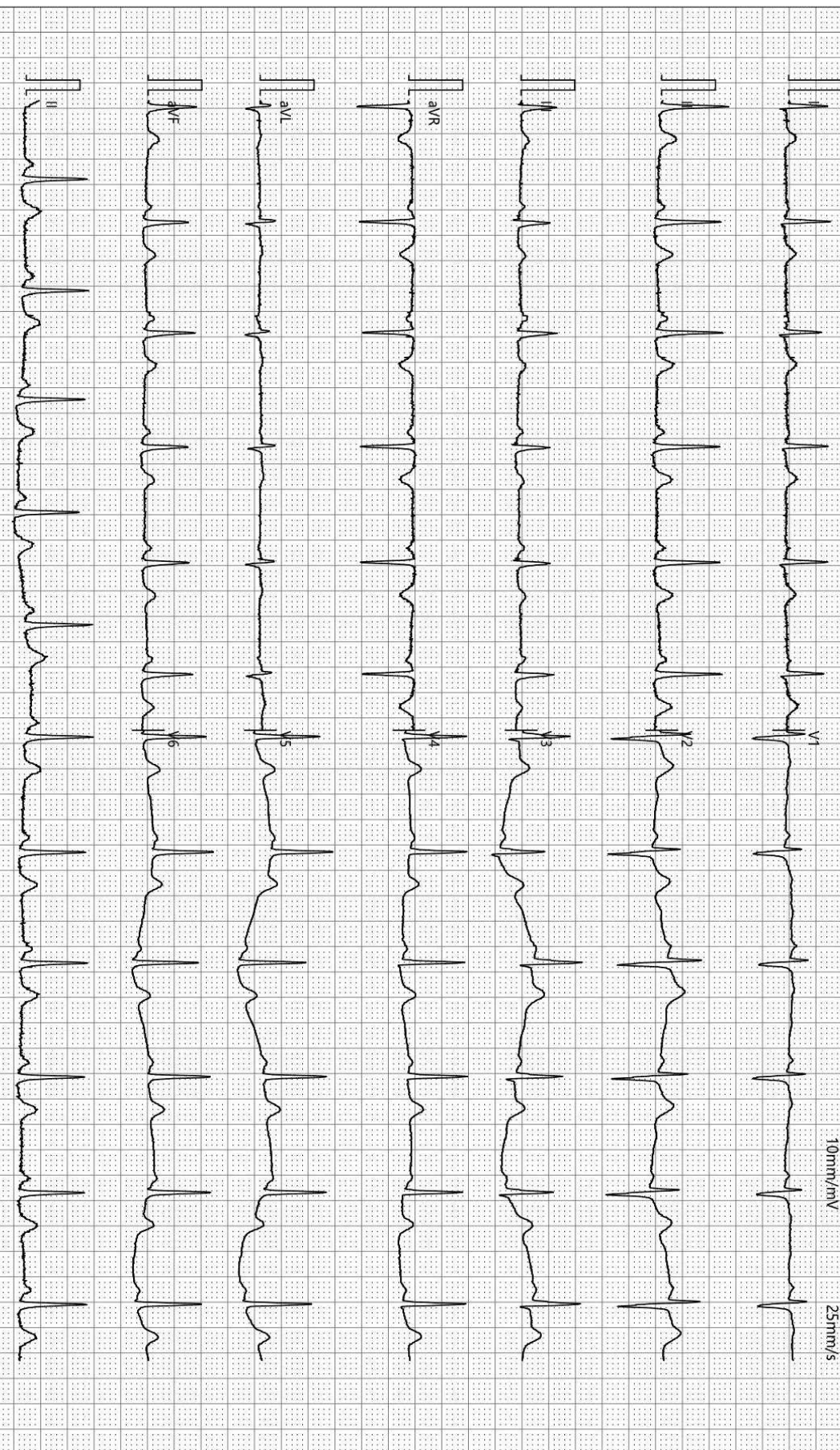
诊断结果:

- 1.窦性心律
- 2.正常心电图

诊断医生:

张生 陶志娟

HR	: 67bpm	[60 ~ 100bpm]
P	: 103ms	[0 ~ 110ms]
PR	: 141ms	[120 ~ 200ms]
QRS	: 82ms	[60 ~ 100ms]
QT/QTc	: 380/402ms	[320 ~ 440/0 ~ 460ms]
P/QRS/T	: 66/57/55deg.	[0 ~ 75/-30 ~ 90/0 ~ 75deg]
RV5/SV1	: 1.154/0.589mV	[0.0 ~ 2.5/0.0 ~ 2.0mV]



检查时间:2023-11-04 10:17:40

诊断时间:2023-11-04 10:29:01

SEMIP V1.90

仅供临床参考

DR 诊断图文报告

流水号: 2307110608

影像号: DX20231104019

姓名: 张欣盈

年龄: 44 岁

性别: 女

检查设备: 西门子数字 X 线摄影

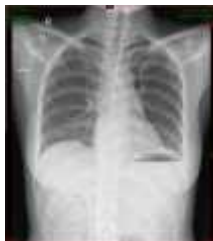体检号: 436024

申请医院: 本院

体检科室: 体检科

检查部位: 胸部正位片

经典图像:



影像所见:

胸廓对称。气管居中, 纵隔无移位。双肺野清晰。肺门影未见增大。心脏大小、形态正常。双膈面光滑, 肋膈角锐利。

影像诊断:

胸部平片未见异常。

报告医师: 李贵

检查日期: 2023-11-04

审核医师: 李贵

报告日期: 2023-11-04

双源 CT 诊断图文报告

流水号: 2307110608

影像号: CT20231104058

姓名: 张欣盈

年龄: 44 岁

性别: 女

检查设备: 西门子量子双源 CT

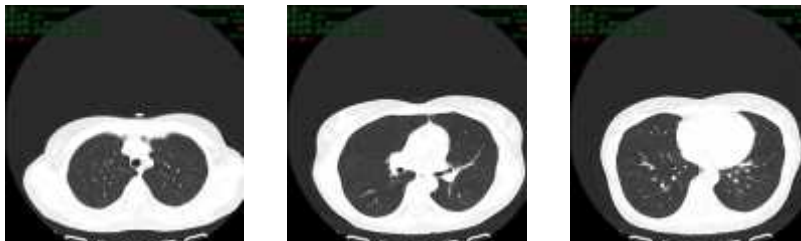体检号: 436024

申请医院: 本院

体检科室: 体检科

检查部位: CT 检查

经典图像:



影像所见:

胸廓对称, 骨性肋骨完整, 胸壁软组织结构良好, 两肺支气管血管纹理走行分布良好, 支气管束结构清晰, 双肺通气良好。肺门结构未见异常。纵隔无偏移, 段以上支气管通畅。心影及大血管形态结构正常, 纵隔内未见肿大淋巴结。胸膜未见异常。

影像诊断:

胸部未见明显异常

报告医师: 剧艳军

检查日期: 2023-11-05

审核医师: 剧艳军

报告日期: 2023-11-05

超声诊断图文报告

流水号: 2307110608

影像号: 1440309

姓名: 张欣盈

年龄: 44 岁

性别: 女

检查设备: Vivid E95

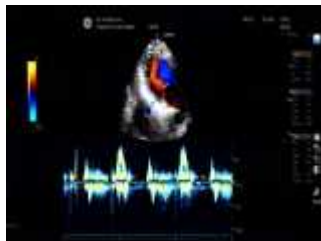
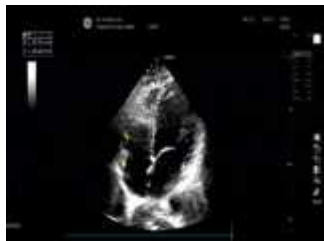体检号: 436024

申请医院: 本院

体检科室: 体检科

检查部位: 心脏彩超

经典图像:



影像所见:

超声测量 (单位: mm)

升主动脉内径 25 (32±3mm)

左房内径 27 (35mm)

室间隔 8 (8-11mm)

左室内径 45 (47±4mm)

左室后壁 8 (8-11mm)

EF66% (50-80%)

右室内径 28 (36±4mm)

右房内径 29 (36±4mm)

FS36% (28-41%)

主肺动脉内径 19 (23±3mm)

升主动脉内径正常, 心脏各腔室大小正常, 室间隔厚度正常, 左室壁未见明显节段性运动异常, 各瓣膜及启闭功能未见明显异常, 舒张期二尖瓣口血流频谱 E/A>1, 心包腔未见积液。

影像诊断:

心脏结构及功能未见明显异常

报告医师: 李菊蓉

检查日期: 2023-11-04

审核医师: 李菊蓉

报告日期: 2023-11-04



大同市医学影像研究中心

注: 本报告仅供临床医生参考!

地址: 大同市魏都大道 79 号。若有疑问, 请致电: 0352-2830580

超声诊断图文报告

流水号: 2307110608

影像号: 1440288

姓名: 张欣盈

年龄: 44 岁

性别: 女

检查设备: Vivid E95

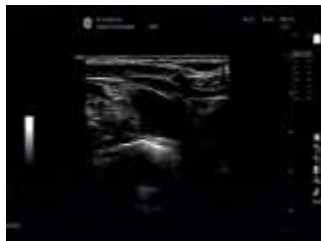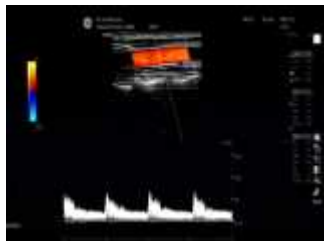
体检号: 436024

申请医院: 本院

体检科室: 体检科

检查部位: 颈部血管彩超

经典图像:



影像所见:

右锁骨下动脉起始处、双侧颈总动脉、颈内、颈外动脉起始段内中膜不增厚，内壁欠光滑，管壁未见明确强回声斑。CDFI: 血流充盈好。PW: 频谱形态正常。

双侧椎动脉走行正常，椎动脉内径正常，管壁不厚，管腔内为无回声，CDFI: 血流充盈好。PW: 频谱正常。

影像诊断:

双侧颈动脉、椎动脉未见明显异常

报告医师: 李菊蓉

检查日期: 2023-11-04

审核医师: 李菊蓉

报告日期: 2023-11-04

超声诊断图文报告

流水号: 2307110608

影像号: 1440312

姓名: 张欣盈

年龄: 44 岁

性别: 女

检查设备: Vivid E95

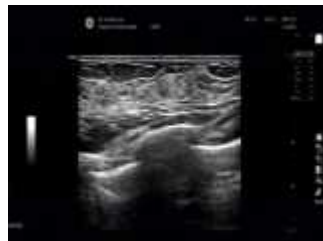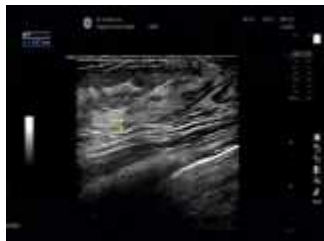体检号: 436024

申请医院: 本院

体检科室: 体检科

检查部位: 乳腺彩超

经典图像:



影像所见:

双侧乳腺腺体层次清晰, 右乳腺体厚 1.0cm, 左乳腺体厚 0.9cm, 乳导管未见扩张, 未见明显占位性病变, CDFI: 未见异常血流信号。

双侧腋下未见明显肿大淋巴结。

影像诊断:

双侧乳腺未见明显异常

报告医师: 李菊蓉

检查日期: 2023-11-04

审核医师: 李菊蓉

报告日期: 2023-11-04

超声诊断图文报告

流水号: 2307110608

影像号: 1440314

姓名: 张欣盈

年龄: 44 岁

性别: 女

检查设备: Vivid E95

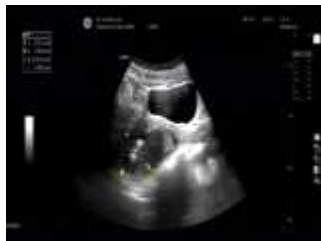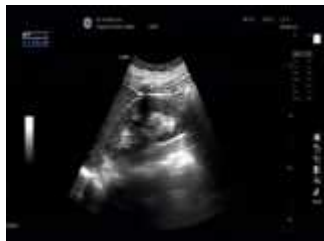体检号: 436024

申请医院: 本院

体检科室: 体检科

检查部位: 全腹彩超

经典图像:



影像所见:

肝脏大小形态正常, 包膜光滑完整, 肝左叶探及囊性回声, 大小约 1.2*0.9cm, 边界清, 余实质回声均匀, 肝内管道系统走行清晰, 门静脉及肝内胆管不扩张。

胆囊大小形态正常, 壁不厚、光滑, 囊内透声好, 肝外胆管不扩张。

胰腺大小形态正常, 实质回声均匀, 主胰管不扩张。

脾脏大小形态正常, 实质回声均匀, 脾门静脉不宽。

双肾大小形态正常, 皮髓质分界清晰, 右肾偏下极探及强回声斑, 直径约 0.5cm, 双肾集合系统未见分离, 双侧输尿管未见扩张。

膀胱充盈佳, 未见明显异常。

后位子宫, 大小约 5.2*4.9*3.9cm, 肌壁回声均匀, 内膜线清晰, 厚 0.9cm, 宫内探及节育器回声, 位置正常, 宫颈厚约 2.6cm, 双侧附件区未见异常。

影像诊断:

1. 肝囊肿
2. 右肾结石
3. 宫内节育器位置正常

报告医师: 李菊蓉

检查日期: 2023-11-04

审核医师: 李菊蓉

报告日期: 2023-11-04