



2307100618

大同瑞慈健康体检

报 告 册

体检编号	435747	工号	114
姓名	张利		
性别	男	年龄	56岁
单位	大同日报社		
部门	大同日报社		
联系电话	13935260159		
体检日期	2023-11-08		

尊敬的张利先生您好！

首先，瑞慈健康体检全体员工欢迎您的光临，并对您的信任表示衷心的感谢！

您于 2023-11-08 （体检编号：435747）完成健康检查，本机构的各科医生已根据您的体检项目及结果，汇总成此份健康体检报告，并经总检医生审核。据此提出对您健康状况的综合分析及建议。

瑞慈健康体检倡导“大健康、大康复”，提出“健康是第一财富（Rich）”的人文理念。希望您仔细阅读并妥善地保管此份健康体检报告，并认真关注报告中的提示与建议，若您对报告内容有任何疑问，可直接与瑞慈健康体检客服部联系，进一步咨询。

健康体检咨询电话：**0352-2824444**

客户服务咨询电话：**0352-2830597**

400-6112995

瑞慈健康体检报告由下列内容组成：

第一部分：主检报告

第二部分：分科分项结果

第三部分：检验报告

第四部分：附表

主检报告

检查综述

- 【身高、体重、血压】 (1) 体重指数 26.87：超重
- 【尿液分析+尿沉渣】 粘液丝偏高(5 /HP)
- 【全腹彩超】 1. 轻度脂肪肝

医生建议

【超重】：

- (1) 体重指数是判断体重超标或偏低的主要指标。体重是反映和衡量一个人健康状况的重要标志之一，过胖和过瘦都不利于健康，身高体重不协调也不会给人以美感。体重的变化，还会直接反映身体长期的热量平衡状态。
- (2) 当需要比较及分析一个人的体重对于不同身高的人所带来的健康影响时，体重指数是一个中立而可靠的指标。其主要适用于需要体重测试、体型肥胖和全身检查的人群。
- (3) 体重指数（BMI）是世界卫生组织推荐的国际统一使用的肥胖分型标准，也是目前国际上常用的衡量人体胖瘦程度以及是否健康的一个标准，其计算方式为： $BMI = \text{体重（千克）} / \text{身高（米} \times \text{米）}$ 。成人的标准值是 BMI18.5-23.9 之间。低于 18.5 为体重指数偏低；高于 23.9 则为体重指数偏高。
- (4) 一般表现为体重超重或肥胖，超重及肥胖会出现一系列代谢性疾病，如高血压、高血糖、高血脂、高尿酸血症等，所以体重指数偏高者一定要注意控制体重。
- (5) 合理控制饮食，食品多样化，食物纤维可适量增加，饮食规律，避免暴饮暴食，低盐、低脂饮食为主，减少高热量食物的摄入。
- (6) 加强体育锻炼，每天最少保持 30 分钟的中等强度运动。鼓励每天至少快步走 6000 步比较健康。肥胖患者不适合较剧烈的运动，会加重膝关节的负担，可以选择游泳、划船等对膝关节负荷较小的运动。
- (7) 定期检查血糖、血脂、肝功、肝脏 B 超等，积极治疗基础性疾病。
- (8) 减少热量摄取及增加热量消耗。强调以健康行为、饮食、运动为主的综合治疗。

【粘液丝偏高】：

- (1) 尿常规中粘液丝是由尿路中细胞分泌出来的，在有尿路感染时分泌会明显增多，且伴有炎症细胞的出现。
- (2) 粘液丝偏高，可分为生理性偏高和病理性偏高两种，生理性偏高一般是由于喝水较少导致的尿液浓缩，一般在喝水后就能达到稀释的效果。
- (3) 病理性的粘液丝偏高是由于泌尿系炎症或者是前列腺炎导致的，需要注意观察，多喝水，同时有白细胞等炎症细胞增多时，应及时服用抗感染药物治疗。如果仅有粘液丝的增多而没有白细胞等炎症细胞增多时，尿路有炎症的可能性不大。
- (4) 建议平时饮食注意清淡，多喝水，少吃油腻和辛辣的食物，要注意个人清洁卫生，勤洗阴部，注意休息。

【轻度脂肪肝】：

- (1) 脂肪肝是指肝脏被脂肪浸润，为一种多病因引起的获得性疾病。
- (2) 脂肪肝是以肝细胞脂肪变性和脂肪蓄积为病理特征，最常见易患因素有超重或肥胖、进食油腻食物、高脂血症（尤其甘油三酯升高）、营养失调（营养过量或不足）、饮酒、高脂血症、少运动、糖耐量异常、减肥造成体重急剧下降、营养不良、中毒和药物等。
- (3) 当肝内脂类（主要为甘油三酯）含量超过肝重的 5% 时为脂肪肝。脂肪肝是一个常见的临床现象，不是一个独立性的疾病。

(4) 值得注意的是，过多的脂肪在肝组织、肝细胞内浸润，引起肝细胞肿大，严重可致肝硬化。脂肪肝是可逆性的，合理饮食、运动及治疗后可恢复。

(5) 合理控制饮食，控制总摄入量，低盐、低脂和低糖类饮食，少吃动物内脏，多吃蔬菜水果；

(6) 控制危险因素，如控制体重、改善胰岛素抵抗、调整血脂紊乱，戒酒、戒烟，坚持长期有氧运动，加强体育锻炼；

(7) 定期复查腹部彩超、血脂、肝功能。

汇总医生： 丁昊炜

主检日期： 2023-11-09

主检医生：

分科结果

身高、体重、血压

项目名称	检查结果	项目名称	检查结果
身高	183cm	体重	90kg
血压	137/79mmHg		

***小结：**

(1) 体重指数 26.87：超重

操作员：杨彦霞 检查日期：2023-11-08 检查医生：张彬艳

内科

项目名称	检查结果	项目名称	检查结果
心率	79 次/min	心律	齐
心脏杂音	无	心界	正常
肺部	正常	呼吸音	呼吸音清
啰音	未闻及	叩诊	叩诊呈清音
腹部触诊	腹部平软	发育	正常
肝胆	肋下未触及	脾脏	肋下未触及
双肾	无叩击痛	肠鸣音	正常
营养	良好	神经系统	正常
生理反射	生理反射存在	病理反射	病理反射未引出
颅神经	正常	运动功能	正常
深浅感觉	正常	其它	无异常发现
既往史	无		

***小结：**

未见异常

操作员：杨淑兰 检查日期：2023-11-08 检查医生：杨淑兰

外科（男）

项目名称	检查结果	项目名称	检查结果
皮肤	正常	甲状腺	无肿大
脊椎	无畸形	浅表淋巴结	无肿大
肛门	拒检	前列腺	未检
泌尿外生殖器	正常	四肢关节	未见异常
腹股沟	未见异常	足背动脉	正常
紫绀	无	色素沉着	无
脱毛	无	脱色	无
浮肿	无	皮下结节	无
头颅	正常	颈部	正常
乳腺	正常	脊柱	正常
直肠	未检	皮肤黄疸	无
四肢	活动正常	其他	无

*小结:

未见异常

操作员：谷岱清

检查日期:2023-11-09

检查医生: 谷岱清

检验报告

尿液分析+尿沉渣

项目名称	检查结果	单位	参考值	提示
白细胞尿	1	个/ul	0--13	
上皮细胞(EC)	0	/HP	0--28	
管型(CAST)	0	个/ul	0--1	
霉菌(尿)	0	/HP	0--0	
结晶	0	/HP	0--10	
透明度(CLA)	清亮			
胆红素(BIL)	-		阴性	
隐血(ERY)	-		阴性	
小圆上皮细胞(SRC)	0	个/ul	0--0	
维生素C	-		阴性	
异常红细胞	0	个/ul	0--3	
红细胞(正常)	0	个/ul	0--6	
鳞状上皮细胞	0	个/ul	0--0	
粘液丝	5	个/ul	0--0	↑
颜色(Colour)	淡黄色			
尿葡萄糖(GLU)	-		阴性	
酮体(KET)	-		阴性	
比重(SG)	1.020		1.003--1.030	
酸碱度(PH)	6.5		4.5--8.0	
尿蛋白质(PRO)	-		阴性	
尿胆原(URO)	-		阴性	
亚硝酸盐(NIT)	-		阴性	
红细胞(尿)(RBC)	0	个/ul	0--6	
尿白细胞(LEU)	-		阴性	

*小结:

粘液丝偏高(5 /HP)

操作员：祁佳佳 检查日期:2023-11-08 检查医生:陈建国

血常规（五分类）

项目名称	检查结果	单位	参考值	提示
白细胞(WBC)	4.48	10 ⁹ /L	3.5--9.5	
淋巴细胞绝对值(LY#)	1.57	10 ⁹ /L	1.1--3.2	
淋巴细胞百分比(LY%)	35.1	%	20--50	
中性粒细胞绝对值(GR#)	2.48	10 ⁹ /L	1.8--6.3	
中性粒细胞百分比(GR%)	55.3	%	40--75	
嗜碱性粒细胞绝对值(BA#)	0.02	10 ⁹ /L	0--0.06	
嗜碱性粒细胞百分比(BA%)	0.4	%	0--1.0	
嗜酸性粒细胞绝对值(EO#)	0.13	10 ⁹ /L	0.02--0.52	
嗜酸性粒细胞百分比(EO%)	3.0	%	0.4--8.0	
血小板(PLT)	181	10 ⁹ /L	125--350	
血小板分布宽度(PDW)	16.1	%	15--17	
平均血小板体积(MPV)	10.7	fl	6.0--14.0	
血小板压积(PCT)	0.194	%	0.11--0.28	
红细胞(RBC)	4.99	10 ¹² /L	4.3--5.8	
血红蛋白	156	g/L	130--175	
红细胞压积(HCT)	46.2	%	40--50	
红细胞平均体积(MCV)	92.6	fl	82--100	
平均血红蛋白含量(MCH)	31.2	pg	27--34	
平均血红蛋白浓度(MCHC)	337	g/L	316--354	
单核细胞绝对值(MO#)	0.28	10 ⁹ /L	0.1--0.60	
单核细胞百分比(MO%)	6.2	%	3--10	
红细胞分布宽度标准差	45.2	fl	35--56	

(RDW-SD)				
红细胞分布宽度变异系数 (RDW-CV)	12.9	%	10.6--16.6	
大血小板比率	30.0	%	11--45	
大血小板数目	54	10 ⁹ /L	30--90	
未成熟粒细胞数目	0.03	10 ⁹ /L	0--999	
未成熟粒细胞百分比	0.6	%	0--100	
有核红细胞数目	0.000	10 ⁹ /L	0--9999	
有核红细胞百分比	0.00	/100WBC	0--9999	

***小结:**

未见异常

操作员：贺琰 检查日期:2023-11-08 检查医生:陈建国

尿酸

项目名称	检查结果	单位	参考值	提示
尿酸(UA)	399.00	umol/L	200--420	

***小结:**

未见异常

操作员：王文静 检查日期:2023-11-08 检查医生:陈建国

空腹血糖

项目名称	检查结果	单位	参考值	提示
葡萄糖(GLU)	5.96	mmol/L	3.89--6.1	

***小结:**

未见异常

操作员：王文静 检查日期:2023-11-08 检查医生:陈建国

血脂四项

项目名称	检查结果	单位	参考值	提示
动脉硬化指数	2.89		1.31--3.19	
总胆固醇(CHOL)	4.50	mmol/L	2.59--5.2	
甘油三脂(TG)	1.43	mmol/L	0.7--1.7	
低密度脂蛋白(LDL)	2.86	mmol/L	0--4.13	
高密度脂蛋白(HDL)	0.99	mmol/L	0.77--1.55	

***小结：**

未见异常

操作员：王文静 检查日期:2023-11-08 检查医生:陈建国

肝功能两项

项目名称	检查结果	单位	参考值	提示
丙氨酸氨基转移酶(ALT)	32.00	U/L	9--50	
门冬氨酸氨基转移酶(AST)	22.00	U/L	15--40	

***小结：**

未见异常

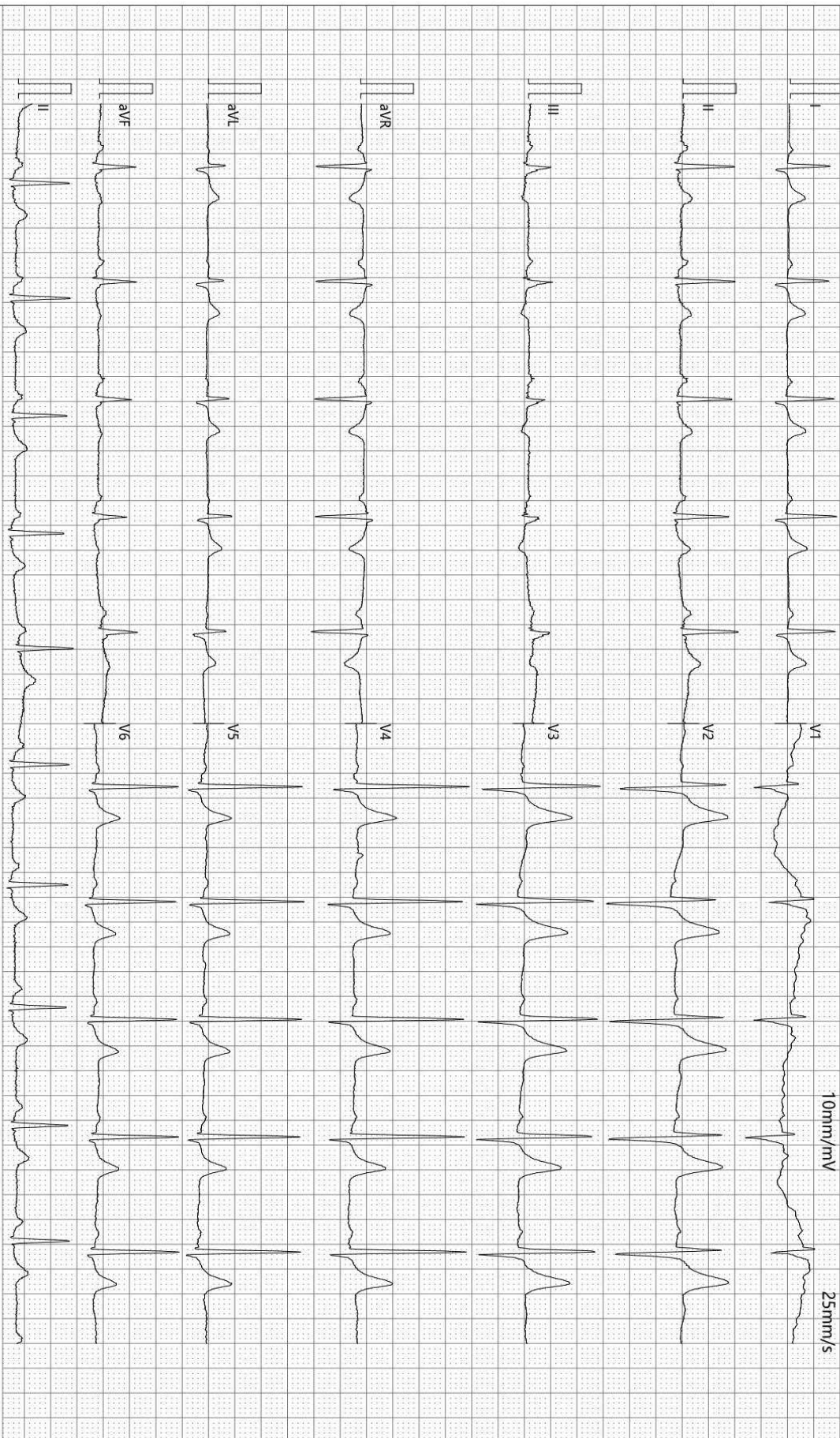
操作员：王文静 检查日期:2023-11-08 检查医生:陈建国

大同瑞慈康复医院 12导联心电图报告

张利 男 56岁 ID:2307100618 申请科室:瑞慈体检科 体检号:435747 病床号:

HR: 63bpm
QT/QTc:388/398ms
P: 112 ↑ms
P/QRS/T :58/49/12deg.PR: 172ms
RV5/SV1 :1.895/0.662mV

QRS: 103 ↑ms



诊断结果:
1.窦性心律
2.正常心电图

-100Hz AC50

检查:2023-11-08 09:13:45

打印:2023-11-08 09:27:25

报告需医生确认:

SE-1515 V1.40

SEMIP V1.90

仅供临床参考

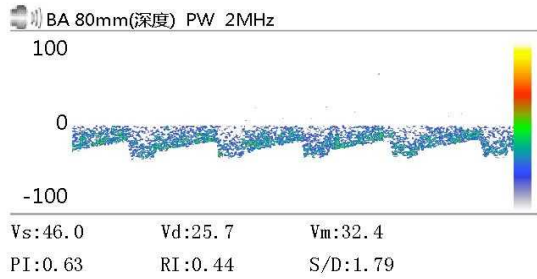
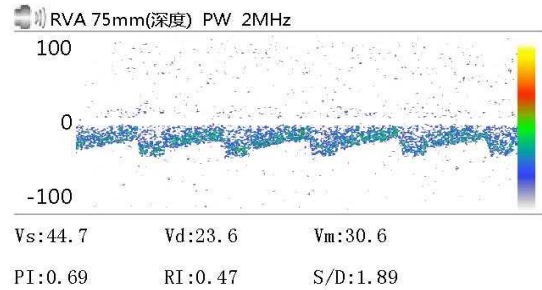
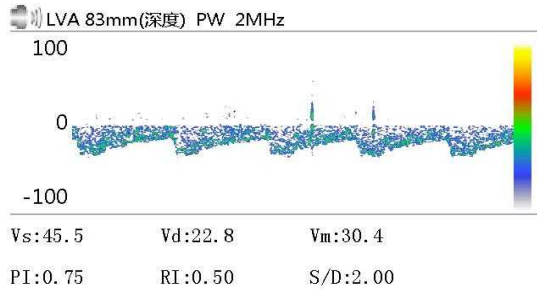
Text



大同瑞慈健康体检

颅内多普勒血流图 (TCD) 检查报告单

姓名: 张利 性别: 男 年龄: 56 岁 检查号: 2307100618
 申请科室: 体检科 申请医师: 李菊蓉 检查类型: 颅内血管 床号:



Vs: Vd: Vm:
 PI: RI: S/D:

Vs: Vd: Vm:
 PI: RI: S/D:

Vs: Vd: Vm:
 PI: RI: S/D:

医生意见

结论: 椎-基底动脉脑血管超声未见异常。

李菊蓉

检查日期: 2023-11-08

本报告单仅提供临床参考

DR 诊断图文报告

流水号: 2307100618

影像号: DX20231108007

姓名: 张利

年龄: 56 岁

性别: 男

检查设备: 西门子数字 X 线摄影

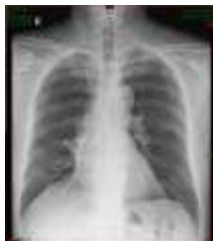体检号: 435747

申请医院: 本院

体检科室: 体检科

检查部位: 胸部正位片

经典图像:



影像所见:

胸廓对称。气管居中, 纵隔无移位。双肺野清晰。肺纹理增重。肺门影未见增大。心脏大小、形态正常。双膈面光滑, 肋膈角锐利。

影像诊断:

胸部平片未见异常。

报告医师: 李贵

检查日期: 2023-11-08

审核医师: 李贵

报告日期: 2023-11-08

超声诊断图文报告

流水号: 2307100618

影像号: 1444181

姓名: 张利

年龄: 56 岁

性别: 男

检查设备: Vivid E95

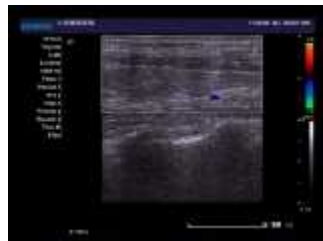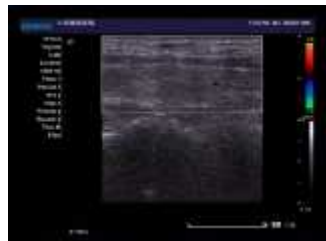
体检号: 435747

申请医院: 本院

体检科室: 体检科

检查部位: 甲状腺彩超

经典图像:



影像所见:

甲状腺双侧叶形态正常, 包膜完整, 实质回声均匀, CDFI: 未见异常血流信号。
双侧颈部未见明显肿大淋巴结。

影像诊断:

甲状腺双侧叶未见异常

报告医师: 李菊蓉

检查日期: 2023-11-08

审核医师: 李菊蓉

报告日期: 2023-11-08

超声诊断图文报告

流水号: 2307100618

影像号: 1444183

姓名: 张利

年龄: 56 岁

性别: 男

检查设备: Vivid E95

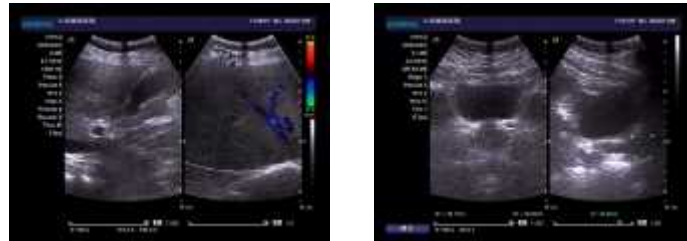
体检号: 435747

申请医院: 本院

体检科室: 体检科

检查部位: 全腹彩超

经典图像:



影像所见:

肝脏大小形态正常, 包膜光滑完整, 实质回声细腻、增强, 肝内管道系统走行欠清晰, 门静脉及肝内胆管不扩张。
胆囊大小形态正常, 壁不厚、光滑, 囊内透声好, 肝外胆管不扩张。
胰腺大小形态正常, 实质回声均匀, 主胰管不扩张。
脾脏大小形态正常, 实质回声均匀, 脾门静脉不宽。
双肾大小形态正常, 皮髓质分界清晰, 集合系统未见分离, 双侧输尿管未见扩张。
膀胱充盈尚可, 壁光滑, 内清晰。
前列腺形态正常, 大小约 3.6*2.7*2.7cm, 实质回声欠均匀。

影像诊断:

1. 轻度脂肪肝

报告医师: 李菊蓉

检查日期: 2023-11-08

审核医师: 李菊蓉

报告日期: 2023-11-08