

2307071114

大同瑞慈健康体检

报 告 册

体检编号	435400	工号	561
姓名	丁贵华		
性别	女	年龄	58岁
单位	大同市一中		
部门	大同一中南校		
联系电话	13015394602		
体检日期	2023-09-01		

尊敬的丁贵华女士您好！

首先，瑞慈健康体检全体员工欢迎您的光临，并对您的信任表示衷心的感谢！

您于 2023-09-01 （体检编号：435400）完成健康检查，本机构的各科医生已根据您的体检项目及结果，汇总成此份健康体检报告，并经总检医生审核。据此提出对您健康状况的综合分析及建议。

瑞慈健康体检倡导“大健康、大康复”，提出“健康是第一财富（Rich）”的人文理念。希望您仔细阅读并妥善地保管此份健康体检报告，并认真关注报告中的提示与建议，若您对报告内容有任何疑问，可直接与瑞慈健康体检客服部联系，进一步咨询。

健康体检咨询电话：**0352-2824444**

客户服务咨询电话：**0352-2830597**

400-6112995

瑞慈健康体检报告由下列内容组成：

第一部分：主检报告

第二部分：分科分项结果

第三部分：检验报告

第四部分：附表

主检报告

检查综述

- 1、【血脂四项】 动脉硬化指数偏高(4.26) 总胆固醇(CHOL)偏高(5.75 mmol/L) 低密度脂蛋白(LDL)偏高(4.77 mmol/L)
- 2、【尿液分析+尿沉渣】 鳞状上皮细胞偏高(13 /HP)
- 3、【MR检查】 1. 双侧额顶叶皮髓质交界区多发缺血灶 2. 右侧上颌窦炎伴粘膜肥厚
- 4、【心电图】 1. 窦性心律 2. ST段改变
- 5、【甲状腺彩超】 甲状腺双侧叶囊性结节 TI-RADS 2级
- 6、【全腹彩超】 1. 脂肪肝 轻度 2. 肝囊肿

医生建议

【总胆固醇(CHOL)偏高】：

- (1)总胆固醇是脂质的主要成分之一，其数量受年龄、家族、性别、饮食、遗传等多种因素影响。总胆固醇对人体生长发育以及新陈代谢有重要的作用，正常值是2.59-5.20mmol/L。
- (2)总胆固醇升高后，会增加类脂物质的堆积，会产生更多的血管斑块，进而增加心脑血管疾病的风险。大于5.21-5.69mmol/L是胆固醇的临界偏高，即使是一个完全健康的人，只要总胆固醇 >7.2 mmol/L或低密度脂蛋白 >4.9 mmol/L，未来发生心脑血管的风险就明显增高，应该马上治疗。
- (3)总胆固醇升高根据病因可分为两大类：一是原发性，是由于遗传因素缺陷所致，另一种是继发性，可引起其升高的疾病主要有糖尿病、高血压、甲减、肝肾疾病等。
- (4)降低总胆固醇的治疗中，原发性偏高应积极应用降脂药，曾经选择他汀类药物，胆固醇任不能达标的，可联合用药（如依折麦布等）。
- (5)如果总胆固醇偏高，且患者有糖尿病、高血压、甲减、肝肾疾病或者已经发生心脑血管疾病的人更应积极用药，控制降低疾病风险。
- (6)戒烟，增强运动，采用低脂、低糖饮食，少食富含脂肪、胆固醇及饱和脂肪酸的食物，多进食蔬菜、水果、豆制品、粗粮、鱼和高纤维食品。
- (7)必要时在医师指导下使用降脂药物治疗，并前往内分泌科复诊。

【动脉硬化指数偏高】：

- (1)动脉硬化指数偏高，提示动脉硬化的风险性会更高，也就是心脑血管疾病的发病率会相对较高。建议控制血脂、血糖，少吃油腻食物，多吃蔬菜水果，加强锻炼，减轻体重。

【低密度脂蛋白(LDL)偏高】：

- (1)在血脂检查中，我们最该关注的是低密度脂蛋白，这是因为这些指标与心脑血管疾病的关系最为密切，正常值为0-4.13mmol/L。
- (2)低密度脂蛋白有三个标准：普通人应 ≤ 3.4 mmol/L，没有任何高危因素的人，其低密度脂蛋白最好控制在3.4mmol/L以下。
- (3)高危人群应 ≤ 2.6 mmol/L，有高血压、糖尿病、家族史、肥胖，或低度脂蛋白 ≥ 4.9 mmol/L，这些人的低密度脂蛋白最好降低至2.6mmol/L以下。
- (4)极高危人群应 ≤ 1.8 mmol/L，有冠心病、心肌梗塞、心绞痛、脑梗死、冠状动脉植入支架术后、心脏搭桥术后、严重的颈动脉斑块等缺血性心脑血管疾病的人，这些人低密度脂蛋白最好控制到1.8mmol/L以下。

(5) 建议低脂、低糖饮食，戒烟酒，多食蔬菜。定期复查血脂，明显增高者，在医师指导下使用降脂药物治疗，在积极治疗原发疾病的基础上降低低密度脂蛋白。

【鳞状上皮细胞偏高】：

(1) 在生理情况下，机体正常的新陈代谢都会引起鳞状上皮细胞的脱离，这是一种正常的机体现象。如果长时间出现鳞状上皮细胞偏高的现象时，则有可能是尿路感染、泌尿系统结石等因素导致，应及时往泌尿外科进一步诊断治疗。

【右侧上颌窦炎伴粘膜肥厚】：

(1) 建议耳鼻喉科诊断治疗。

【双侧额顶叶皮髓质交界区多发缺血灶】：

(1) 建议神经内科进一步诊断治疗。

【ST段改变】：

(1) ST-T改变主要是反映心肌缺血现象，具有ST段抬高和下移两种表现，多见于慢性冠状动脉供血不足、心绞痛、心肌炎、心肌劳损等，但有时也见于神经植物功能紊乱、精神紧张、电解质紊乱、内分泌疾病等。

(2) 临床上把心肌缺血疾病的ST-T改变称为特异性ST-T改变，把超出正常范围而又不具备特异性ST-T改变归结为非特异性ST-T改变。建议定期复查、动态观察，并心内科结合临床考虑。

【甲状腺双侧叶囊性结节】：

(1) 甲状腺结节是一种常见的甲状腺疾病，很多甲状腺疾病可表现为结节，如可由甲状腺退行性变、炎症、自身免疫性及新生物等多种病变所致。甲状腺结节在各个年龄段的男女人群中均可见到，但中年女性中较多。

(2) 甲状腺结节分良性和恶性两大类，良性的占绝大多数，恶性者不足1%，判断甲状腺结节的良恶主要依靠病史、体格检查、放射性核素扫描、穿刺细胞学检查。建议往外科就诊，进一步检查，明确诊断，结合临床诊治并定期复查。

【肝囊肿】：

(1) 肝囊肿，通俗说就是肝脏中的水泡。绝大多数的肝囊肿都是先天性的，即因先天发育的某些异常导致了肝囊肿形成。

(2) 肝囊肿病因大多数系肝内小胆管发育障碍所致，单发性肝囊肿的发生是由于异位胆管造成。肝囊肿生长缓慢，所以可能长期或终生无症状，其临床表现也随囊肿位置、大小、数目以及有无压迫邻近器官和有无并发症而异。

(3) 肝囊肿是一种较常见的肝脏良性疾病，一般没有什么症状，也不会影响肝功。5CM以下的肝囊肿一般不需要特殊治疗。当囊肿长大到一定程度，可能会压迫胃肠道而引起症状，如上腹不适饱胀；也有因囊肿继发细菌感染而有腹痛、发热的。

(4) 肝囊肿首次发现，建议作MRI或CT检查，除外肝内其它占位性病变。

(5) 过大的肝囊肿，对肝脏本身或周围的器官有压迫症状的，或有炎症的，往外科治疗。

(6) 已确诊为肝囊肿，动态观察，定期B超检查进行对照，监测囊肿大小。

(7) 解除顾虑和紧张情绪，保持良好心态，切忌大怒。

(8) 多食新鲜蔬菜和水果，保持大便通畅，防止便秘；保证营养，宜食清淡富含蛋白质的食物为主；限制饮酒。

(9) 不宜剧烈运动，防止过度用力，以免增加腹腔压力。

(10) 如有症状请及时就诊。

【脂肪肝】：

(1) 脂肪肝是指肝脏被脂肪浸润，为一种多病因引起的获得性疾病。

(2) 脂肪肝是以肝细胞脂肪变性和脂肪蓄积为病理特征，最常见易患因素有超重或肥胖、进食油腻食物、高脂血症（尤其甘油三酯升高）、营养失调（营养过量或不足）、饮酒、高脂血症、少运动、糖耐量异常、减肥造成体重急剧下降、营养不良、中毒和药物等。

- (3)当肝内脂类（主要为甘油三酯）含量超过肝重的5%时为脂肪肝。脂肪肝是一个常见的临床现象，不是一个独立性的疾病。
- (4)值得注意的是，过多的脂肪在肝组织、肝细胞内浸润，引起肝细胞肿大，严重可致肝硬化。脂肪肝是可逆性的，合理饮食、运动及治疗后可恢复。
- (5)合理控制饮食，控制总摄入量，低盐、低脂和低糖类饮食，少吃动物内脏，多吃蔬菜水果；
- (6)控制危险因素，如控制体重、改善胰岛素抵抗、调整血脂紊乱，戒酒、戒烟，坚持长期有氧运动，加强体育锻炼；
- (7)定期复查腹部彩超、血脂、肝功能。

汇总医生： 丁昊炜

主检日期： 2023-12-17

主检医生：

分科结果

妇科内诊

项目名称	检查结果	项目名称	检查结果
外阴	正常	尿道口	正常
阴道	通畅	子宫	正常
附件	正常	宫颈	光滑
后穹窿	正常		

***小结:**

操作员：薛荣丽 检查日期:2023-09-08 检查医生：薛荣丽

检验报告

尿液分析+尿沉渣

项目名称	检查结果	单位	参考值	提示
白细胞尿	1	个/ul	0--13	
上皮细胞(EC)	13	/HP	0--28	
管型(CAST)	0	个/ul	0--1	
霉菌(尿)	0	/HP	0--0	
结晶	0	/HP	0--10	
透明度(CLA)	清亮			
胆红素(BIL)	-		阴性	
隐血(ERY)	-		阴性	
小圆上皮细胞(SRC)	0	个/ul	0--0	
维生素C	-		阴性	
异常红细胞	0	个/ul	0--3	
红细胞(正常)	0	个/ul	0--6	
鳞状上皮细胞	13	个/ul	0--0	↑
粘液丝	0	个/ul	0--0	
颜色(Colour)	淡黄色			
尿葡萄糖(GLU)	-		阴性	
酮体(KET)	-		阴性	
比重(SG)	1.015		1.003--1.030	
酸碱度(PH)	6.5		4.5--8.0	
尿蛋白质(PRO)	-		阴性	
尿胆原(URO)	-		阴性	
亚硝酸盐(NIT)	-		阴性	
红细胞(尿)(RBC)	0	个/ul	0--6	
尿白细胞(LEU)	-		阴性	

*小结:

鳞状上皮细胞偏高(13 /HP)

操作员：祁佳佳 检查日期:2023-09-01 检查医生:陈建国

血常规（五分类）

项目名称	检查结果	单位	参考值	提示
白细胞(WBC)	5.46	10 ⁹ /L	3.5--9.5	
淋巴细胞绝对值(LY#)	2.15	10 ⁹ /L	1.1--3.2	
淋巴细胞百分比(LY%)	39.5	%	20--50	
中性粒细胞绝对值(GR#)	2.84	10 ⁹ /L	1.8--6.3	
中性粒细胞百分比(GR%)	52.0	%	40--75	
嗜碱性粒细胞绝对值(BA#)	0.03	10 ⁹ /L	0--0.06	
嗜碱性粒细胞百分比(BA%)	0.5	%	0--1.0	
嗜酸性粒细胞绝对值(EO#)	0.17	10 ⁹ /L	0.02--0.52	
嗜酸性粒细胞百分比(EO%)	3.1	%	0.4--8.0	
血小板(PLT)	286	10 ⁹ /L	125--350	
血小板分布宽度(PDW)	15.6	%	15--17	
平均血小板体积(MPV)	8.3	fl	6.0--14.0	
血小板压积(PCT)	0.239	%	0.11--0.28	
红细胞(RBC)	4.83	10 ¹² /L	3.8--5.1	
血红蛋白	140	g/L	115--150	
红细胞压积(HCT)	41.9	%	35--45	
红细胞平均体积(MCV)	86.8	fl	82--100	
平均血红蛋白含量(MCH)	28.9	pg	27--34	
平均血红蛋白浓度(MCHC)	333	g/L	316--354	
单核细胞绝对值(MO#)	0.27	10 ⁹ /L	0.1--0.60	
单核细胞百分比(MO%)	4.9	%	3--10	
红细胞分布宽度标准差	40.0	fl	35--56	

(RDW-SD)				
红细胞分布宽度变异系数 (RDW-CV)	12.5	%	10.6--16.6	
大血小板比率	14.4	%	11--45	
大血小板数目	41	10 ⁹ /L	30--90	
未成熟粒细胞数目	0.01	10 ⁹ /L	0--999	
未成熟粒细胞百分比	0.3	%	0--100	
有核红细胞数目	0.000	10 ⁹ /L	0--9999	
有核红细胞百分比	0.00	/100WBC	0--9999	

***小结:**

未见异常

操作员：乔叶 检查日期:2023-09-01 检查医生:陈建国

肾功三项

项目名称	检查结果	单位	参考值	提示
肌酐(CREA)	51.00	umol/L	41--73	
尿酸(UA)	317.00	umol/L	140--340	
尿素测定 (Urea)	5.10	mmol/L	2.6--7.5	

***小结:**

未见异常

操作员：刘慧芳 检查日期:2023-09-01 检查医生:陈建国

空腹血糖

项目名称	检查结果	单位	参考值	提示
葡萄糖(GLU)	4.84	mmol/L	3.89--6.1	

***小结:**

未见异常

操作员：刘慧芳 检查日期:2023-09-01 检查医生:陈建国

维生素 D

项目名称	检查结果	单位	参考值	提示
维生素 D	11.8	ng/ml	0--10.0 缺乏 @ 10.1--30 不足@30.1-- 100.0 正常 @>100.0 过量	

***小结:**

未见异常

操作员：刘慧芳 检查日期:2023-09-01 检查医生:陈建国

同型半胱氨酸

项目名称	检查结果	单位	参考值	提示
同型半胱氨酸	14.00	umol/L	0--15	

***小结:**

未见异常

操作员：刘慧芳 检查日期:2023-09-01 检查医生:陈建国

生殖道微生态

项目名称	检查结果	单位	参考值	提示
线索细胞	-			
清洁度	I			
上皮细胞(白带)	+			
滴虫	-			
G-球菌	-			
霉菌	-			
G-杆菌	-			
G+杆菌	-			

G+球菌	-			
------	---	--	--	--

***小结：**

未见异常

操作员：刘慧芳 检查日期：2023-09-10 检查医生：陈建国

血脂四项

项目名称	检查结果	单位	参考值	提示
动脉硬化指数	4.26		1.31--3.19	↑
总胆固醇(CHOL)	5.75	mmol/L	2.59--5.2	↑
甘油三脂(TG)	1.49	mmol/L	0.7--1.7	
低密度脂蛋白(LDL)	4.77	mmol/L	0--4.13	↑
高密度脂蛋白(HDL)	1.12	mmol/L	0.77--1.55	

***小结：**

动脉硬化指数偏高(4.26) 总胆固醇(CHOL)偏高(5.75 mmol/L) 低密度脂蛋白(LDL)偏高(4.77 mmol/L)

操作员：刘慧芳 检查日期：2023-09-01 检查医生：陈建国

肝功能三项

项目名称	检查结果	单位	参考值	提示
γ-谷氨酰转肽酶(GGT)	19.0	U/L	7--45	
丙氨酸氨基转移酶(ALT)	17.00	U/L	7--40	
门冬氨酸氨基转移酶(AST)	23.00	U/L	13--35	
谷草比谷丙	1.35		0.4--2.5	

***小结：**

未见异常

操作员：刘慧芳 检查日期：2023-09-01 检查医生：陈建国

大同现代医学检验实验室

液基薄层细胞学图文报告

ID: 2023087780

病理号: 084665

姓名: 丁贵华

性别: 女

年龄: 58岁

送检科室: 体检科

电话号码: 13015394602

床号:

病历号:

体检号: 2307071114

送检医院: 大同瑞慈康复体检

送检日期: 2023-09-08

末次月经:

送检医生:

采样日期:

报告日期: 2023-09-08

标本满意度: 满意

细胞量: >40%

红细胞:

经期样本:

颈管细胞:

化生细胞:

鳞状细胞:

宫颈柱状细胞:

未见上皮内病变/恶性细胞:

正常范围内:

- 良性反应性改变:
- 炎症:
 - 轻度:
 - 中度:
 - 重度:
 - 放疗:
 - 妊娠:
 - 萎缩性:
 - 宫内避孕器:
 - 其他:

病原体: 滴虫感染: 念珠菌感染: 细菌感染:

提示 HPV 感染: 疱疹病毒感染:

鳞状上皮细胞分析:

- 非典型鳞状细胞:
- 倾向上皮内瘤变:
 - 倾向良性反应性改变:
 - 不能明确意义(ASC-US):
 - 不排除高度病变(ASC-H):
- 上皮内低度病变: 鳞癌:
- 上皮内高度病变:
- CIN2:
 - CIN3:

腺上皮细胞分析:

非典型腺细胞:

- 宫内膜:
- 来源不明:

非典型腺细胞(宫颈管):

- 倾向原位腺癌:
- 不能明确意义:
- 倾向良性反应性改变:

腺癌:

- 宫颈管:
- 宫内膜:
- 其它:

炎细胞:

- 轻度:
- 中度:
- 重度:

可疑腺癌:

诊断意见: 未见上皮内病变或恶性细胞 (NILM)。

建议:

报告医师: 张荣生

地址: 大同市魏都大道 79 号, 本报告医师签字后有效
咨询: 0352-2830587 4006-122-995

妇科细胞学是筛查项目, 出于技术原因, 可能会有假阴性结果, 本检测仅对来样负责, 如果对结果有疑义, 请在收到报告 7 天内与我们联系。

大同瑞慈康复医院 12导联心电图报告

丁贵华

女

58岁

ID:2307071114

申请科室:瑞慈体检科

体检号:435400

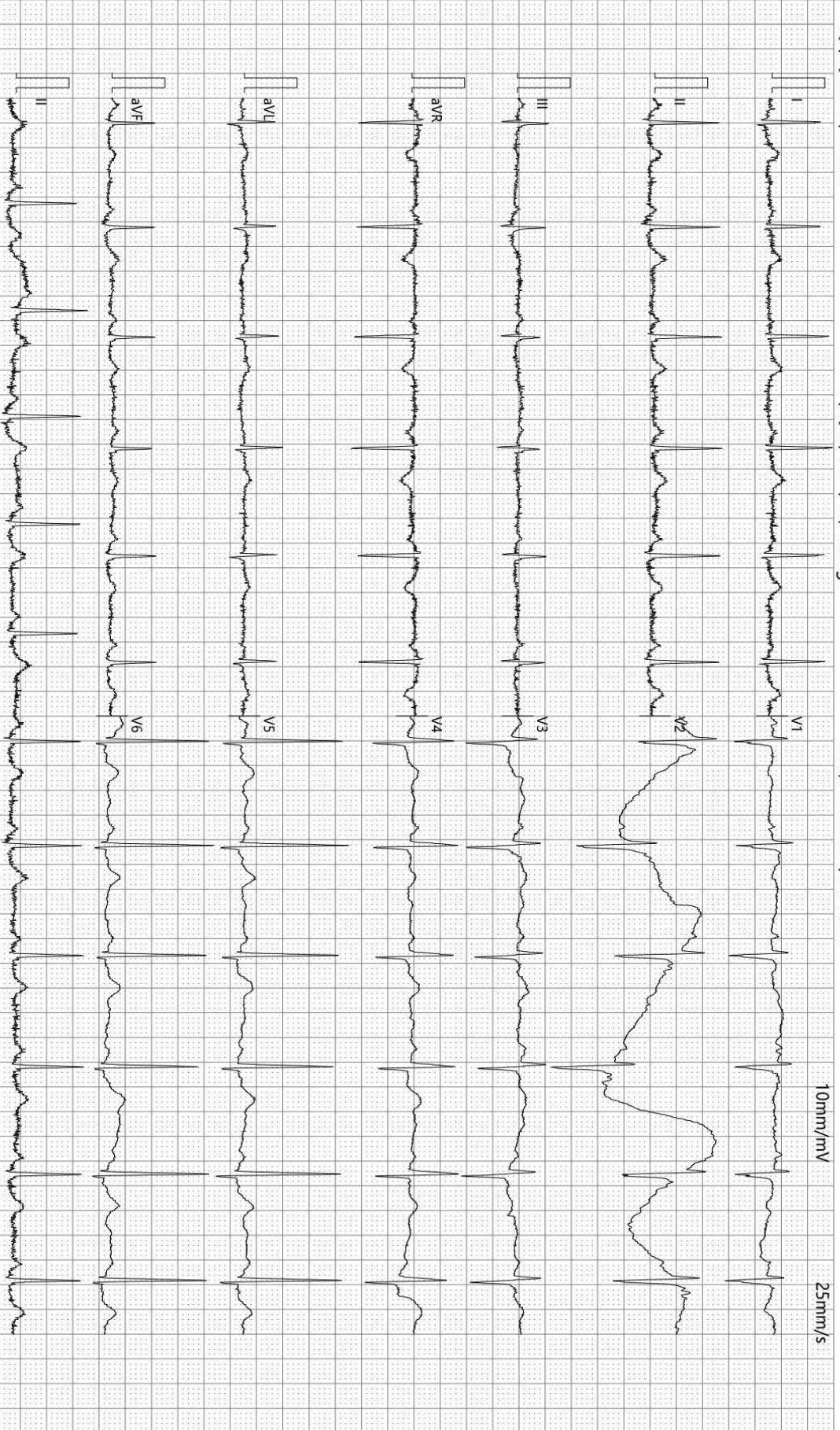
病床号:

HR: 68bpm
QT/QTc:401/429ms

P: 108ms
P/QRS/T :74/42/40deg.

PR: 151ms
RV5/SV1 :1.873/0.816mV

QRS: 91ms



诊断结果:

- 1.窦性心律
- 2.ST段改变

-100Hz AC50

检查:2023-09-08 10:30:33

打印:2023-09-08 10:39:15

报告需医生确认:

SE-1515 V1.40

SEMIP V1.90

仅供临床参考

双源 CT 诊断图文报告

流水号: 2307071114

影像号: CT20230908134

姓名: 丁贵华

年龄: 58 岁

性别: 女

检查设备: 西门子量子双源 CT

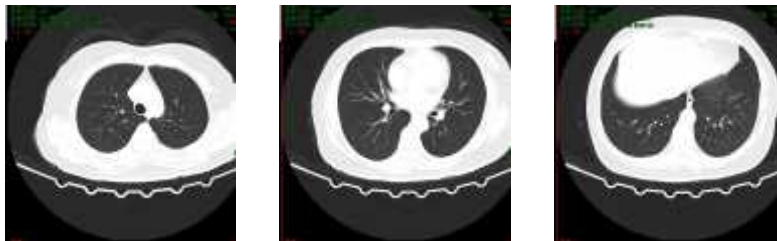体检号: 435400

申请医院: 本院

体检科室: 体检科

检查部位: 肺部双源 CT

经典图像:



影像所见:

胸廓对称, 骨性肋骨完整, 胸壁软组织结构良好, 两肺支气管血管纹理走行分布良好, 支气管束结构清晰, 双肺通气良好。肺门结构未见异常。纵隔无偏移, 段以上支气管通畅。心影及大血管形态结构正常, 纵隔内未见肿大淋巴结。胸膜未见异常。

影像诊断:

胸部未见明显异常

报告医师: 剧艳军

检查日期: 2023-09-08

审核医师: 剧艳军

报告日期: 2023-09-08

MRI 诊断图文报告

流水号: 2307071114

影像号: MR20231206053

姓名: 丁贵华

年龄: 58 岁

性别: 女

检查设备: 西门子 1.5T 磁共振

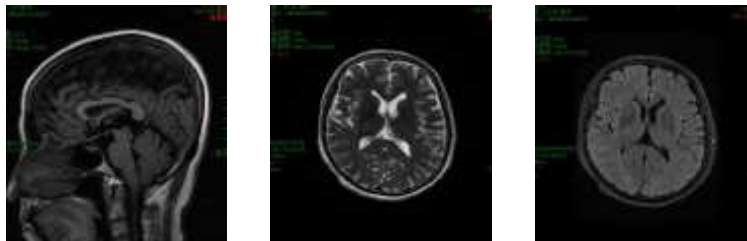体检号: 435400

申请医院: 本院

体检科室: 体检科

检查部位: MR 检查

经典图像:



影像所见:

双侧额顶叶皮髓质交界区见多发斑点状、斑片状长 T1 长 T2 信号, T2FLAIR 呈高信号, DWI 未见高信号。脑干、双侧小脑半球未见异常信号及占位征象, 脑室、脑池无扩大, 脑沟、脑裂无增宽。中线结构居中。右侧上颌窦沿窦壁见环形等 T1 长 T2 信号。

影像诊断:

1. 双侧额顶叶皮髓质交界区多发缺血灶
2. 右侧上颌窦炎伴粘膜肥厚

报告医师: 张剑峰

检查日期: 2023-12-06

审核医师: 叶道斌

报告日期: 2023-12-06

超声诊断图文报告

流水号: 2307071114

影像号: 1379014

姓名: 丁贵华

年龄: 58 岁

性别: 女

检查设备: Vivid E95

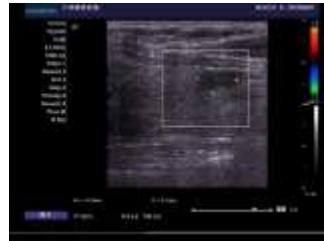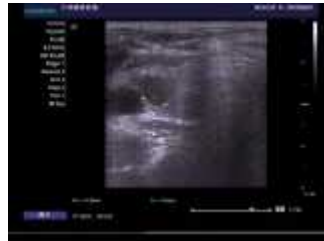体检号: 435400

申请医院: 本院

体检科室: 体检科

检查部位: 甲状腺彩超

经典图像:



影像所见:

甲状腺双侧叶形态正常, 包膜完整, 于双侧叶均探及囊性结节, 右侧大小约 0.9*0.8cm, 左侧大小约 0.9*0.6cm, 均边界清, 形态规则, 余实质回声均匀, CDFI: 未见异常血流信号。

双侧颈部未见明显肿大淋巴结。

影像诊断:

甲状腺双侧叶囊性结节 TI-RADS 2 级

报告医师: 李菊蓉

检查日期: 2023-09-01

审核医师: 李菊蓉

报告日期: 2023-09-01

超声诊断图文报告

流水号: 2307071114

影像号: 1379037

姓名: 丁贵华

年龄: 58 岁

性别: 女

检查设备: Vivid E95

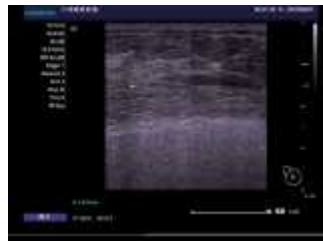
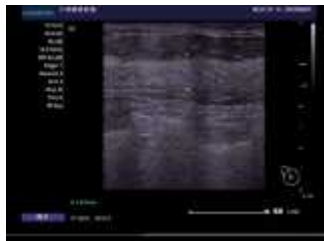体检号: 435400

申请医院: 本院

体检科室: 体检科

检查部位: 乳腺彩超

经典图像:



影像所见:

双侧乳腺腺体层次清晰, 右乳腺体厚 0.8cm, 左乳腺体厚 0.8cm, 乳导管未见扩张, 未见明显占位性病变, CDFI: 未见异常血流信号。

双侧腋下未见明显肿大淋巴结。

影像诊断:

双侧乳腺未见明显异常

报告医师: 李菊蓉

检查日期: 2023-09-01

审核医师: 李菊蓉

报告日期: 2023-09-01

超声诊断图文报告

流水号: 2307071114

影像号: 1379042

姓名: 丁贵华

年龄: 58 岁

性别: 女

检查设备: Vivid E95

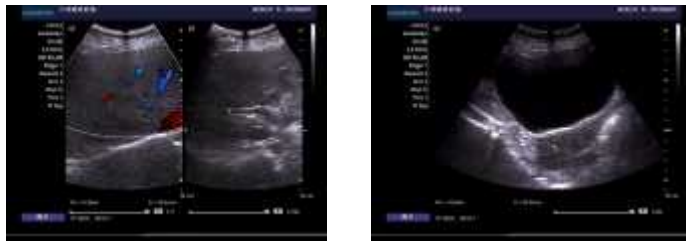体检号: 435400

申请医院: 本院

体检科室: 体检科

检查部位: 全腹彩超

经典图像:



影像所见:

肝脏大小形态正常, 包膜光滑完整, 于肝左叶探及囊性结构, 大小约 1.1*0.6cm, 边界清, 余实质回声细腻、增强, 肝内管道系统走行欠清晰, 门静脉及肝内胆管不扩张。

胆囊切除术后, 胆总管内径约 0.6cm, 可显示长度约 4.3cm, 肝外胆管不扩张。

胰腺大小形态正常, 实质回声均匀, 主胰管不扩张。

脾脏大小形态正常, 实质回声均匀, 脾门静脉不宽。

双肾大小形态正常, 皮髓质分界清晰, 集合系统未见分离, 双侧输尿管未见扩张。

膀胱充盈佳, 未见明显异常。

前位子宫, 大小约 4.5*3.6*3.7cm, 肌壁回声欠均匀, 内膜线清晰, 厚 0.4cm, 宫颈厚约 2.5cm, 双侧附件区未见异常。

影像诊断:

1. 脂肪肝 轻度
2. 肝囊肿

报告医师: 李菊蓉

检查日期: 2023-09-01

审核医师: 李菊蓉

报告日期: 2023-09-01