



2307060568

大同瑞慈健康体检

报 告 册

体检编号	434783	工号	63
姓名	李雅楠		
性别	女	年龄	61岁
单位	国家统计局大同调查队		
部门	国家统计局大同调查队		
联系电话	13935230402		
体检日期	2023-11-08		

尊敬的 李雅楠女士 您好！

首先,瑞慈健康体检全体员工欢迎您的光临,并对您的信任表示衷心的感谢！

您于 2023-11-08 (体检编号: 434783) 完成健康检查,本机构的各科医生已根据您的体检项目及结果,汇总成此份健康体检报告,并经总检医生审核。据此提出对您健康状况的综合分析及建议。

瑞慈健康体检倡导“大健康、大康复”,提出“健康是第一财富 (Rich)”的人文理念。希望您仔细阅读并妥善地保管此份健康体检报告,并认真关注报告中的提示与建议,若您对报告内容有任何疑问,可直接与瑞慈健康体检客服部联系,进一步咨询。

健康体检咨询电话: **0352-2824444**

客户服务咨询电话: **0352-2830597**
400-6112995

瑞慈健康体检报告由下列内容组成:

第一部分:主检报告

第二部分:分科分项结果

第三部分:检验报告

第四部分:附表

主检报告

检查综述

- 1、【肾功三项】 尿酸(UA)偏高(346.00 $\mu\text{mol/L}$)
- 2、【血脂四项】 动脉硬化指数偏高(3.91) 甘油三酯(TG)偏高(4.48 mmol/L) 高密度脂蛋白(HDL)偏低(0.74 mmol/L)
- 3、【CT检查】 呼吸性细支气管炎并间质改变
- 4、【甲状腺彩超】 甲状腺双侧叶多发结节 TI-RADS 3级
- 5、【乳腺彩超】 1.双乳结节(左侧多发) BI-RADS 3级 2.左乳乳导管扩张
- 6、【全腹彩超】 脂肪肝(轻度)

医生建议

【尿酸(UA)偏高】：

- (1)尿酸(UA)是体内嘌呤代谢的最终产物。食物中的核酸分解生成嘌呤，体内组织中的核酸分解成嘌呤核苷，嘌呤和嘌呤核苷经过分解脱氨及氧化作用生成尿酸(UA)。
- (2)大部分的尿酸由肾脏排出，其余在肝脏分解破坏或随胆汁排泄。肾脏在排泄尿酸过程中，由肾小球滤出尿酸，若肾功能不好的人，排泄功能差，尿中排出的尿酸少了，血尿酸就会增高。
- (3)常见于肾脏疾病(如急性慢性肾炎、肾结核、肾积水晚期等)；还可见于长期吃高嘌呤食物，如动物内脏、海鲜、贝类等，这种情况下，若不控制饮食，导致嘌呤长期偏高，即使肾功能正常，也会受高浓度尿酸的影响。
- (4)另外，需要警惕的是，若尿酸长期偏高，会由尿酸盐结晶沉积引起痛风性关节炎、慢性间质性肾炎，血尿酸增高是诊断痛风的主要依据。
- (5)应避免食用含嘌呤高的食物，如各种动物内脏、豆制品、海鲜等，不要喝酒，尤其是啤酒。忌酸性食物，忌醋，多喝水，每日尿量在2公升以上，碱化尿液。
- (6)必要时在肾内科医生指导下进行降尿酸治疗，定期复查。

【动脉硬化指数偏高】：

- (1)动脉硬化指数偏高，提示动脉硬化的风险性会更高，也就是心脑血管疾病的发病率会相对较高。建议控制血脂、血糖，少吃油腻食物，多吃蔬菜水果，加强锻炼，减轻体重。

【甘油三酯(TG)偏高】：

- (1)甘油三酯是甘油和脂肪酸所构成的有机化合物，甘油三酯测定是脂类代谢的重要指标之一。
- (2)甘油三酯增高与冠心病的发生有着重要的相关性，随年龄增大而有上升的趋势，其增高最常见于高脂和过量糖类饮食、肥胖等。
- (3)甘油三酯主要功能是为机体提供能量，其正常值在0.7-1.7 mmol/L 之间，1.7-2.29 mmol/L 为边缘增高，提示应该注意饮食和运动了。
- (4)甘油三酯大于2.3 mmol/L ，就称为高甘油三酯血症。甘油三酯增高虽然不会直接导致血管斑块的形成，但也会间接引起心脑血管疾病风险增加，同时，当甘油三酯大于5.6 mmol/L 时，还会增加急性胰腺炎的风险，所以降低甘油三酯的基础主要是控制饮食，饮食控制不佳可以选择药物治疗。
- (5)生活方式的干预是控制甘油三酯水平升高的基础，包括减重，增加运动量，限制酒精摄入以及避免食用果糖和高碳水化合物食物。多食蔬菜水果，定期复查。
- (6)明显增高者在医师的指导下使用降脂药物治疗，首选他汀和贝特类药物。

【高密度脂蛋白(HDL)偏低】：

- (1) 高密度脂蛋白(HDL)主要在肝脏合成，具有抗动脉粥样硬化的功能，是冠心病的保护因子。高密度脂蛋白(HDL)能将周围组织包括动脉壁内的胆固醇运转到肝脏进行代谢，是一种抗动脉粥样硬化的血浆脂蛋白。
- (2) 高密度脂蛋白(HDL)的含量与心血管的发病率和病变程度呈负相关，即高密度脂蛋白(HDL)减低，患冠心病的危险性增加；高密度脂蛋白(HDL)含量增高，患冠心病的危险性降低。
- (3) 高密度脂蛋白(HDL)对冠心病的临床诊断是一个重要的参考指标。它的升高是临床冠心病保护因子之一，并能防治和延缓动脉粥样硬化的发展。
- (4) 血清中高密度脂蛋白(HDL)的降低，预示着冠心病的出现。临床上常同时测定高密度脂蛋白(HDL)和血清总胆固醇，并根据它们的比值作为冠心病的信息指标。
- (5) 高密度脂蛋白(HDL)减少，主要见于冠心病、冠状动脉粥样硬化、高甘油三酯血症、慢性贫血、脑血管病、糖尿病、急慢性肝炎、肝硬化等疾病。
- (6) 戒烟，增强运动，采用低脂、低糖饮食，少食富含脂肪、胆固醇及饱和脂肪酸的食物，多进食蔬菜、水果、豆制品、粗粮、鱼和高纤维食品。
- (7) 建议当高密度脂蛋白(HDL)减少时，可参考其他相关指标，积极治疗基础性疾病，往内分泌科复诊。

【呼吸性细支气管炎并间质改变】：

- (1) 建议呼吸内科诊断治疗。

【甲状腺双侧叶多发结节】：

- (1) 甲状腺结节是一种常见的甲状腺疾病，很多甲状腺疾病可表现为结节，如可由甲状腺退行性变、炎症、自身免疫性及新生物等多种病变所致。甲状腺结节在各个年龄段的男女人群中均可见到，但中年女性中较多。
- (2) 甲状腺结节分良性和恶性两大类，良性的占绝大多数，恶性者不足1%，判断甲状腺结节的良恶主要依靠病史、体格检查、放射性核素扫描、穿刺细胞学检查。
- (3) 建议往普外科就诊，进一步检查，明确诊断，结合临床诊治并定期复查。

【左乳乳导管扩张】：

- (1) 本病可能和乳腺导管排泄障碍、异常刺激、感染、内分泌失调等因素有关，多见于40岁以上的非哺乳期或绝经期妇女。常有哺乳障碍史。建议定期复查，并注意个人卫生，多参加体育锻炼，增强体质，提高自身免疫力，必要时外科进一步检查及诊治。

【双乳结节】：

- (1) 乳腺结节是乳腺组织导管和乳小叶在结构上的退行性变及进行性结缔组织的生长，主要以乳房周围性疼痛为特征，或在情绪变化、劳累、天气变化时加重，每月月经前疼痛加剧，行经后疼痛减退或消失。其主要原因是由于内分泌失调。
- (2) 建议少吃刺激性食物或进行药物治疗干预，必要时外科诊治。

【脂肪肝】：

- (1) 脂肪肝是指肝脏被脂肪浸润，为一种多病因引起的获得性疾病。
- (2) 脂肪肝是以肝细胞脂肪变性和脂肪蓄积为病理特征，最常见易患因素有超重或肥胖、进食油腻食物、高脂血症（尤其甘油三酯升高）、营养失调（营养过量或不足）、饮酒、高脂血症、少运动、糖耐量异常、减肥造成体重急剧下降、营养不良、中毒和药物等。
- (3) 当肝内脂类（主要为甘油三酯）含量超过肝重的5%时为脂肪肝。脂肪肝是一个常见的临床现象，不是一个独立性的疾病。
- (4) 值得注意的是，过多的脂肪在肝组织、肝细胞内浸润，引起肝细胞肿大，严重可致肝硬化。脂肪肝是可逆性的，合理饮食、运动及治疗后可恢复。
- (5) 合理控制饮食，控制总摄入量，低盐、低脂和低糖类饮食，少吃动物内脏，多吃蔬菜水果；
- (6) 控制危险因素，如控制体重、改善胰岛素抵抗、调整血脂紊乱，戒酒、戒烟，坚持长期有氧运动，加强体育锻炼；
- (7) 定期复查腹部彩超、血脂、肝功能。

汇总医生： 樊兴国

主检日期： 2023-11-15

主检医生：

分科结果

检验报告

血常规（五分类）

项目名称	检查结果	单位	参考值	提示
白细胞(WBC)	5.59	10 ⁹ /L	3.5--9.5	
淋巴细胞绝对值(LY#)	2.14	10 ⁹ /L	1.1--3.2	
淋巴细胞百分比(LY%)	38.2	%	20--50	
中性粒细胞绝对值(GR#)	2.88	10 ⁹ /L	1.8--6.3	
中性粒细胞百分比(GR%)	51.7	%	40--75	
嗜碱性粒细胞绝对值(BA#)	0.04	10 ⁹ /L	0--0.06	
嗜碱性粒细胞百分比(BA%)	0.7	%	0--1.0	
嗜酸性粒细胞绝对值(EO#)	0.25	10 ⁹ /L	0.02--0.52	
嗜酸性粒细胞百分比(EO%)	4.4	%	0.4--8.0	
血小板(PLT)	213	10 ⁹ /L	125--350	
血小板分布宽度(PDW)	16.0	%	15--17	
平均血小板体积(MPV)	11.3	fl	6.0--14.0	
血小板压积(PCT)	0.241	%	0.11--0.28	
红细胞(RBC)	4.35	10 ¹² /L	3.8--5.1	
血红蛋白	134	g/L	115--150	
红细胞压积(HCT)	39.2	%	35--45	
红细胞平均体积(MCV)	89.9	fl	82--100	
平均血红蛋白含量(MCH)	30.8	pg	27--34	
平均血红蛋白浓度(MCHC)	342	g/L	316--354	
单核细胞绝对值(MO#)	0.28	10 ⁹ /L	0.1--0.60	
单核细胞百分比(MO%)	5.0	%	3--10	
红细胞分布宽度标准差(RDW-SD)	42.7	fl	35--56	
红细胞分布宽度变异系数	12.5	%	10.6--16.6	

(RDW-CV)				
大血小板比率	34.3	%	11--45	
大血小板数目	73	10 ⁹ /L	30--90	
未成熟粒细胞数目	0.01	10 ⁹ /L	0--999	
未成熟粒细胞百分比	0.2	%	0--100	
有核红细胞数目	0.000	10 ⁹ /L	0--9999	
有核红细胞百分比	0.00	/100WBC	0--9999	

***小结:**

未见异常

操作员：贺琰 检查日期:2023-11-08 检查医生:陈建国

肾功三项

项目名称	检查结果	单位	参考值	提示
肌酐(CREA)	67.00	umol/L	41--81	
尿酸(UA)	346.00	umol/L	140--340	↑
尿素测定 (Urea)	3.50	mmol/L	3.1--8.8	

***小结:**

尿酸(UA)偏高(346.00 umol/L)

操作员：王文静 检查日期:2023-11-08 检查医生:陈建国

空腹血糖

项目名称	检查结果	单位	参考值	提示
葡萄糖(GLU)	5.44	mmol/L	3.89--6.1	

***小结:**

未见异常

操作员：王文静 检查日期:2023-11-08 检查医生:陈建国

血脂四项

项目名称	检查结果	单位	参考值	提示
动脉硬化指数	3.91		1.31--3.19	↑
总胆固醇(CHOL)	4.94	mmol/L	2.59--5.2	
甘油三脂(TG)	4.48	mmol/L	0.7--1.7	↑
低密度脂蛋白(LDL)	2.89	mmol/L	0--4.13	
高密度脂蛋白(HDL)	0.74	mmol/L	0.77--1.55	↓

***小结：**

动脉硬化指数偏高(3.91) 甘油三脂(TG)偏高(4.48 mmol/L) 高密度脂蛋白(HDL)偏低(0.74 mmol/L)

操作员：王文静 检查日期:2023-11-08 检查医生:陈建国

肝功能三项

项目名称	检查结果	单位	参考值	提示
γ-谷氨酰转肽酶(GGT)	22.0	U/L	7--45	
丙氨酸氨基转移酶(ALT)	25.00	U/L	7--40	
门冬氨酸氨基转移酶(AST)	20.00	U/L	13--35	
谷草比谷丙	0.80		0.4--2.5	

***小结：**

未见异常

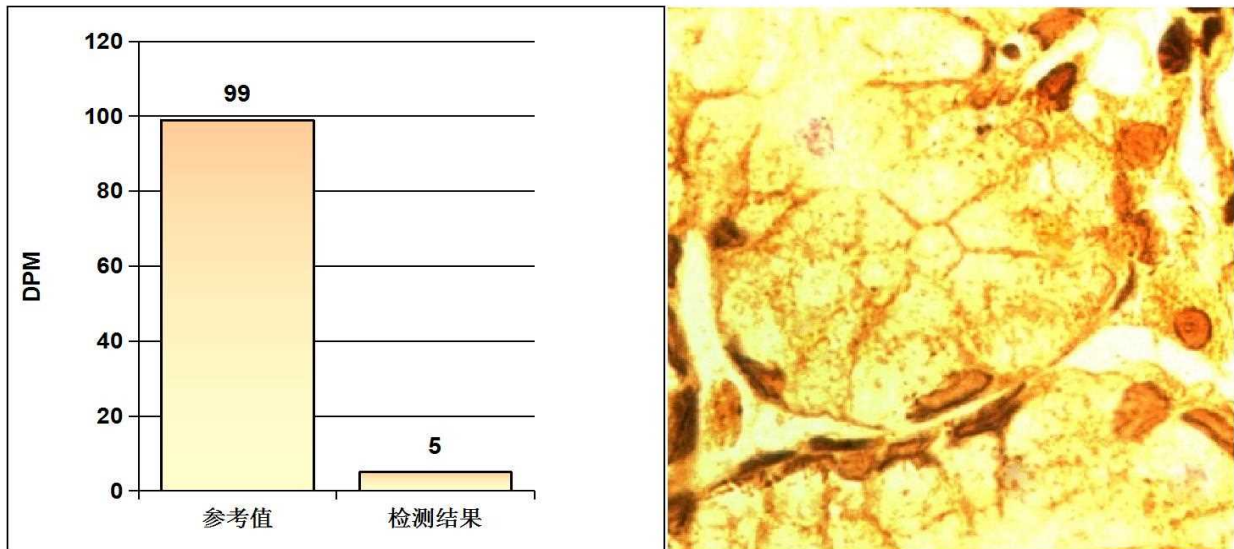
操作员：王文静 检查日期:2023-11-08 检查医生:陈建国

大同瑞慈康复医院

¹⁴C呼气试验检验报告

姓名	李雅楠-T	年龄	61	性别	女
住院号	0	日期	2023/11/8 10:52:31	电话	0
送检医生	曹居杰	样品编号	7729	编号	2307060568

¹⁴C呼气试验



阳性参考值 (Disintegrations Per Minute(DPM)):

DPM值:	dpm > 2499	阳性++++
	1499 < dpm ≤ 2499	阳性+++
	499 < dpm ≤ 1499	阳性++
	149 < dpm ≤ 499	阳性+
	dpm ≤ 99	阴性
	99 < dpm ≤ 149	不确定

检测结果: **dpm= 5** **阴性**

医生建议: 注意保持健康及规律饮食

温馨提示: 您本次检测的结果为阴性

检测医生: 曹居杰

双源 CT 诊断图文报告

流水号: 2307060568

影像号: CT20231108024

姓名: 李雅楠

年龄: 61 岁

性别: 女

检查设备: 西门子量子双源 CT

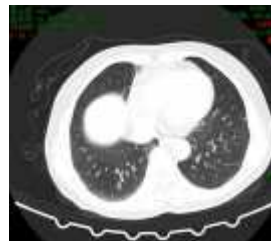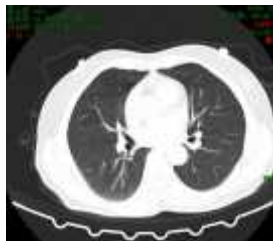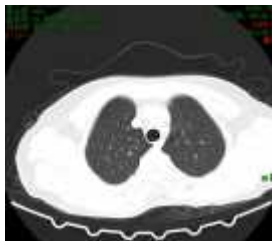体检号: 434783

申请医院: 本院

体检科室: 体检科

检查部位: CT 检查

经典图像:



影像所见:

胸廓对称, 纵隔无偏移。双肺支气管血管纹理模糊, 增多, 小叶性结构增多, 模糊, 间质密度增高。段以上支气管通畅, 心影形态未见异常, 纵隔内气管隆突旁、肺门旁淋巴结部分钙化斑。两侧胸膜未见异常。

影像诊断:

呼吸性细支气管炎并间质改变

报告医师: 剧艳军

检查日期: 2023-11-08

审核医师: 剧艳军

报告日期: 2023-11-08

超声诊断图文报告

流水号: 2307060568

影像号: 1444097

姓名: 李雅楠

年龄: 61 岁

性别: 女

检查设备: Vivid E95

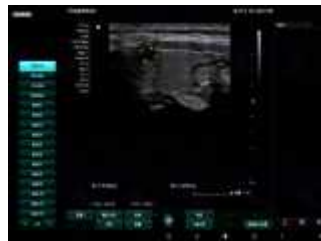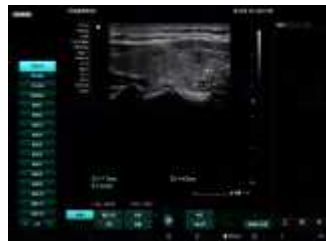体检号: 434783

申请医院: 本院

体检科室: 体检科

检查部位: 甲状腺彩超

经典图像:



影像所见:

甲状腺双侧叶形态正常, 包膜完整, 双侧叶均可探及数个低回声结节, 右侧较大者位于下极, 大小约 0.7*0.4cm, 左侧较大者位于上极, 大小约 0.6*0.5cm, 均形态规则, 边界清, 其内可见点状强回声, 后伴彗尾, 余实质回声均匀, CDFI: 未见异常血流信号。

双侧颈部未见明显肿大淋巴结。

影像诊断:

甲状腺双侧叶多发结节 TI-RADS 3 级

报告医师: 侯爱兰

检查日期: 2023-11-08

审核医师: 侯爱兰

报告日期: 2023-11-08

超声诊断图文报告

流水号: 2307060568

影像号: 1444104

姓名: 李雅楠

年龄: 61 岁

性别: 女

检查设备: Vivid E95

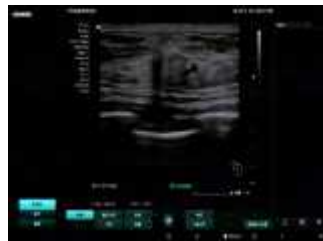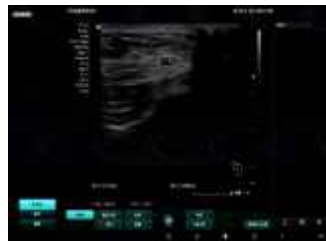体检号: 434783

申请医院: 本院

体检科室: 体检科

检查部位: 乳腺彩超

经典图像:



影像所见:

双侧乳腺腺体层次清晰, 右乳腺体厚 0.8cm, 左乳腺体厚 0.9cm, 右乳 12 点方向近乳晕区探及大小约 0.4*0.3cm 低回声结节, 形态规则, 边界清, 左乳 3 点方向乳导管局限性扩张, 宽约 0.2cm, 另探及数个低回声结节, 较大者位于 2 点方向距乳头 2cm 处, 大小约 0.3*0.2cm, 形态规则, 边界清, CDFI: 未见异常血流信号。双侧腋下未见明显肿大淋巴结。

影像诊断:

1. 双乳结节 (左侧多发) BI-RADS 3 级
2. 左乳乳导管扩张

报告医师: 侯爱兰

检查日期: 2023-11-08

审核医师: 侯爱兰

报告日期: 2023-11-08

超声诊断图文报告

流水号: 2307060568

影像号: 1444110

姓名: 李雅楠

年龄: 61 岁

性别: 女

检查设备: Vivid E95

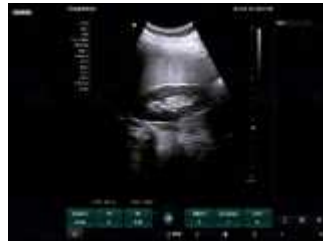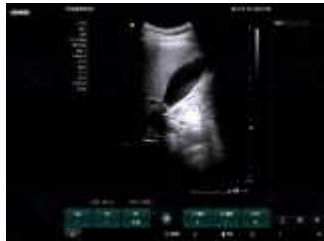体检号: 434783

申请医院: 本院

体检科室: 体检科

检查部位: 全腹彩超

经典图像:



影像所见:

肝脏大小形态正常, 包膜光滑完整, 实质回声细腻、增强, 肝内管道系统走行欠清晰, 门静脉及肝内胆管不扩张。
胆囊大小形态正常, 壁不厚、光滑, 囊内透声好, 肝外胆管不扩张。
胰腺大小形态正常, 实质回声均匀, 主胰管不扩张。
脾脏大小形态正常, 实质回声均匀, 脾门静脉不宽。
双肾大小形态正常, 皮髓质分界清晰, 集合系统未见分离, 双侧输尿管未见扩张。
膀胱未充盈。

影像诊断:

脂肪肝(轻度)

报告医师: 侯爱兰

检查日期: 2023-11-08

审核医师: 侯爱兰

报告日期: 2023-11-08



大同市医学影像研究中心

注: 本报告仅供临床医生参考!

地址: 大同市魏都大道 79 号。若有疑问, 请致电: 0352---2830580