



2307060542

大同瑞慈健康体检

报 告 册

体检编号	434771	工号	37
姓名	梁聪		
性别	男	年龄	27岁
单位	国家统计局大同调查队		
部门	国家统计局大同调查队		
联系电话	18435111341		
体检日期	2023-11-29		

尊敬的 梁聪先生 您好！

首先，瑞慈健康体检全体员工欢迎您的光临，并对您的信任表示衷心的感谢！

您于 2023-11-29 （体检编号：434771）完成健康检查，本机构的各科医生已根据您的体检项目及结果，汇总成此份健康体检报告，并经总检医生审核。据此提出对您健康状况的综合分析及建议。

瑞慈健康体检倡导“大健康、大康复”，提出“健康是第一财富（Rich）”的人文理念。希望您仔细阅读并妥善地保管此份健康体检报告，并认真关注报告中的提示与建议，若您对报告内容有任何疑问，可直接与瑞慈健康体检客服部联系，进一步咨询。

健康体检咨询电话：**0352-2824444**

客户服务咨询电话：**0352-2830597**

400-6112995

瑞慈健康体检报告由下列内容组成：

第一部分：主检报告

第二部分：分科分项结果

第三部分：检验报告

第四部分：附表

主检报告

检查综述

- 1、【尿液分析+尿沉渣】 鳞状上皮细胞偏高(1 /HP) 粘液丝偏高(4 /HP) 尿蛋白质(PRO)+-
- 2、【心电图】 1. 窦性心律不齐
- 3、【C14 检测幽门螺杆菌】 阳性+

医生建议

【鳞状上皮细胞偏高】：

(1)在生理情况下，机体正常的新陈代谢都会引起鳞状上皮细胞的脱离，这是一种正常的机体现象。如果长时间出现鳞状上皮细胞偏高的现象时，则有可能是尿路感染、泌尿系统结石等因素导致，应及时往泌尿外科进一步诊断治疗。

【粘液丝偏高】：

- (1)尿常规中粘液丝是由尿路中细胞分泌出来的，在有尿路感染时分泌会明显增多，且伴有炎症细胞的出现。
- (2)粘液丝偏高，可分为生理性偏高和病理性偏高两种，生理性偏高一般是由于喝水较少导致的尿液浓缩，一般在喝水后就能达到稀释的效果。
- (3)病理性的粘液丝偏高是由于泌尿系炎症或者是前列腺炎导致的，需要注意观察，多喝水，同时有白细胞等炎症细胞增多时，应及时服用抗感染药物治疗。如果仅有粘液丝的增多而没有白细胞等炎症细胞增多时，尿路有炎症的可能性不大。
- (4)建议平时饮食注意清淡，多喝水，少吃油腻和辛辣的食物，要注意个人清洁卫生，勤洗阴部，注意休息。

【尿蛋白质(PRO)+-】：

- (1)建议专科复查，结合临床诊治。

【窦性心律不齐】：

- (1)供内科临床参考，可见于正常人，无重要临床意义。
- (2)见于正常人，是一种随呼吸节律而变化的正常心律。

【呼气试验检验报告阳性+】：

- (1)提示幽门螺旋杆菌（HP）感染。幽门螺旋杆菌是慢性活动性胃炎的病原菌，是消化道溃疡和胃癌等疾病的重要致病因子。
- (2)没有临床症状者（如中上腹不适、饱胀、反酸、恶心等），可暂不进行抗HP治疗。如果是HP感染的消化性溃疡、慢性胃炎、早期胃癌切除后和需要长期服用非甾体类抗炎药物（如阿司匹林）者，应在专科医生指导下进行抗HP治疗。
- (3)建议您先进行胃镜检查，或往消化内科咨询，再决定是否进行根除治疗。

汇总医生： 樊兴国

主检日期： 2023-11-29

主检医生：

分科结果

身高、体重、血压

项目名称	检查结果	项目名称	检查结果
身高	173cm	体重	62kg
血压	119/68mmHg		

***小结：**

未见异常

操作员：陈红锦

检查日期：2023-11-29

检查医生：张彬艳

检验报告

尿液分析+尿沉渣

项目名称	检查结果	单位	参考值	提示
白细胞尿	0	个/ul	0--13	
上皮细胞(EC)	1	/HP	0--28	
管型(CAST)	0	个/ul	0--1	
霉菌(尿)	0	/HP	0--0	
结晶	0	/HP	0--10	
透明度(CLA)	清亮			
胆红素(BIL)	-		阴性	
隐血(ERY)	-		阴性	
小圆上皮细胞(SRC)	0	个/ul	0--0	
维生素C	-		阴性	
异常红细胞	0	个/ul	0--3	
红细胞(正常)	1	个/ul	0--6	
鳞状上皮细胞	1	个/ul	0--0	↑
粘液丝	4	个/ul	0--0	↑
颜色(Colour)	淡黄色			
尿葡萄糖(GLU)	-		阴性	
酮体(KET)	-		阴性	
比重(SG)	1.025		1.003--1.030	
酸碱度(PH)	6.5		4.5--8.0	
尿蛋白质(PRO)	+-		阴性	
尿胆原(URO)	-		阴性	
亚硝酸盐(NIT)	-		阴性	
红细胞(尿)(RBC)	1	个/ul	0--6	
尿白细胞(LEU)	-		阴性	

*小结:

鳞状上皮细胞偏高(1 /HP) 粘液丝偏高(4 /HP) 尿蛋白质(PRO)+-

操作员：李佳敏 检查日期:2023-11-29 检查医生:陈建国

血常规（五分类）

项目名称	检查结果	单位	参考值	提示
白细胞(WBC)	6.10	10 ⁹ /L	3.5--9.5	
淋巴细胞绝对值(LY#)	2.81	10 ⁹ /L	1.1--3.2	
淋巴细胞百分比(LY%)	45.9	%	20--50	
中性粒细胞绝对值(GR#)	2.65	10 ⁹ /L	1.8--6.3	
中性粒细胞百分比(GR%)	43.5	%	40--75	
嗜碱性粒细胞绝对值(BA#)	0.04	10 ⁹ /L	0--0.06	
嗜碱性粒细胞百分比(BA%)	0.7	%	0--1.0	
嗜酸性粒细胞绝对值(EO#)	0.13	10 ⁹ /L	0.02--0.52	
嗜酸性粒细胞百分比(EO%)	2.2	%	0.4--8.0	
血小板(PLT)	218	10 ⁹ /L	125--350	
血小板分布宽度(PDW)	15.9	%	15--17	
平均血小板体积(MPV)	10.6	fl	6.0--14.0	
血小板压积(PCT)	0.232	%	0.11--0.28	
红细胞(RBC)	5.35	10 ¹² /L	4.3--5.8	
血红蛋白	159	g/L	130--175	
红细胞压积(HCT)	47.7	%	40--50	
红细胞平均体积(MCV)	89.2	fl	82--100	
平均血红蛋白含量(MCH)	29.8	pg	27--34	
平均血红蛋白浓度(MCHC)	334	g/L	316--354	
单核细胞绝对值(MO#)	0.47	10 ⁹ /L	0.1--0.60	
单核细胞百分比(MO%)	7.7	%	3--10	
红细胞分布宽度标准差	42.2	fl	35--56	

(RDW-SD)				
红细胞分布宽度变异系数 (RDW-CV)	12.5	%	10.6--16.6	
大血小板比率	29.7	%	11--45	
大血小板数目	65	10 ⁹ /L	30--90	
未成熟粒细胞数目	0.02	10 ⁹ /L	0--999	
未成熟粒细胞百分比	0.3	%	0--100	
有核红细胞数目	0.000	10 ⁹ /L	0--9999	
有核红细胞百分比	0.00	/100WBC	0--9999	

***小结：**

未见异常

操作员：祁佳佳 检查日期：2023-11-29 检查医生：陈建国

肾功三项

项目名称	检查结果	单位	参考值	提示
肌酐(CREA)	81.00	umol/L	57--97	
尿酸(UA)	333.00	umol/L	200--420	
尿素测定 (Urea)	7.90	mmol/L	3.1--8.0	

***小结：**

未见异常

操作员：王文静 检查日期：2023-11-29 检查医生：陈建国

空腹血糖

项目名称	检查结果	单位	参考值	提示
葡萄糖(GLU)	5.27	mmol/L	3.89--6.1	

***小结：**

未见异常

操作员：王文静 检查日期：2023-11-29 检查医生：陈建国

血脂四项

项目名称	检查结果	单位	参考值	提示
动脉硬化指数	2.18		1.31--3.19	
总胆固醇(CHOL)	4.19	mmol/L	2.59--5.2	
甘油三脂(TG)	1.25	mmol/L	0.7--1.7	
低密度脂蛋白(LDL)	2.44	mmol/L	0--4.13	
高密度脂蛋白(HDL)	1.12	mmol/L	0.77--1.55	

***小结:**

未见异常

操作员：王文静 检查日期:2023-11-29 检查医生:陈建国

肝功能三项

项目名称	检查结果	单位	参考值	提示
γ-谷氨酰转肽酶(GGT)	14.0	U/L	10--60	
丙氨酸氨基转移酶(ALT)	29.00	U/L	9--50	
门冬氨酸氨基转移酶(AST)	21.00	U/L	15--40	
谷草比谷丙	0.72		0.4--2.5	

***小结:**

未见异常

操作员：王文静 检查日期:2023-11-29 检查医生:陈建国

大同瑞慈康复医院 12导联心电图报告

梁聪 男 27岁 体检号:434771

病床号:

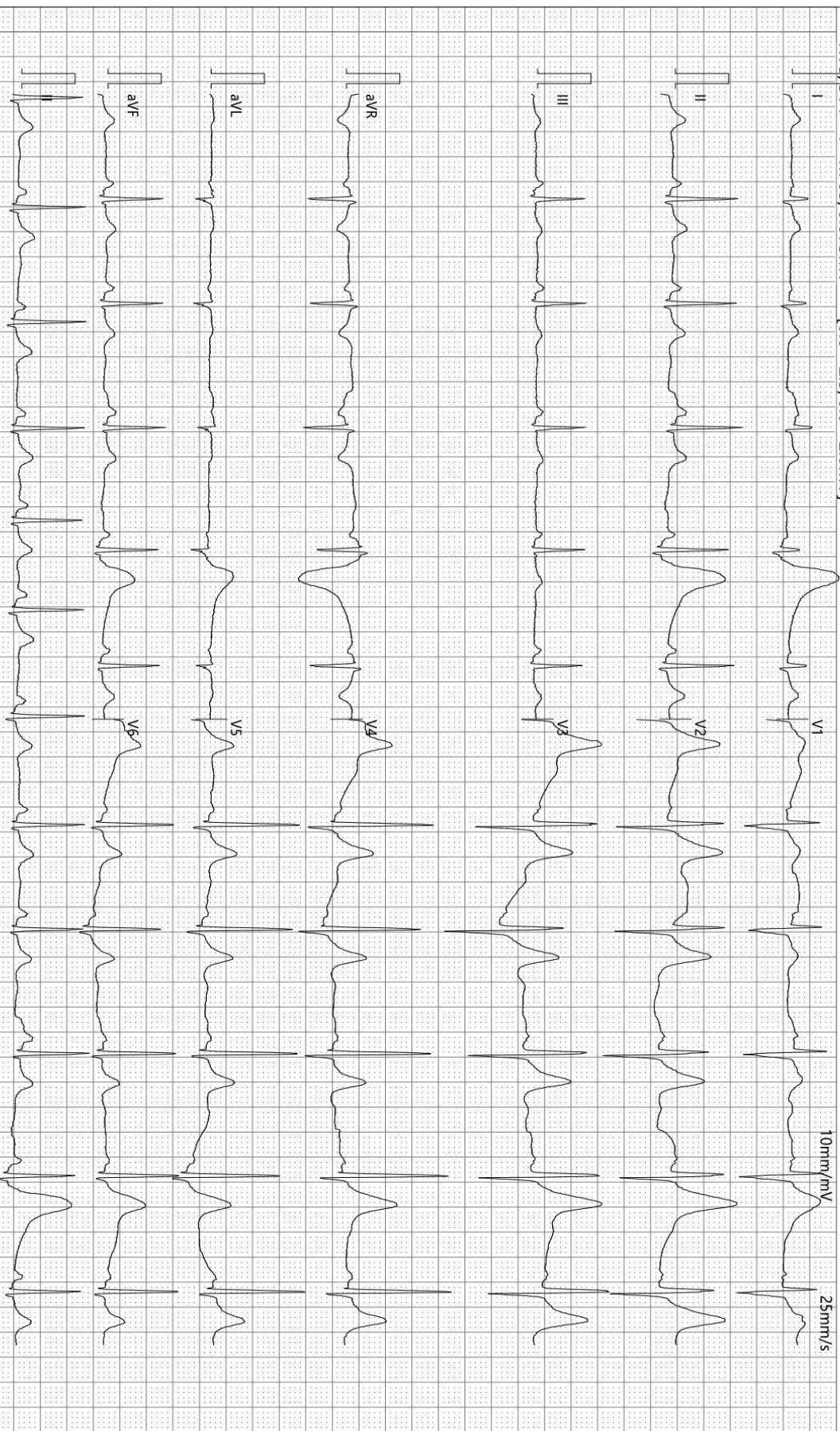
诊断结果:

窦性心律不齐

诊断医生:

张之生

HR : 68bpm [60 ~ 100bpm]
 P : 96ms [0 ~ 110ms]
 PR : 143ms [120 ~ 200ms]
 QRS : 93ms [60 ~ 100ms]
 QT/QTc : 373/399ms [320 ~ 440/0 ~ 450ms]
 P/QRS/T : 79° / 81° / 56deg. [0 ~ 75° / -30 ~ 90° / 0 ~ 75deg]
 RV5/VS1 : 1.703/0.875mV [0.0 ~ 2.5/0.0 ~ 2.0mV]



检查时间:2023-11-29 10:36:22

诊断时间:2023-11-29 10:40:32

SEMIP V1 90


仅供临床参考



颅内多普勒血流图 (TCD) 检查报告单


姓名: 梁聪 性别: 男 年龄: 27 岁 检查号: 2307060542
 申请科室: 体检科 申请医师: 李菊蓉 检查类型: 颅内血管

LVA 58mm(深度) PW 2MHz




Vs:64.6 Vd:39.8 Vm:48.0
 PI:0.52 RI:0.38 S/D:1.63

BA 55mm(深度) PW 2MHz



Vs:63.4 Vd:41.8 Vm:49.0
 PI:0.44 RI:0.34 S/D:1.51

RVA 60mm(深度) PW 2MHz



Vs:62.1 Vd:34.0 Vm:43.3
 PI:0.65 RI:0.45 S/D:1.83

Vs: Vd: Vm:
 PI: RI: S/D:

Vs: Vd: Vm:
 PI: RI: S/D:

Vs: Vd: Vm:
 PI: RI: S/D:

医生意见

结论: 椎-基底动脉脑血管超声未见异常。

医师签名: 李菊蓉

检查日期: 2023-11-29
地址:

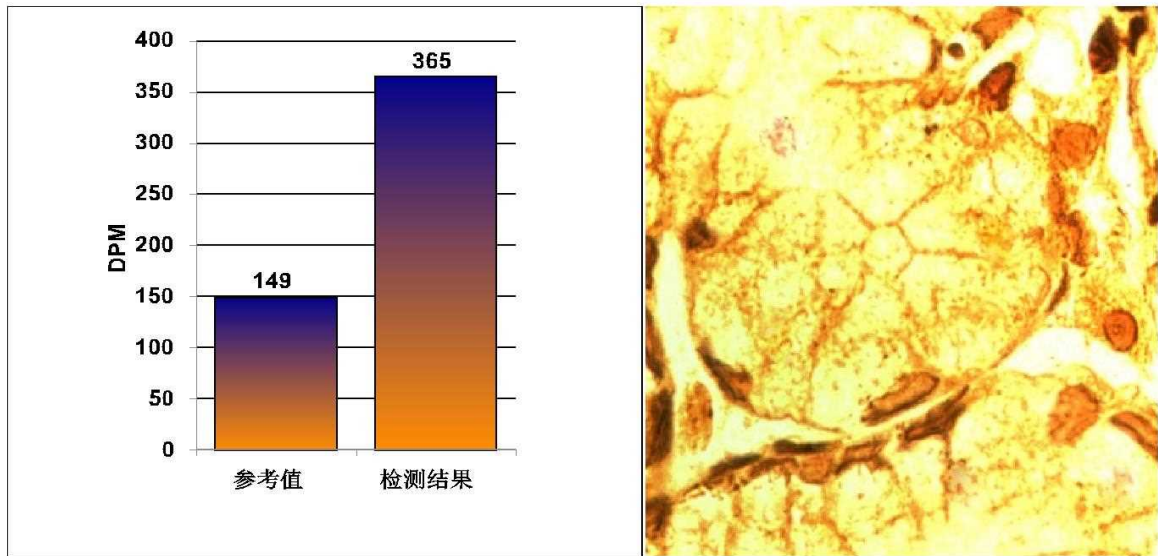
本报告单仅提供临床参考
电话:

大同瑞慈康复医院

¹⁴C呼气试验检验报告

姓名	梁聪	年龄	27	性别	男
住院号		日期	2023/11/29 10:13	电话	
送检医生	曹居杰	样品编号	08198	编号	2307060542

¹⁴C呼气试验



阳性参考值 (Disintegrations Per Minute(DPM)):

DPM值:	dpm > 2499	阳性++++
	1499 < dpm ≤ 2499	阳性+++
	499 < dpm ≤ 1499	阳性++
	149 < dpm ≤ 499	阳性
	dpm ≤ 99	阴性
	99 < dpm ≤ 149	不确定

检测结果: dpm= 365 阳性+

本检查结果仅供临床参考，仅针对本次检查，不作医疗证明

温馨提示:

检测医生: 曹居杰

大同瑞慈健康体检

骨密度检测报告

受检者信息

受检者ID: 2307060542

姓名: 梁聪

出生年月日: 1995/8/20

年龄: 28

性别: 男

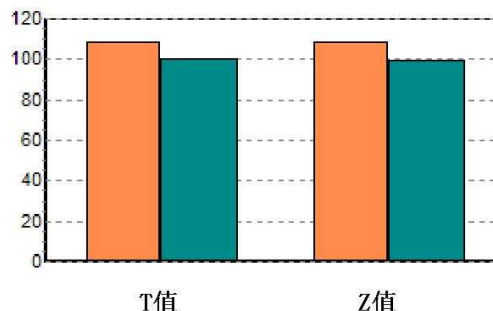
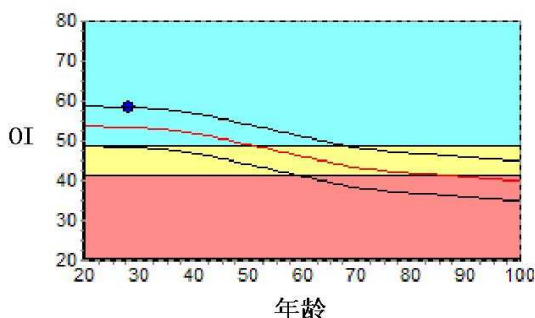
测定部位(右/左): 右

测定结果

测定日期: 2023/11/29 10:41:52

测试编号: 1/1

■ 受测者 ■ 平均值



数据库: Asia

OI: 58.4

SOS: 1389.1 m/s, BUA: 38.3

T值: 0.92

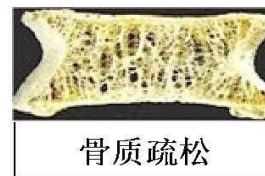
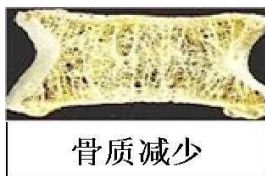Z值: 1.03

成人比: 108.5 %

同龄比: 109.6 %

OPR: N/A %

结果分析



注解

以上结论仅供参考

科室:

医生签名:

医院地址 大同瑞慈健康体检

地址 大同市平城区魏都大道79号

联系电话 0352-2824444

操作者 名燕凌

双源 CT 诊断图文报告

流水号: 2307060542

影像号: CT20231128173

姓名: 梁聪

年龄: 27 岁

性别: 男

检查设备: 西门子量子双源 CT

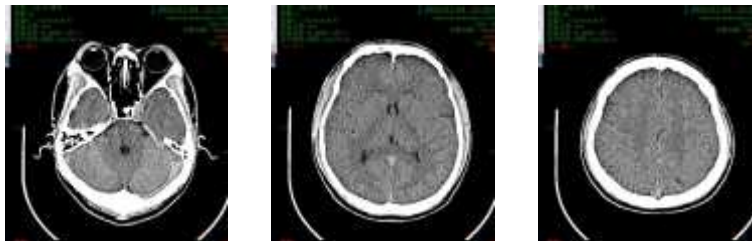体检号: 434771

申请医院: 本院

体检科室: 体检科

检查部位: CT 检查

经典图像:



影像所见:

颅脑结构双侧对称, 脑实质内未见异常密度。中线结构居中。脑沟、裂、池及脑室系统等未见异常。

影像诊断:

颅脑未见明显异常

报告医师: 剧艳军

检查日期: 2023-11-29

审核医师: 剧艳军

报告日期: 2023-11-29

超声诊断图文报告

流水号: 2307060542

影像号: 1466756

姓名: 梁聪

年龄: 27 岁

性别: 男

检查设备: Vivid E95

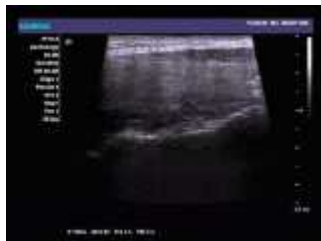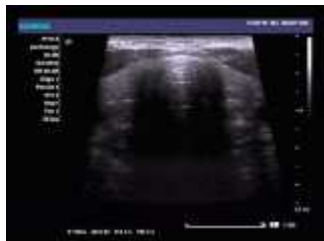体检号: 434771

申请医院: 本院

体检科室: 体检科

检查部位: 甲状腺彩超

经典图像:



影像所见:

甲状腺双侧叶形态正常, 包膜完整, 实质回声均匀, CDFI: 未见异常血流信号。
双侧颈部未见明显肿大淋巴结。

影像诊断:

甲状腺双侧叶未见异常

报告医师: 李菊蓉

检查日期: 2023-11-29

审核医师: 李菊蓉

报告日期: 2023-11-29

超声诊断图文报告

流水号: 2307060542

影像号: 1466758

姓名: 梁聪

年龄: 27 岁

性别: 男

检查设备: Vivid E95

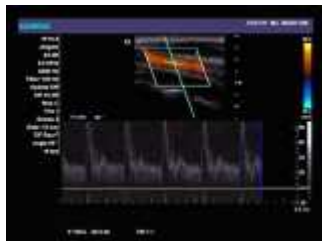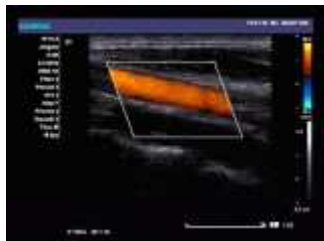
体检号: 434771

申请医院: 本院

体检科室: 体检科

检查部位: 颈部血管彩超

经典图像:



影像所见:

右锁骨下动脉起始处、双侧颈总动脉、颈内、颈外动脉起始段内中膜不增厚，内壁欠光滑，管壁未见明确强回声斑。CDFI: 血流充盈好。PW: 频谱形态正常。

双侧椎动脉走行正常，椎动脉内径正常，管壁不厚，管腔内为无回声，CDFI: 血流充盈好。PW: 频谱正常。

影像诊断:

双侧颈动脉、椎动脉未见明显异常

报告医师: 李菊蓉

检查日期: 2023-11-29

审核医师: 李菊蓉

报告日期: 2023-11-29

超声诊断图文报告

流水号: 2307060542

影像号: 1466760

姓名: 梁聪

年龄: 27 岁

性别: 男

检查设备: Vivid E95

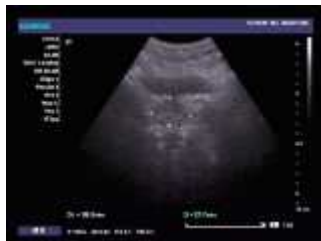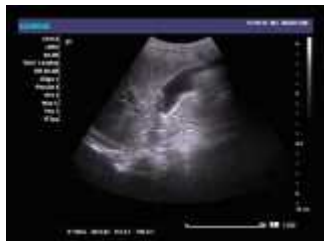体检号: 434771

申请医院: 本院

体检科室: 体检科

检查部位: 全腹彩超

经典图像:



影像所见:

肝脏大小形态正常, 包膜光滑完整, 实质回声均匀, 肝内管道系统走行清晰, 门静脉及肝内胆管不扩张。
胆囊大小形态正常, 壁不厚、光滑, 囊内透声好, 肝外胆管不扩张。
胰腺大小形态正常, 实质回声均匀, 主胰管不扩张。
脾脏大小形态正常, 实质回声均匀, 脾门静脉不宽。
双肾大小形态正常, 皮髓质分界清晰, 集合系统未见分离, 双侧输尿管未见扩张。
膀胱充盈尚可, 壁光滑, 内清晰。
前列腺形态正常, 大小约 3.9*2.8*2.7cm, 实质回声欠均匀。

影像诊断:

肝、胆、脾、胰、双肾、前列腺未见明显异常

报告医师: 李菊蓉

检查日期: 2023-11-29

审核医师: 李菊蓉

报告日期: 2023-11-29