



2307060515

# 大同瑞慈健康体检

## 报 告 册

体检编号	434723	工号	10
姓名	魏进		
性别	男	年龄	85岁
单位	国家统计局大同调查队		
部门	国家统计局大同调查队		
联系电话	15110721690		
体检日期	2023-11-20		

尊敬的魏进先生您好！

首先，瑞慈健康体检全体员工欢迎您的光临，并对您的信任表示衷心的感谢！

您于 2023-11-20 （体检编号：434723）完成健康检查，本机构的各科医生已根据您的体检项目及结果，汇总成此份健康体检报告，并经总检医生审核。据此提出对您健康状况的综合分析及建议。

瑞慈健康体检倡导“大健康、大康复”，提出“健康是第一财富（Rich）”的人文理念。希望您仔细阅读并妥善地保管此份健康体检报告，并认真关注报告中的提示与建议，若您对报告内容有任何疑问，可直接与瑞慈健康体检客服部联系，进一步咨询。

健康体检咨询电话：**0352-2824444**

客户服务咨询电话：**0352-2830597**

**400-6112995**

瑞慈健康体检报告由下列内容组成：

第一部分：主检报告

第二部分：分科分项结果

第三部分：检验报告

第四部分：附表

## 主检报告

### 检查综述

- 1、【血常规（五分类）】 血小板(PLT)偏低( $116 \times 10^9/L$ )
- 2、【空腹血糖】 葡萄糖(GLU)偏高( $7.26 \text{ mmol/L}$ )
- 3、【血脂四项】 动脉硬化指数偏高(3.97) 甘油三脂(TG)偏高( $1.97 \text{ mmol/L}$ )
- 4、【尿液分析+尿沉渣】 白细胞尿偏高(14 个/u1) 鳞状上皮细胞偏高(1 /HP) 尿葡萄糖(GLU)2+
- 5、【心电图】 1.窦性心律 2.T波平坦
- 6、【心脏彩超】 1.升主动脉扩张 2.左室后壁增厚 3.主动脉瓣少量返流 4.心包腔少量积液
- 7、【颈部血管彩超】 1.右锁骨下动脉起始处、右侧颈总动脉粥样斑块形成 2.左侧颈内动脉起始处粥样斑块形成
- 8、【全腹彩超】 1.肝囊肿 多发 2.双肾囊肿（左肾多发） 3.前列腺增生伴钙化斑

### 医生建议

#### 【血小板(PLT)偏低】：

(1)血小板偏低常见于再生障碍性贫血，血小板减少性紫癜，脾功能亢进等。若凝血功能正常，脾脏也不大，需要结合病史或进一步检查才能判断引起血小板减少的原因，但如有任何不适要立即到血液专科就诊。

#### 【葡萄糖(GLU)偏高】：

(1)正常情况下，人体中糖的分解和合成代谢处于动态平衡，保持相对恒定。血清葡萄糖是指血液中的葡萄糖浓度，是诊断糖尿病最重要检查项目之一。

(2)空腹血糖偏高可分为生理性偏高（如餐后、高糖饮食、剧烈运动、情绪激动等均可引起一过性增高，经过休息后血糖值可以恢复正常）和病理性增高（如糖尿病、甲状腺功能亢进、库欣综合征等）。

(3)空腹血糖生理性增高经过调整饮食结构、避免剧烈活动、控制情绪等方式后可自行缓解，血糖值可以恢复正常。

(4)排除生理性增高因素经复查仍然增高者属于病理性增高，应及时到内分泌科复诊，明确血糖偏高的原因及所患疾病的种类。

(5)如果是首次检查发现血糖偏高，应及时到医院内分泌科进行详细的检查及正规的治疗。

(6)已确诊的糖尿病患者，如血糖仍较高则说明血糖控制不佳，应及时到医院内分泌科诊治，修正以往的治疗方案及改变一些不良的生活习惯。

(7)糖尿病的治疗强调早期治疗、长期治疗、综合治疗和措施个体化，综合防治包括糖尿病教育、饮食治疗、体育锻炼、药物治疗和血糖监测五个方面。

#### 【动脉硬化指数偏高】：

(1)动脉硬化指数偏高，提示动脉硬化的风险性会更高，也就是心脑血管疾病的发病率会相对较高。建议控制血脂、血糖，少吃油腻食物，多吃蔬菜水果，加强锻炼，减轻体重。

#### 【甘油三脂(TG)偏高】：

(1)甘油三酯是甘油和脂肪酸所构成的有机化合物，甘油三酯测定是脂类代谢的重要指标之一。

(2)甘油三酯增高与冠心病的发生有着重要的相关性，随年龄增大而有上升的趋势，其增高最常见于高脂和过量糖类饮食、肥胖等。

- (3)甘油三酯主要功能是为机体提供能量，其正常值在 0.7-1.7mmol/L 之间，1.7-2.29mmol/L 为边缘增高，提示应该注意饮食和运动了。
- (4)甘油三酯大于 2.3mmol/L，就称为高甘油三酯血症。甘油三酯增高虽然不会直接导致血管斑块的形成，但也会间接引起心脑血管疾病风险增加，同时，当甘油三酯大于 5.6mmol/L 时，还会增加急性胰腺炎的风险，所以降低甘油三酯的基础主要是控制饮食，饮食控制不佳可以选择药物治疗。
- (5)生活方式的干预是控制甘油三酯水平升高的基础，包括减重，增加运动量，限制酒精摄入以及避免食用果糖和高碳水化合物食物。多食蔬菜水果，定期复查。
- (6)明显增高者在医师的指导下使用降脂药物治疗，首选他汀和贝特类药物。

**【尿葡萄糖 (GLU) 2+】：**

- (1)结合血糖、肾功能、肝功能结果分析，如有糖尿病者，提示血糖控制不理想，建议积极治疗原发病。常见于糖尿病，肾性糖尿，肝功能不全，甲亢等，请往内分泌科结合临床进一步检查、治疗。
- (2)在个别情况下，如果肾糖阈是降低的，也会出现尿葡萄糖阳性，但此时血糖是正常的。

**【鳞状上皮细胞偏高】：**

- (1)在生理情况下，机体正常的新陈代谢都会引起鳞状上皮细胞的脱离，这是一种正常的机体现象。如果长时间出现鳞状上皮细胞偏高的现象时，则有可能是尿路感染、泌尿系统结石等因素导致，应及时往泌尿外科进一步诊断治疗。

**【白细胞尿偏高】：**

- (1)白细胞尿偏高，一般提示为泌尿系感染，白细胞数目跟感染的程度相关，细菌感染的程度越重，白细胞数目增加的越高。建议往泌尿外科诊断治疗。

**【T 波平坦】：**

- (1)建议心血管内科定期复查。

**【升主动脉扩张】：**

- (1)建议心血管内科就诊；定期复查。

**【心包腔少量积液】：**

- (1)建议心血管内科就诊；定期复查。

**【主动脉瓣少量返流】：**

- (1)主动脉根部退行性变，会导致主动脉瓣关闭不全的现象，从而形成轻度返流。在很多人中，没有临床症状，只有在做心脏彩超时发现。一般不需要治疗，建议定期复查，必要时心内科结合临床考虑。

**【左侧颈内动脉起始处粥样斑块形成】：**

- (1)颈动脉斑块是动脉硬化后，血管里面的垃圾沉淀在血管壁形成。斑块又分为硬斑和软斑两种。硬斑比较稳定，不容易脱落，软斑不稳定，容易破裂脱落，从而形成血管栓塞。
- (2)建议：1. 减低胆固醇水平。2. 减低高血糖、高血压等高危因素，将血压、血糖控制在理想水平。3. 积极进行生活干预，控制饮食，改善饮食结构，适量增加运动，戒烟限酒。4. 必要时药物治疗。

**【右锁骨下动脉起始处、右侧颈总动脉粥样斑块形成】：**

- (1)建议心血管内科诊断治疗。

**【双肾囊肿】：**

- (1)建议泌尿科诊断治疗

**【肝囊肿】：**

- (1)肝囊肿，通俗说就是肝脏中的水泡。绝大多数的肝囊肿都是先天性的，即因先天发育的某些异常导致了肝囊肿形成。
- (2)肝囊肿病因大多数系肝内小胆管发育障碍所致,单发性肝囊肿的发生是由于异位胆管造成。肝囊肿生长缓慢,所以可能长期或终生无症状，其临床表现也随囊肿位置、大小、数目以及有无压迫邻近器官和有无并发症而异。
- (3)肝囊肿是一种较常见的肝脏良性疾病，一般没有什么症状，也不会影响肝功。5CM以下的肝囊肿一般不需要特殊治疗。当囊肿长大到一定程度，可能会压迫胃肠道而引起症状，如上腹不适饱胀；也有因囊肿继发细菌感染而有腹痛、发热的。
- (4)肝囊肿首次发现，建议作 MRI 或 CT 检查，除外肝内其它占位性病变。
- (5)过大的肝囊肿，对肝脏本身或周围的器官有压迫症状的，或有炎症的，往外科治疗。
- (6)已确诊为肝囊肿，动态观察，定期 B 超检查进行对照，监测囊肿大小。
- (7)解除顾虑和紧张情绪，保持良好心态，切忌大怒。
- (8)多食新鲜蔬菜和水果，保持大便通畅，防止便秘；保证营养，宜食清淡富含蛋白质的食物为主；限制饮酒。
- (9)不宜剧烈运动，防止过度用力，以免增加腹腔压力。
- (10)如有症状请及时就诊。

**【前列腺增生伴钙化斑】：**

- (1)前列腺增生又称前列腺肥大，增生的腺体位于膀胱颈部，会使尿路梗阻，引起尿频和排尿困难，严重影响患者的生活质量，是中老年男性的常见疾病。建议往泌尿科咨询，结合临床诊治。
- (2)1、前列腺钙化斑大多数是由于前列腺炎症之后，前列腺内部组织局部出现了纤维化、钙质沉积而引起的。多数患者都是在体检时通过彩超检查时发现的，一般情况没有不适症状不需治疗。2、部分患者如有不适症状，建议前往泌尿科诊断治疗。

**【左室后壁增厚】：**

- (1)建议心血管内科定期复查。

汇总医生： 丁昊炜

主检日期： 2023-11-21

主检医生：

分科结果

## 检验报告

### 血流变

项目名称	检查结果	单位	参考值	提示
全血粘度高切 200/s	4.31	mpas	3.53--4.65	
全血粘度中切 100/s	4.62	mpas	3.6--4.9	
全血粘度中切 50/s	5.08	mpas	4.7--5.9	
全血还原粘度高切	6.31	mpas	3.66--8.48	
全血还原粘度低切	38.92	mpas	31.8--50.2	
血浆粘度	1.41	mpas	1.26--1.70	
血沉(ESR)	3.90	mm/h	0--15	
红细胞压积	0.46	L/L	0.40--0.50	
红细胞聚集指数	4.48		3.79--6.05	
红细胞变形指数	0.78		0.51--1.02	
红细胞刚性指数	4.48		2.15--6.73	
血沉方程 K 值	16.49	mm/h	0--77	
全血粘度 1/s	19.31	mpas	17.6--21.3	
全血高切相对指数	3.06		2.08--3.69	
全血低切相对指数	13.70		10.37--16.94	

**\*小结:**

未见异常

操作员：梁可欣 检查日期:2023-11-20 检查医生:陈建国

### 尿液分析+尿沉渣

项目名称	检查结果	单位	参考值	提示
白细胞尿	14	个/ul	0--13	↑
上皮细胞(EC)	1	/HP	0--28	
管型(CAST)	0	个/ul	0--1	

霉菌(尿)	0	/HP	0--0	
结晶	0	/HP	0--10	
透明度(CLA)	清亮			
胆红素(BIL)	-		阴性	
隐血(ERY)	-		阴性	
小圆上皮细胞(SRC)	0	个/ul	0--0	
维生素 C	-		阴性	
异常红细胞	0	个/ul	0--3	
红细胞(正常)	2	个/ul	0--6	
鳞状上皮细胞	1	个/ul	0--0	↑
粘液丝	0	个/ul	0--0	
颜色(Colour)	淡黄色			
尿葡萄糖(GLU)	2+		阴性	
酮体(KET)	-		阴性	
比重(SG)	1.020		1.003--1.030	
酸碱度(PH)	6.0		4.5--8.0	
尿蛋白质(PRO)	-		阴性	
尿胆原(URO)	-		阴性	
亚硝酸盐(NIT)	-		阴性	
红细胞(尿)(RBC)	2	个/ul	0--6	
尿白细胞(LEU)	-		阴性	

**\*小结:**

白细胞尿偏高(14 个/ul) 鳞状上皮细胞偏高(1 /HP) 尿葡萄糖(GLU)2+

操作员：祁佳佳 检查日期:2023-11-20 检查医生:陈建国

**血常规（五分类）**

项目名称	检查结果	单位	参考值	提示
白细胞(WBC)	5.64	10 <sup>9</sup> /L	3.5--9.5	

淋巴细胞绝对值(LY#)	1.42	10 <sup>9</sup> /L	1.1--3.2	
淋巴细胞百分比(LY%)	25.2	%	20--50	
中性粒细胞绝对值(GR#)	3.89	10 <sup>9</sup> /L	1.8--6.3	
中性粒细胞百分比(GR%)	68.9	%	40--75	
嗜碱性粒细胞绝对值(BA#)	0.02	10 <sup>9</sup> /L	0--0.06	
嗜碱性粒细胞百分比(BA%)	0.4	%	0--1.0	
嗜酸性粒细胞绝对值(EO#)	0.05	10 <sup>9</sup> /L	0.02--0.52	
嗜酸性粒细胞百分比(EO%)	0.9	%	0.4--8.0	
血小板(PLT)	116	10 <sup>9</sup> /L	125--350	↓
血小板分布宽度(PDW)	16.5	%	15--17	
平均血小板体积(MPV)	12.0	fl	6.0--14.0	
血小板压积(PCT)	0.138	%	0.11--0.28	
红细胞(RBC)	5.07	10 <sup>12</sup> /L	4.3--5.8	
血红蛋白	156	g/L	130--175	
红细胞压积(HCT)	46.7	%	40--50	
红细胞平均体积(MCV)	92.0	fl	82--100	
平均血红蛋白含量(MCH)	30.8	pg	27--34	
平均血红蛋白浓度(MCHC)	334	g/L	316--354	
单核细胞绝对值(MO#)	0.26	10 <sup>9</sup> /L	0.1--0.60	
单核细胞百分比(MO%)	4.6	%	3--10	
红细胞分布宽度标准差(RDW-SD)	46.5	fl	35--56	
红细胞分布宽度变异系数(RDW-CV)	13.3	%	10.6--16.6	
大血小板比率	38.8	%	11--45	
大血小板数目	45	10 <sup>9</sup> /L	30--90	
未成熟粒细胞数目	0.11	10 <sup>9</sup> /L	0--999	
未成熟粒细胞百分比	1.9	%	0--100	

有核红细胞数目	0.000	10 <sup>9</sup> /L	0--9999	
有核红细胞百分比	0.00	/100WBC	0--9999	

**\*小结：**

血小板(PLT)偏低(116 10<sup>9</sup>/L)

操作员：余雅倩 检查日期：2023-11-20 检查医生：陈建国

**肾功三项**

项目名称	检查结果	单位	参考值	提示
肌酐(CREA)	65.00	umol/L	57--111	
尿酸(UA)	391.00	umol/L	200--420	
尿素测定 (Urea)	6.30	mmol/L	3.6--9.5	

**\*小结：**

未见异常

操作员：王小雪 检查日期：2023-11-20 检查医生：陈建国

**空腹血糖**

项目名称	检查结果	单位	参考值	提示
葡萄糖(GLU)	7.26	mmol/L	3.89--6.1	↑

**\*小结：**

葡萄糖(GLU)偏高(7.26 mmol/L)

操作员：王小雪 检查日期：2023-11-20 检查医生：陈建国

**血脂四项**

项目名称	检查结果	单位	参考值	提示
动脉硬化指数	3.97		1.31--3.19	↑
总胆固醇(CHOL)	5.05	mmol/L	2.59--5.2	
甘油三脂(TG)	1.97	mmol/L	0.7--1.7	↑
低密度脂蛋白(LDL)	3.61	mmol/L	0--4.13	

高密度脂蛋白(HDL)	0.91	mmol/L	0.77--1.55	
-------------	------	--------	------------	--

**\*小结:**

动脉硬化指数偏高(3.97) 甘油三脂(TG)偏高(1.97 mmol/L)

操作员：王小雪 检查日期:2023-11-20 检查医生:陈建国

**肝功能三项**

项目名称	检查结果	单位	参考值	提示
γ-谷氨酰转肽酶(GGT)	11.0	U/L	10--60	
丙氨酸氨基转移酶(ALT)	23.00	U/L	9--50	
门冬氨酸氨基转移酶(AST)	16.00	U/L	15--40	
谷草比谷丙	0.70		0.4--2.5	

**\*小结:**

未见异常

操作员：王小雪 检查日期:2023-11-20 检查医生:陈建国

# 大同瑞慈康复医院 12导联心电图报告

魏进 男 85岁 体检号:434723 病床号:

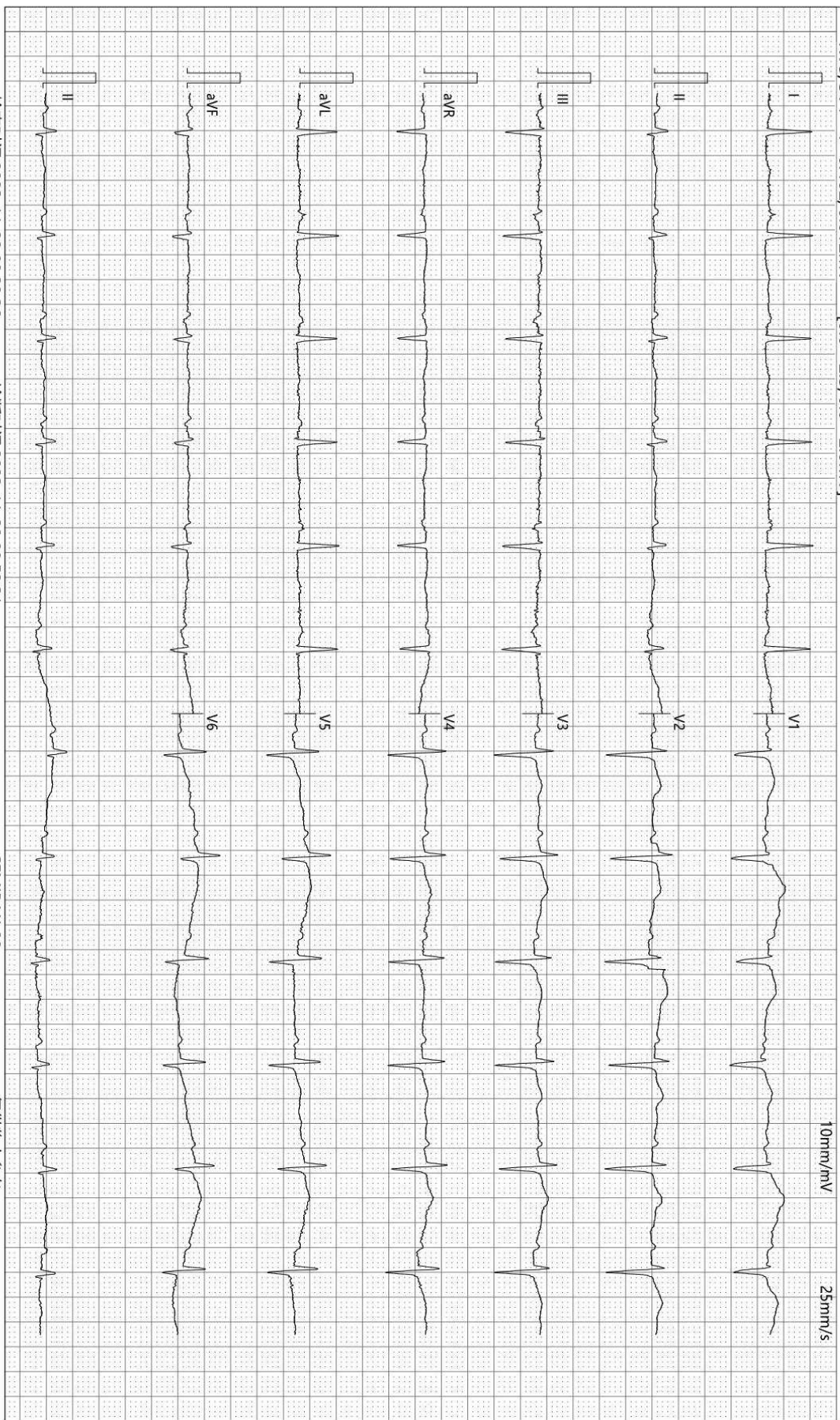
诊断结果:

- 1.窦性心律
- 2.T波平坦

诊断医生:

*张之生*

HR : 71bpm [60~100bpm]  
 P : 72ms [0~110ms]  
 PR : 178ms [120~200ms]  
 QRS : 92ms [60~100ms]  
 QT/QTc : 422/459ms [320~440/0~450ms]  
 P/QRS/T : -41/-11/55deg. [0~75/-30~90/0~75deg]  
 RV5/SV1 : 0.462/0.612mV [0.0~2.5/0.0~2.0mV]



检查时间:2023-11-20 08:39:36

诊断时间:2023-11-20 08:52:31

SEMIP V1 90

仅供临床参考

## 双源 CT 诊断图文报告

流水号: 2307060515

影像号: CT20231120042

姓名: 魏进

年龄: 85 岁

性别: 男

检查设备: 西门子量子双源 CT

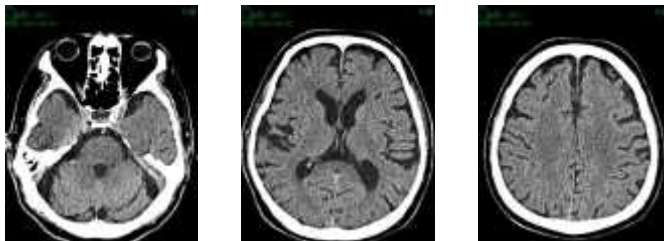体检号: 434723

申请医院: 本院

体检科室: 体检科

检查部位: CT 检查

经典图像:



影像所见:

颅脑结构双侧对称, 脑实质内未见异常密度。中线结构居中。脑沟、裂、池及脑室系统等未见异常。

影像诊断:

颅脑未见明显异常

报告医师: 剧艳军

检查日期: 2023-11-20

审核医师: 剧艳军

报告日期: 2023-11-20

## 超声诊断图文报告

流水号: 2307060515

影像号: 1454746

姓名: 魏进

年龄: 85 岁

性别: 男

检查设备: Vivid E95

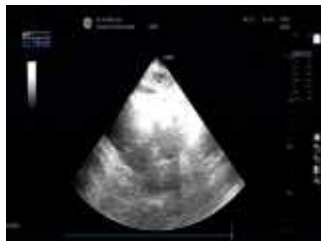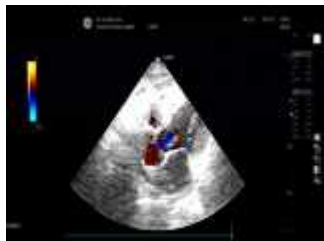体检号: 434723

申请医院: 本院

体检科室: 体检科

检查部位: 心脏彩超

经典图像:



影像所见:

超声测量 (单位: mm)

升主动脉内径 35 (32±3mm)

左房内径 37 (35mm)

室间隔 11 (8-11mm)

左室内径 49 (47±4mm)

左室后壁 12 (8-11mm)

EF61% (50-80%)

右室内径 25 (36±4mm)

右房内径 28 (36±4mm)

FS32% (28-41%)

主肺动脉内径 24 (23±3mm)

升主动脉内径扩张, 心脏各腔室大小正常, 左室后壁增厚, 左室壁未见明显节段性运动异常, 主动脉瓣回声正常, 舒张期瓣下可见少量返流信号, 余瓣膜及启闭功能未见明显异常, 舒张期二尖瓣口血流频谱 E/A>1, 心包腔探及液性暗区, 距右室前壁深约 0.8cm。

影像诊断:

1. 升主动脉扩张
2. 左室后壁增厚
3. 主动脉瓣少量返流
4. 心包腔少量积液

报告医师: 陈玉荣

检查日期: 2023-11-20

审核医师: 陈玉荣

报告日期: 2023-11-20

## 超声诊断图文报告

流水号: 2307060515

影像号: 1454749

姓名: 魏进

年龄: 85 岁

性别: 男

检查设备: Vivid E95

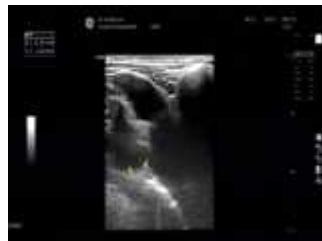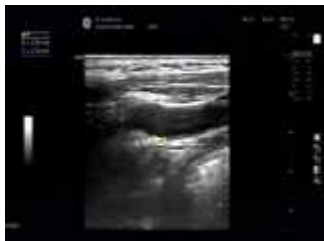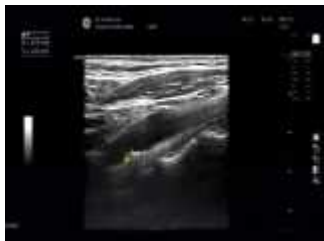
体检号: 434723

申请医院: 本院

体检科室: 体检科

检查部位: 颈部血管彩超

经典图像:



影像所见:

右锁骨下动脉起始处探及混合回声斑, 大小约  $11.6 \times 4.1 \text{mm}$ , 左侧颈内动脉起始处后壁探及偏强回声斑, 大小约  $6.1 \times 1.8 \text{mm}$ , 右侧颈总动脉膨大处探及数个强回声斑, 大者约  $5.3 \times 1.7 \text{mm}$ , 左侧颈总动脉、右侧颈内、双侧颈外动脉起始段内中膜不增厚, 内壁欠光滑, 管壁未见明确强回声斑。CDFI: 血流充盈好。PW: 频谱形态正常。双侧椎动脉走行正常, 椎动脉内径正常, 管壁不厚, 管腔内为无回声, CDFI: 血流充盈好。PW: 频谱正常。

影像诊断:

1. 右锁骨下动脉起始处、右侧颈总动脉粥样斑块形成
2. 左侧颈内动脉起始处粥样斑块形成

报告医师: 陈玉荣

检查日期: 2023-11-20

审核医师: 陈玉荣

报告日期: 2023-11-20

## 超声诊断图文报告

流水号: 2307060515

影像号: 1454752

姓名: 魏进

年龄: 85岁

性别: 男

检查设备: Vivid E95

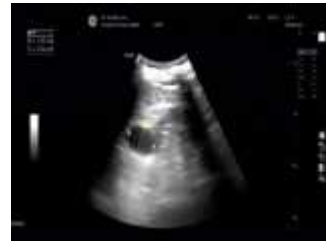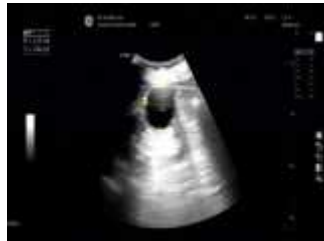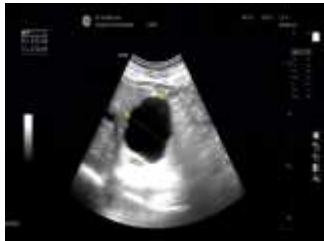体检号: 434723

申请医院: 本院

体检科室: 体检科

检查部位: 全腹彩超

### 经典图像:



### 影像所见:

肝脏大小形态正常,包膜光滑完整,肝内探及数个囊性结节,大者约6.5\*5.8cm,边界清,形态规则,余实质回声均匀,肝内管道系统走行清晰,门静脉及肝内胆管不扩张。

胆囊大小形态正常,壁不厚、光滑,囊内透声好,肝外胆管不扩张。

胰腺大小形态正常,实质回声均匀,主胰管不扩张。

脾脏大小形态正常,实质回声均匀,脾门静脉不宽。

双肾大小形态正常,皮髓质分界清晰,右肾探及囊性结节,大小约4.2\*3.8cm,边界清,形态规则,左肾探及数个囊性结节,大者约3.4\*2.8cm,边界清,形态规则,双肾集合系统未见分离,双侧输尿管未见扩张。

膀胱充盈欠佳。

前列腺形态饱满,体积增大,大小约5.8\*4.5\*4.1cm,内腺厚约4.0cm,实质回声欠均匀,其内探及数个强回声斑,大者直径约0.8cm。

### 影像诊断:

1. 肝囊肿 多发
2. 双肾囊肿 (左肾多发)
3. 前列腺增生伴钙化斑

报告医师: 陈玉荣

检查日期: 2023-11-20

审核医师: 陈玉荣

报告日期: 2023-11-20