



2307051499

大同瑞慈健康体检

报 告 册

体检编号	434673	工号	187
姓名	解贵齐		
性别	女	年龄	54岁
单位	大同师范高等专科学校		
部门	大同师范高等专科学校		
联系电话	13935206292		
体检日期	2025-08-15		

尊敬的解贵齐女士您好！

首先,瑞慈健康体检全体员工欢迎您的光临,并对您的信任表示衷心的感谢！

您于 2025-08-15 (体检编号: 434673) 完成健康检查,本机构的各科医生已根据您的体检项目及结果,汇总成此份健康体检报告,并经总检医生审核。据此提出对您健康状况的综合分析及建议。

瑞慈健康体检倡导“大健康、大康复”,提出“健康是第一财富 (Rich)”的人文理念。希望您仔细阅读并妥善地保管此份健康体检报告,并认真关注报告中的提示与建议,若您对报告内容有任何疑问,可直接与瑞慈健康体检客服部联系,进一步咨询。

健康体检咨询电话: 0352-2824444

客户服务咨询电话: 0352-2830597

400-6112995

瑞慈健康体检报告由下列内容组成:

第一部分:主检报告

第二部分:分科分项结果

第三部分:检验报告

第四部分:附表

主检报告

检查综述

- 1、【身高、体重、血压】 (1) 体重指数 17.69：体重偏低
- 2、【血脂四项】 总胆固醇(CHOL)偏高(6.52 mmol/L)
- 3、【血沉(ESR)】 红细胞沉降率(ESR)偏高(21.00 mm/h)
- 4、【尿液分析+尿沉渣】 粘液丝偏高(22 /HP)
- 5、【冠状动脉CTA】 左冠状动脉前降支近段局限性轻度狭窄约 27%
- 6、【心电图】 1. 窦性心律 2. 肺型P波 3. 逆钟向转位
- 7、【甲状腺彩超】 甲状腺左侧叶结节 TI-RADS III级 定期复查
- 8、【颈部血管彩超】 右锁骨下动脉起始处内中膜局部增厚
- 9、【全腹彩超】 子宫肌瘤
- 10、【骨密度检查】 骨质减少
- 11、【口腔科】 (1) 牙周：牙结石
- 12、【动脉硬化检测】 双侧下肢静态ABI未见异常； 双侧外周动脉僵硬度增高。

医生建议

【体重偏低】：

(1) 体重指数是判断体重超标或偏低的主要指标。体重是反映和衡量一个人健康状况的重要标志之一，过胖和过瘦都不利于健康，身高体重不协调也不会给人以美感。体重的变化，还会直接反映身体长期的热量平衡状态。

(2) 当需要比较及分析一个人的体重对于不同身高的人所带来的健康影响时，体重指数是一个中立而可靠的指标。其主要适用于需要体重测试、体型肥胖和全身检查的人群。

(3) 体重指数(BMI)是世界卫生组织推荐的国际统一使用的肥胖分型标准，也是目前国际上常用的衡量人体胖瘦程度以及是否健康的一个标准，其计算方式为： $BMI = \text{体重(千克)} / \text{身高(米} \times \text{米)}$ 。成人的标准值是BMI 18.5-23.9之间。低于18.5为体重指数偏低；高于23.9则为体重指数偏高。

(4) 体重指数偏低首先应该排除胃肠道(如消化不良)、甲状腺等疾患，及其他影响身体健康的不良因素，如睡眠不足、睡眠障碍、精神压力等。长期的体重指数偏低会导致营养不良，造成自身抵抗力、免疫力较低，出现消瘦、头晕等症状。

(5) 饮食原则，注意营养素的合理搭配，宜高热量(肉类、淀粉类)、高蛋白、高维生素、低脂肪、低纤维素饮食为主，少食油炸类及难消化的、冰冷的食物并逐渐增加营养物质的摄入量。

(6) 运动可促进体内激素的合理调配，应该选择适合个人健康的运动方式。保持生活规律、心情舒畅和充足的睡眠。

【总胆固醇(CHOL)偏高】：

(1) 总胆固醇是脂质的主要成分之一，其数量受年龄、家族、性别、饮食、遗传等多种因素影响。总胆固醇对人体生长发育以及新陈代谢有重要的作用，正常值是2.59-5.20mmol/L。

(2) 总胆固醇升高后，会增加类脂物质的堆积，会产生更多的血管斑块，进而增加心脑血管疾病的风险。大于5.21-5.69mmol/L是胆固醇的临界偏高，即使是一个完全健康的人，只要总胆固醇 $>7.2\text{mmol/L}$ 或低密度脂蛋白 $>4.9\text{mmol/L}$ ，未来发生心脑血管的风险就明显增高，应该马上治疗。

(3) 总胆固醇升高根据病因可分为两大类：一是原发性，是由于遗传因素缺陷所致，另一种是继发性，可引起其升高的疾病主要有糖尿病、高血压、甲减、肝肾疾病等。

(4) 降低总胆固醇的治疗中，原发性偏高应积极应用降脂药，曾经选择他汀类药物，胆固醇不能达标的，可联合用药(如依折麦布等)。

(5)如果总胆固醇偏高，且患者有糖尿病、高血压、甲减、肝肾疾病或者已经发生心脑血管疾病的人更应积极用药，控制降低疾病风险。

(6)戒烟，增强运动，采用低脂、低糖饮食，少食富含脂肪、胆固醇及饱和脂肪酸的食物，多进食蔬菜、水果、豆制品、粗粮、鱼和高纤维食品。

(7)必要时在医师指导下使用降脂药物治疗，并前往内分泌科复诊。

【红细胞沉降率（ESR）偏高】：

(1)轻微偏高，无重要临床意义。血沉明显增快常提示疾病状态，如急性或慢性感染、类风湿关节炎、肾病、铅或锌中毒等，建议往内科咨询，结合临床明确诊断，必要时复查、治疗。

【粘液丝偏高】：

(1)尿常规中粘液丝是由尿路中细胞分泌出来的，在有尿路感染时分泌会明显增多，且伴有炎症细胞的出现。

(2)粘液丝偏高，可分为生理性偏高和病理性偏高两种，生理性偏高一般是由于喝水较少导致的尿液浓缩，一般在喝水后就能达到稀释的效果。

(3)病理性的粘液丝偏高是由于泌尿系炎症或者是前列腺炎导致的，需要注意观察，多喝水，同时有白细胞等炎症细胞增多时，应及时服用抗感染药物治疗。如果仅有粘液丝的增多而没有白细胞等炎症细胞增多时，尿路有炎症的可能性不大。

(4)建议平时饮食注意清淡，多喝水，少吃油腻和辛辣的食物，要注意个人清洁卫生，勤洗阴部，注意休息。

【左冠状动脉前降支近段局限性轻度狭窄】：

(1)冠状动脉是负责为心脏供血的一套动脉系统，也是保证心脏正常工作的必要条件。如果在其壁上长了斑块，引起冠状动脉的管腔狭窄或闭塞，会导致心肌缺血缺氧而引起心脏疾病。

(2)冠状动脉分布及名称主要包括：左冠状动脉→主干→左前降支、左旋支、对角支，主要负责左心室血供；右冠状动脉→后降支、左室后支，主要负责右心室血供。临床上经常使用冠脉 CTA 来检查冠状动脉的工作状况。

(3)冠状动脉管腔的狭窄程度及表现有以下几类：0，狭窄度 0%，没有斑块或狭窄；1，狭窄度 1%~24%，极小狭窄或有斑块但未造成轻度狭窄；2，狭窄度 25%~49%，轻度狭窄；3，狭窄度 50%~69%，中度狭窄；

(4)4A，狭窄度 70%~99%，严重狭窄；4B，狭窄度为左主干狭窄 >50%或三支血管 >70%的阻塞，严重狭窄；5，狭窄度 100%，完全闭塞。

(5)通常出现 4A、4B、5 这三种情况，建议往心血管内科进行诊治。

【肺型 P 波】：

(1)供心血管内科结合临床参考。

【逆钟向转位】：

(1)建议心内科结合临床

【甲状腺左侧叶结节】：

(1)甲状腺结节是一种常见的甲状腺疾病，很多甲状腺疾病可表现为结节，如可由甲状腺退行性变、炎症、自身免疫性及新生物等多种病变所致。甲状腺结节在各个年龄段的男女人群中均可见到，但中年女性中较多。

(2)甲状腺结节分良性和恶性两大类，良性的占绝大多数，恶性者不足 1%，判断甲状腺结节的良恶主要依靠病史、体格检查、放射性核素扫描、穿刺细胞学检查。

(3)建议往外科就诊，进一步检查，明确诊断，结合临床诊治并定期复查。

【右锁骨下动脉起始处内中膜局部增厚】：

(1)颈动脉内中膜增厚是一个超声诊断，它属于血管性疾病（动脉硬化）的早期表现，提示长期发展下去动脉硬化会形成斑块和狭窄闭塞病变。

(2)建议改变饮食结构，适量增加运动量，减缓动脉硬化发展的速度。如果有血脂高、胆固醇高、高血压、高血糖，就要进行相应的控制和预防，通过药物的干预，避免从内中膜增厚发展成斑块，进一步形成血管狭窄和闭塞的病变。

【子宫肌瘤】：

(1) 子宫肌瘤又称子宫平滑肌瘤，是女性生殖器最常见的一种良性肿瘤，多见于 30—50 岁妇女，以 40—50 岁最为多见。

(2) 子宫肌瘤根据肌瘤与子宫壁的关系分 3 类：肌壁间肌瘤、浆膜下肌瘤和粘膜下肌瘤。

(3) 子宫肌瘤多无症状，少数表现为阴道出血，腹部触及肿物以及压迫症状等。如发生蒂扭转或其他情况时可引起疼痛。以多发性子宫肌瘤为常见。

(4) 治疗必须根据患者年龄、生育要求、症状、肌瘤大小等情况全面考虑，肌瘤小且无症状，尤其近绝经年龄者，雌激素水平低落，肌瘤可自然萎缩或消失，通常不需治疗，每 3—6 个月随访一次；若肌瘤较大或症状明显继发贫血者，常需手术切除。

【骨质减少】：

(1) 骨质减少是指以单位体积内骨组织量减少为特点的代谢性骨病变，表示骨骼密度低于正常水平，因为骨骼密度是测量骨骼强度的指标。骨质减少是一种渐进的形式，但能够反映骨骼状况。骨质减少是骨质疏松的前兆，其发展到严重程度就是骨质疏松。

(2) 骨骼随着年龄的增长，细胞活跃程度会逐渐降低，并且年龄增长后，体内性激素水平会逐渐下降，钙、锌、维生素 D 等微量元素吸收不足，导致骨质减少。此外，如果缺乏运动、过度挑食、偏食等情况，也会影响机体对微量元素的吸收，进而导致骨质减少。

(3) 骨质减少在临床上多见于孕妇和中老年人群，孕妇因为胎儿生长发育需要钙质，骨质会出现减少；中老年人群因为年龄增长也会出现钙质的流失。

(4) 此外，女性绝经期后雌激素分泌会明显下降导致破骨细胞活跃，引起骨量丢失而出现骨质减少；甲状腺、甲状旁腺功能亢进等继发性疾病也可导致骨质减少。

(5) 临床上常用双能 X 线骨密度测量作为测量骨质流失的一种方法，其测量骨密度主要是在脊柱、髋关节等部位；跟骨的定量超声也可用于普通筛查，其方法费用低、便携且无电离辐射。

(6) 定期复查骨密度，每年做一次骨密度的检测。如果骨质继续减少，就需要药物的治疗（如钙尔奇 D、骨化三醇等）。

(7) 经常晒太阳或补充维生素 D。加强体育锻炼，多参加户外运动。补钙，钙含量多的食品主要见于海产品、牛奶、豆腐、豆浆、酸奶、芝麻、绿色蔬菜等，到了五十岁以后最好口服钙片，以促进钙的吸收。

【牙结石】：

(1) 牙结石又称牙石，是沉积在牙齿或修复体表面上已经钙化或正在钙化的菌斑或软垢。其开始时是软的，会因逐渐的钙化而变硬。它是由 75% 的磷酸钙，15—25% 的水、有机物、磷酸锰、矿酸钙及微量的钾、钠、铁所构成，并呈现出黄色、棕色或者黑色。

(2) 牙结石通常存在于唾液腺开口处的牙齿表面（例如：下颚前牙的舌侧表面，上颚后牙的颊侧表面）和牙齿的颈部，以及口腔粘膜运动不到的牙齿表面等处。

(3) 牙结石形成后，可伴随牙龈出血、牙龈萎缩、口臭等症状。

(4) 牙结石是牙周病的重要病因，它会不断刺激牙周组织，并且压迫牙龈，影响血液循环，造成牙周组织的细菌感染，形成牙周囊袋，此后更易使食物残渣、牙菌斑、牙结石等的堆积，最终牙周支持组织全部破坏，导致牙齿松动，以至于不得不拔除牙齿。

(5) 早晚刷牙、饭后漱口是防治牙结石形成的最重要措施。应采取正确的竖刷牙法和巴氏刷牙法，纠正横刷牙法。

(6) 多吃富有维生素的粗纤维食物，如肉、蛋、各种蔬菜和水果，充分咀嚼以利于牙面清洁。少吃甜食及黏性很强的食物，不吃零食。

(7) 建议每半年进行一次口腔健康检查，每年进行 2—3 次全口超声波洁牙术，使牙面、牙颈部经常处于洁净状态。

【外周动脉僵硬度增高】：

(1) 动脉硬化是全身性粥样硬化在肢体局部表现，是全身性动脉内膜及其中膜呈退行性、增生性改变，使血管壁变硬缩小，失去弹性，从而继发血栓形成致使远端血流量进行性减少或中断。

(2) 要均衡饮食，要防止其他疾病引起的动脉粥样硬化，如糖尿病、肥胖、高血压。少吃含油脂和胆固醇多的食品，减少盐的摄入，多吃富含高密度脂蛋白的鱼类、海鲜。戒烟限酒，控制体重，保持良好的心态。通过适量的运动，可以明显改善动脉粥样硬化。必要时内科咨询及诊治。

汇总医生： 丁昊炜

主检日期： 2025-09-29

主检医生：

分科结果

身高、体重、血压

项目名称	检查结果	项目名称	检查结果
身高	163cm	体重	47kg
血压	98/62mmHg		

*小结:

(1) 体重指数 17.69: 体重偏低

操作员：张悦 检查日期:2025-09-27 检查医生：名燕凌

内科

项目名称	检查结果	项目名称	检查结果
心率	72 次/min	心律	齐
心脏杂音	无	心界	正常
肺部	正常	呼吸音	呼吸音清
啰音	未闻及	叩诊	叩诊呈清音
腹部触诊	腹部平软	发育	正常
肝胆	肋下未触及	脾脏	肋下未触及
双肾	无叩击痛	肠鸣音	正常
营养	良好	神经系统	正常
生理反射	生理反射存在	病理反射	病理反射未引出
颅神经	正常	运动功能	正常
深浅感觉	正常	其它	无异常发现
既往史	无		

*小结:

未见异常

操作员：张悦 检查日期:2025-09-28 检查医生：名燕凌

外科（女）

项目名称	检查结果	项目名称	检查结果
皮肤	正常	甲状腺	无肿大
浅表淋巴结	无肿大	肛门	正常
泌尿外生殖器	正常	四肢关节	未见异常
腹股沟	未见异常	足背动脉	正常
紫绀	无	色素沉着	无
脱毛	无	脱色	无
浮肿	无	皮下结节	无
头颅	正常	颈部	正常
乳腺	正常	脊柱	正常
直肠	未检	皮肤黄疸	无
四肢	活动正常	其他	无

***小结：**

未见异常

操作员：张明远

检查日期：2025-08-15

检查医生：张明远

眼科

项目名称	检查结果	项目名称	检查结果
视力(左)	镜 0.6	视力(右)	镜 0.6
辨色力	正常	眼睑	正常
结膜	正常	泪器	正常
角膜	正常	虹膜	正常
瞳孔	正常	晶状体	正常
玻璃体	正常	眼底	未见异常

***小结：**

未见异常

操作员：田野青

检查日期：2025-08-15

检查医生：田野青

耳鼻喉科

项目名称	检查结果	项目名称	检查结果
听力(左)	正常	听力(右)	正常
外耳道	正常	鼓膜	正常
鼻窦	正常	鼻中隔	正常
鼻腔	正常	扁桃体	无肿大
嗅觉	正常	咽喉	正常

***小结:**

未见异常

操作员：裴文兴 检查日期：2025-08-15 检查医生：裴文兴

妇科内诊

项目名称	检查结果	项目名称	检查结果
外阴	正常	尿道口	正常
阴道	通畅	子宫	正常
附件	正常	宫颈	光滑
后穹窿	正常		

***小结:**

未见异常

操作员：薛荣丽 检查日期：2025-08-15 检查医生：薛荣丽

口腔科

项目名称	检查结果	项目名称	检查结果
唇颊	正常	齿	正常
齿龈	正常	牙周	牙结石 I 度
舌腭	正常	腮腺	正常
颌下腺	正常	颞下颌关节	正常

***小结:**

(1) 牙周：牙结石

操作员：龚富生 检查日期：2025-08-15 检查医生：龚富生

检验报告

尿液分析+尿沉渣

项目名称	检查结果	单位	参考值	提示
白细胞尿	0	个/u1	0--13	
上皮细胞(EC)	0	/HP	0--28	
管型(CAST)	0	个/u1	0--1	
霉菌(尿)	0	/HP	0--0	
结晶	0	/HP	0--10	
透明度(CLA)	清亮			
胆红素(BIL)	-		阴性	
隐血(ERY)	-		阴性	
小圆上皮细胞(SRC)	0	个/u1	0--0	
维生素C	-		阴性	
异常红细胞	0	个/u1	0--3	
红细胞(正常)	1	个/u1	0--6	
鳞状上皮细胞	0	个/u1	0--0	
粘液丝	22	个/u1	0--0	↑
颜色(Colour)	淡黄色			
尿葡萄糖(GLU)	-		阴性	
酮体(KET)	-		阴性	
比重(SG)	1.005		1.003--1.030	
酸碱度(PH)	6.0		4.5--8.0	
尿蛋白质(PRO)	-		阴性	
尿胆原(URO)	-		阴性	
亚硝酸盐(NIT)	-		阴性	
红细胞(尿)(RBC)	1	个/u1	0--6	
尿白细胞(LEU)	-		阴性	

***小结：**

粘液丝偏高(22 /HP)

操作员：孙钰 检查日期:2025-08-15

检查医生:康建忠

血常规（五分类）

项目名称	检查结果	单位	参考值	提示
白细胞(WBC)	5.07	10 ⁹ /L	3.5--9.5	
淋巴细胞绝对值(LY#)	1.52	10 ⁹ /L	1.1--3.2	
淋巴细胞百分比(LY%)	30.0	%	20--50	
中性粒细胞绝对值(GR#)	3.29	10 ⁹ /L	1.8--6.3	
中性粒细胞百分比(GR%)	65.0	%	40--75	
嗜碱性粒细胞绝对值(BA#)	0.01	10 ⁹ /L	0--0.06	
嗜碱性粒细胞百分比(BA%)	0.2	%	0--1.0	
嗜酸性粒细胞绝对值(E0#)	0.07	10 ⁹ /L	0.02--0.52	
嗜酸性粒细胞百分比(E0%)	1.3	%	0.4--8.0	
血小板(PLT)	221	10 ⁹ /L	125--350	
血小板分布宽度(PDW)	16.0	%	15--17	
平均血小板体积(MPV)	11.0	f1	6.0--14.0	
血小板压积(PCT)	0.244	%	0.11--0.28	
红细胞(RBC)	4.19	10 ¹² /L	3.8--5.1	
血红蛋白	135	g/L	115--150	
红细胞压积(HCT)	41.4	%	35--45	
红细胞平均体积(MCV)	98.9	f1	82--100	
平均血红蛋白含量(MCH)	32.3	pg	27--34	
平均血红蛋白浓度(MCHC)	327	g/L	316--354	
单核细胞绝对值(MO#)	0.18	10 ⁹ /L	0.1--0.60	
单核细胞百分比(MO%)	3.5	%	3--10	
红细胞分布宽度标准差(RDW-SD)	45.2	f1	35--56	
红细胞分布宽度变异系数(RDW-CV)	12.2	%	10.6--16.6	

大血小板比率	31.6	%	11--45	
大血小板数目	70	$10^9/L$	30--90	
未成熟粒细胞数目	0.01	$10^9/L$	0--999	
未成熟粒细胞百分比	0.1	%	0--100	
有核红细胞数目	0.000	$10^9/L$	0--9999	
有核红细胞百分比	0.00	/100WBC	0--9999	

***小结:**

未见异常

操作员：赵伟 检查日期:2025-08-15 检查医生:康建忠

血 HP 检测

项目名称	检查结果	单位	参考值	提示
幽门螺旋杆菌抗体检测	阴性 (-)		阴性 (-)	

***小结:**

未见异常

操作员：祁佳佳 检查日期:2025-08-15 检查医生:康建忠

肾功三项

项目名称	检查结果	单位	参考值	提示
肌酐(CREA)	59.10	$\mu\text{mol/L}$	41--73	
尿酸(UA)	265.00	$\mu\text{mol/L}$	140--340	
尿素测定(Urea)	4.87	mmol/L	2.6--7.5	

***小结:**

未见异常

操作员：乔叶 检查日期:2025-08-15 检查医生:康建忠

空腹血糖

项目名称	检查结果	单位	参考值	提示
葡萄糖(GLU)	4.74	mmol/L	3.89--6.1	

***小结:**

未见异常

操作员：乔叶 检查日期：2025-08-15 检查医生：康建忠

血脂四项

项目名称	检查结果	单位	参考值	提示
动脉硬化指数	1.99		1.31--3.19	
总胆固醇(CHOL)	6.52	mmol/L	2.59--5.2	↑
甘油三脂(TG)	1.31	mmol/L	0.7--1.7	
低密度脂蛋白(LDL)	3.07	mmol/L	0--4.13	
高密度脂蛋白(HDL)	1.54	mmol/L	0.77--1.55	

***小结:**

总胆固醇(CHOL)偏高(6.52 mmol/L)

操作员：乔叶 检查日期：2025-08-15 检查医生：康建忠

肝功能五项

项目名称	检查结果	单位	参考值	提示
总胆红素(TBIL)	16.30	umol/L	0--21	
直接胆红素(DBIL)	3.3	umol/L	0--8.0	
间接胆红素(IBIL)	13.00	umol/L	0--17.39	
丙氨酸氨基转移酶(ALT)	21.00	U/L	7--40	
门冬氨酸氨基转移酶(AST)	29.00	U/L	13--35	

***小结:**

未见异常

操作员：乔叶 检查日期：2025-08-15 检查医生：康建忠

血沉(ESR)

项目名称	检查结果	单位	参考值	提示
红细胞沉降率(ESR)	21.00	mm/h	0--20	↑

***小结:**

红细胞沉降率(ESR)偏高(21.00 mm/h)

姓名：解贵齐 性别：女 年龄：54 登记流水：2307051499 体检日期：2025-08-15

操作员：祁佳佳 检查日期：2025-08-15 检查医生：康建忠

大同现代医学检验实验室

液基薄层细胞学图文报告

ID: 2025118962

病理号: 107806

姓名: 解贵齐

性别: 女

年龄: 54岁

送检科室:

电话号码: 13935206292

床号:

病历号:

体检号: 2307051499

送检医院: 大同瑞慈康复体检

送检日期: 2025-08-15

末次月经:

送检医生:

采样日期:

报告日期: 2025-08-15

标本满意度: 满意

细胞量: >45%

红细胞:

经期样本:

颈管细胞:

化生细胞:

鳞状细胞:

宫颈柱状细胞:

未见上皮内病变/恶性细胞:

正常范围内:

- 良性反应性改变:
- 炎症:
 - 轻度:
 - 中度:
 - 重度:
 - 放疗:
 - 妊娠:
 - 萎缩性:
 - 宫内避孕器:
 - 其他:

病原体: 滴虫感染: 念珠菌感染: 细菌感染:

提示 HPV 感染: 疱疹病毒感染:

鳞状上皮细胞分析:

- 非典型鳞状细胞:
- 倾向上皮内瘤变:
 - 倾向良性反应性改变:
 - 不能明确意义(ASC-US):
 - 不排除高度病变(ASC-H):
- 上皮内低度病变: 鳞癌:
- 上皮内高度病变:
- CIN2:
 - CIN3:

腺上皮细胞分析:

非典型腺细胞:

- 宫内膜:
- 来源不明:

非典型腺细胞(宫颈管):

- 倾向原位腺癌:
- 不能明确意义:
- 倾向良性反应性改变:

腺癌:

- 宫颈管:
- 宫内膜:
- 其它:

炎细胞:

- 轻度:
- 中度:
- 重度:

可疑腺癌:

诊断意见: 未见上皮内病变或恶性细胞 (NILM)。

建议:

报告医师: 张荣生

地址: 大同市魏都大道 79 号, 本报告医师签字后有效
咨询: 0352-2830587 4006-122-995

妇科细胞学是筛查项目, 出于技术原因, 可能会有假阴性结果, 本检测仅对来样负责, 如果对结果有疑义, 请在收到报告 7 天内与我们联系。

大同瑞慈康复医院 12导联心电图报告

解贵齐 女 54岁

体检号:434673

病床号:

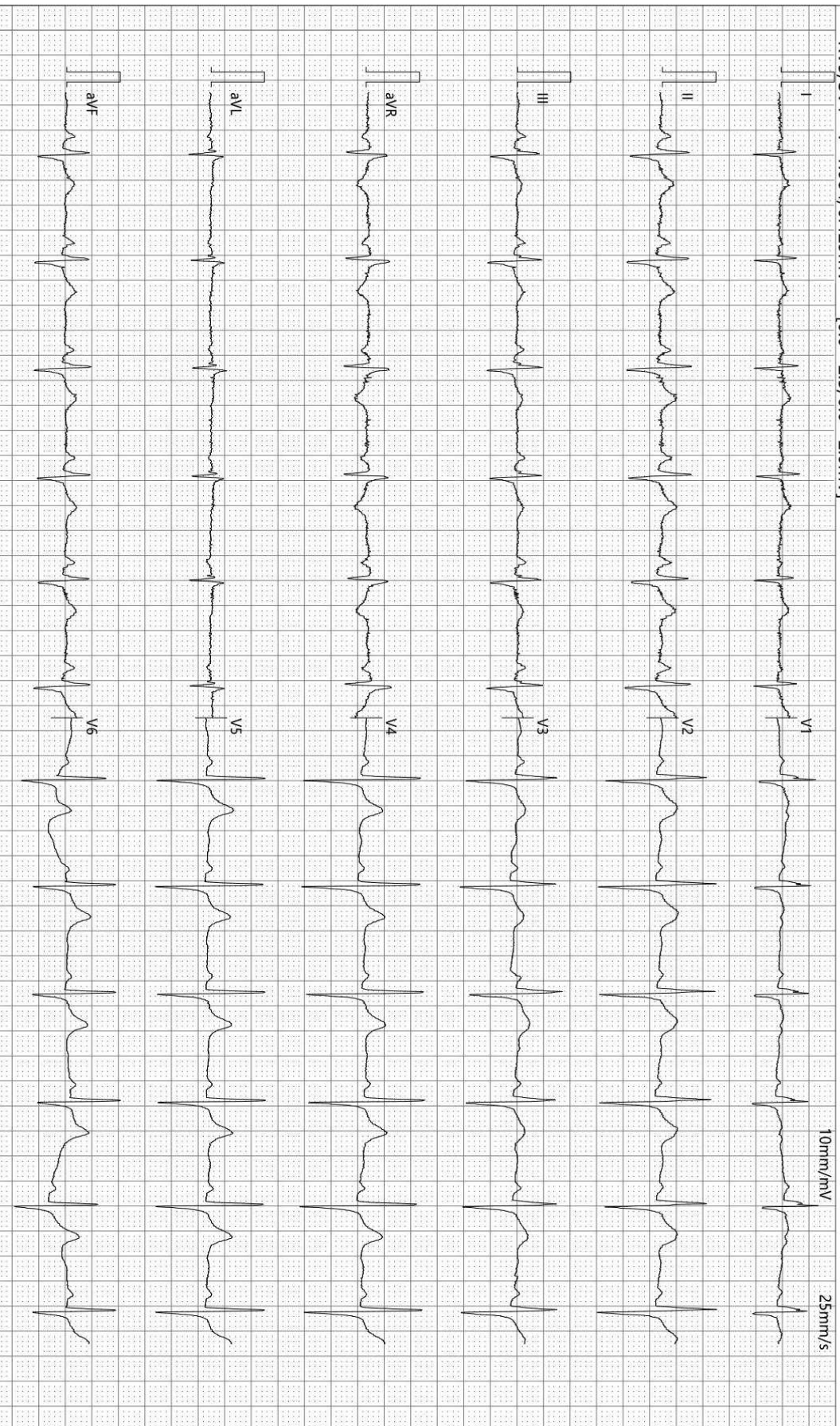
诊断结果:

- 1.窦性心律
- 2.肺型P波
- 3.逆钟向转位

诊断医生:

曹建
陶志峰

HR : 70bpm [60 ~ 100bpm]
P : 100ms [0 ~ 110ms]
PR : 148ms [120 ~ 200ms]
QRS : 110 ms [60 ~ 100ms]
QT/QTc : 387/418ms [320 ~ 440/0 ~ 460ms]
P/QRS/T : 76 / 205 / 56deg [0 ~ 75 / -30 ~ 90 / 0 ~ 75deg]
RV5/SV1 : 1.084/0.429mV [0.0 ~ 2.5/0.0 ~ 2.0mV]



检查时间:2025-08-15 09:30:03

诊断时间:2025-08-15 09:43:21

SEMIP V1.90

仅供临床参考

Text




大同瑞慈健康体检

颅内多普勒血流图 (TCD) 检查报告单


姓名: 解贵齐 性别: 女 年龄: 54 岁 检查号: 2307051499
 申请科室: 体检科 申请医师: 李菊蓉 检查类型: 颅内血管 床号:

LVA 60mm(深度) PW 2MHz




Vs:61.7 Vd:29.8 Vm:40.4
 PI:0.79 RI:0.52 S/D:2.07

RVA 60mm(深度) PW 2MHz



Vs:56.7 Vd:28.2 Vm:37.7
 PI:0.76 RI:0.50 S/D:2.01

BA 49mm(深度) PW 2MHz



Vs:51.3 Vd:26.1 Vm:34.5
 PI:0.73 RI:0.49 S/D:1.97

Vs: Vd: Vm:
 PI: RI: S/D:

Vs: Vd: Vm:
 PI: RI: S/D:

Vs: Vd: Vm:
 PI: RI: S/D:

医生意见

结论: 椎-基底动脉脑血管超声未见异常。

李菊蓉

检查日期: 2025-08-15

本报告单仅提供临床参考

大同瑞慈健康体检

骨密度检测报告

受检者信息

受检者ID: 2307051499

姓名: 解贵齐

出生年月日: 1968/10/25

年龄: 56

性别: 女

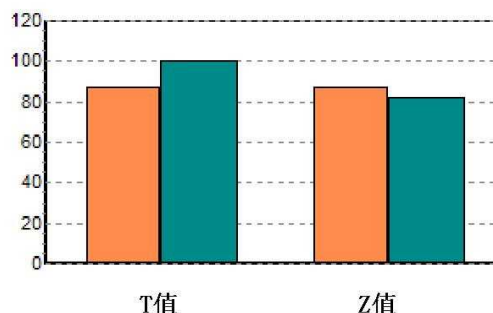
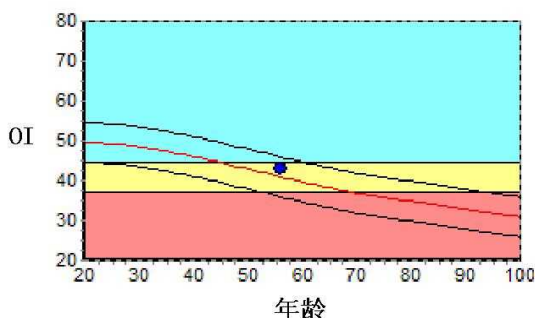
测定部位(右/左): 右

测定结果

测定日期: 2025/8/15 9:28:55

测试编号: 1/1

■ 受测者 ■ 平均值



数据库: Asia

OI: 43.1

SOS: 1354.6 m/s, BUA: 24.9

T值: -1.31

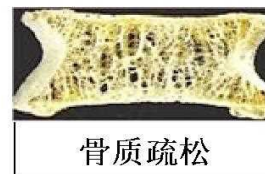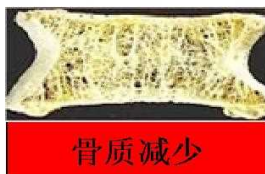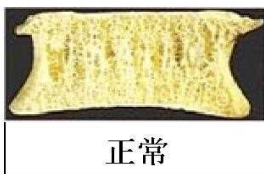
Z值: 0.44

成人比: 86.8 %

同龄比: 105.3 %

OPR: N/A %

结果分析



注解

以上结论仅供参考

科室:

医生签名:

医院地址 大同瑞慈健康体检

地址 大同市平城区魏都大道79号

联系电话 0352-2824444

操作者 名燕凌

大同瑞慈健康体检

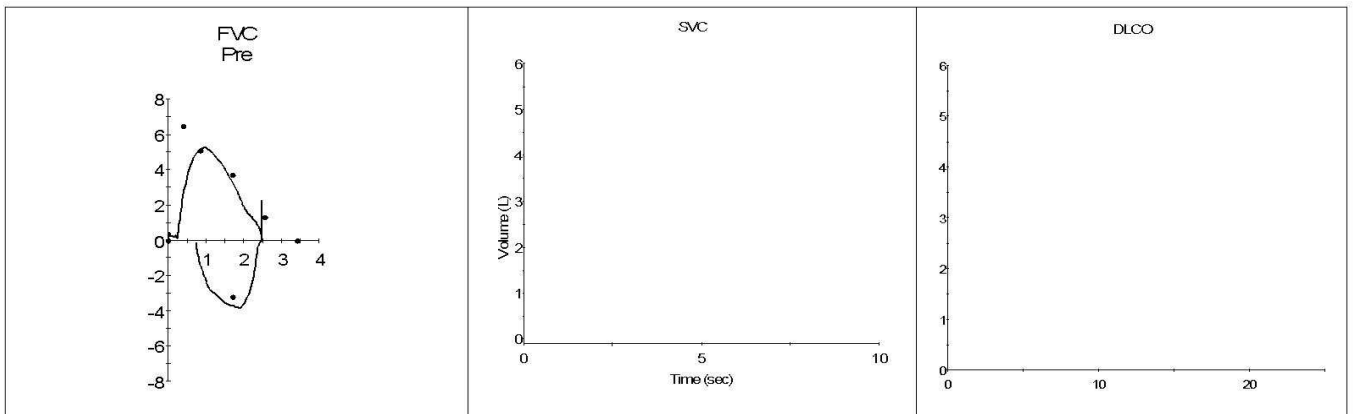
肺功能检验报告

姓名: 解贵齐	ID: 434673	BSA: 1.48	日期: 2025/08/15
医师:	身高: 163.00	年龄: 56	病房:
医生:	体重: 47.00	性别: Female	种族: <Unspecified>

Pre Test Comments:

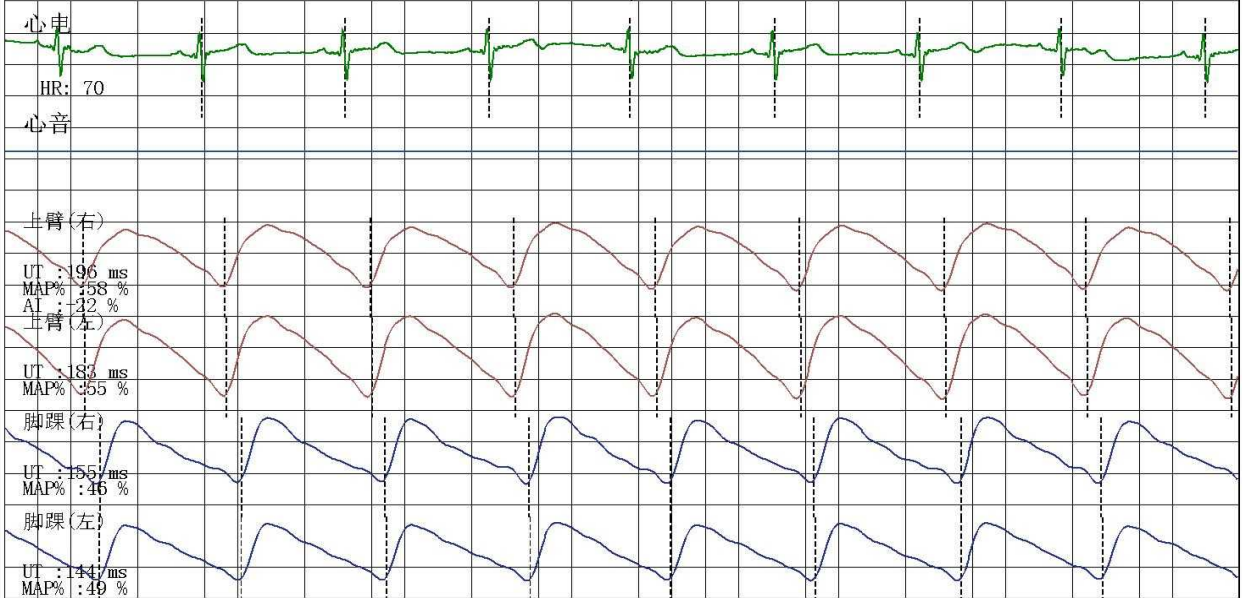
Post Test Comments: 肺通气功能: 正常

	Pre-Bronch			Post-Bronch		
	<u>Actual</u>	<u>Pred</u>	<u>%Pred</u>	<u>Actual</u>	<u>%Pred</u>	<u>%Chng</u>
----用力肺活量 ----						
FVC (L)	2.49	3.41	73			
FEV1 (L)	2.49	2.66	93			
FEV1/FVC (%)	100	79	126			
FEF 25% (L/sec)	4.39	5.07	86			
FEF 75% (L/sec)	2.61	1.28	203			
FEF 25-75% (L/sec)	4.16	2.49	167			
FEF Max (L/sec)	5.26	6.48	81			
FIVC (L)	1.74					
FIF Max (L/sec)	3.85					



大同瑞慈健康体检 动脉阻塞与僵硬度检测报告单

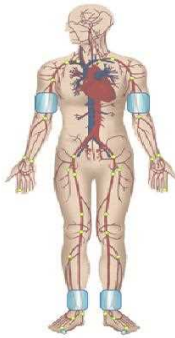
病历号: 2307051499 检查号: 4205
姓名: 解贵齐 性别: 女 年龄: 54 岁
身高: 170.0 cm 体重: 70.0 kg BMI: 24.2



四肢动脉血压值 (mmHg)

上臂(右)

SBP: 107
MBP: 83
DBP: 70
PP: 37



上臂(左)

SBP: 104
MBP: 77
DBP: 61
PP: 43

脚踝(右)

SBP: 120
MBP: 89
DBP: 69
PP: 51

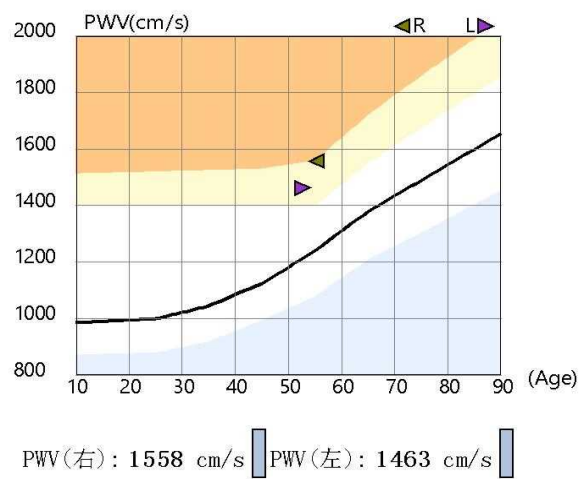
脚踝(左)

SBP: 121
MBP: 79
DBP: 54
PP: 67

动脉阻塞值

ABI (R): 1.12 ABI (L): 1.13
BAI (R): 0.88 BAI (L): 0.86

动脉硬化分析 (PWV) 图



检查所见

双侧上肢血压正常; 双侧上肢血压无明显差异; 双侧上肢脉压正常; 双侧下肢血压无明显差异; 左侧下肢脉压增大; 右侧下肢脉压正常; 双侧下肢静态ABI在正常范围; 左侧baPWV增快; 右侧baPWV增快; 四肢动脉脉搏波形未见异常。

诊断所见

双侧下肢静态ABI未见异常; 双侧外周动脉僵硬度增高。

操作者: 邢秀彬

检查日期: 2025-08-15

地址: 大同市平城区魏都大道79号

高血压判断依据《中国高血压防治指南》(第三版)
ABI判断依据《2011版美国心脏协会/美国心脏病学学会周围动脉疾病指南》
电话:

Rich 大同瑞慈康复医院
超声诊断图文报告

流水号: 2307051499

超声号: 1904918

姓名: 解贵齐

年龄: 54 岁

性别: 女

检查设备: Vivid E95

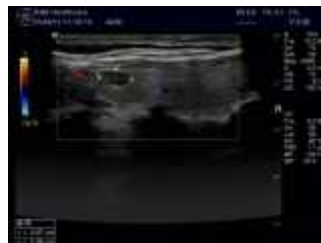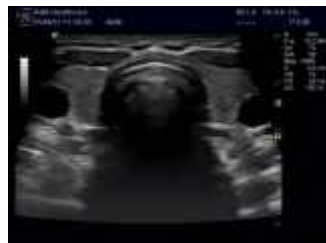体检号: 434673

申请医院: 本院

体检科室: 体检科

检查部位: 甲状腺彩超

经典图像:



影像所见:

甲状腺双侧叶形态正常, 包膜完整, 左侧叶上极实质内探及大小约 0.7*0.4cm 囊实性结节, 形态规则, 边界清, 余实质回声均匀, CDFI: 未见异常血流信号。

双侧颈部未见明显肿大淋巴结。

影像诊断:

甲状腺左侧叶结节 TI-RADSIII 级定期复查

报告医师: 李菊蓉

检查日期: 2025-08-15

审核医师: 李菊蓉

报告日期: 2025-08-15



注: 本报告仅供临床医生参考!

地址: 大同市魏都大道 79 号。若有疑问, 请致电: 0352---2830580

Rich 大同瑞慈康复医院
超声诊断图文报告

流水号: 2307051499

超声号: 1904927

姓名: 解贵齐

年龄: 54岁

性别: 女

检查设备: Vivid E95

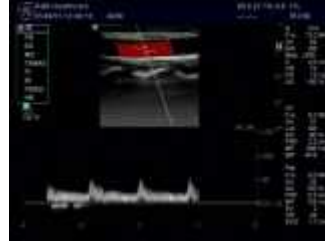
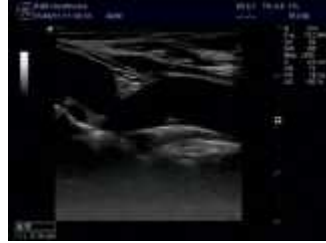体检号: 434673

申请医院: 本院

体检科室: 体检科

检查部位: 颈部血管彩超

经典图像:



影像所见:

右锁骨下动脉起始处内中膜局部增厚, 厚约 1.4mm。双侧颈总动脉、颈内、颈外动脉起始段内中膜不增厚, 内壁欠光滑, 管壁未见明确强回声斑。CDFI: 血流充盈好。PW: 频谱形态正常。 双侧椎动脉走行正常, 椎动脉内径正常, 管壁不厚, 管腔内为无回声, CDFI: 血流充盈好。PW: 频谱正常。

影像诊断:

右锁骨下动脉起始处内中膜局部增厚

报告医师: 李菊蓉

检查日期: 2025-08-15

审核医师: 李菊蓉

报告日期: 2025-08-15



注: 本报告仅供临床医生参考!

地址: 大同市魏都大道 79 号。若有疑问, 请致电: 0352---2830580

Rich 大同瑞慈康复医院
超声诊断图文报告

流水号: 2307051499

超声号: 1904930

姓名: 解贵齐

年龄: 54 岁

性别: 女

检查设备: Vivid E95

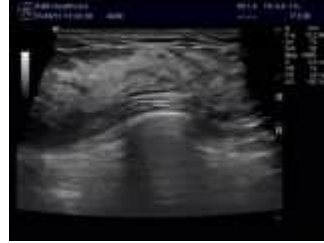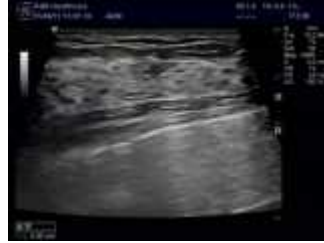体检号: 434673

申请医院: 本院

体检科室: 体检科

检查部位: 乳腺彩超

经典图像:



影像所见:

双侧乳腺腺体层次清晰, 右乳腺体厚 0.9cm, 左乳腺体厚 0.9cm, 乳导管未见扩张, 未见明显占位性病变, CDFI: 未见异常血流信号。

影像诊断:

双侧乳腺未见明显异常

报告医师: 李菊蓉

检查日期: 2025-08-15

审核医师: 李菊蓉

报告日期: 2025-08-15



注: 本报告仅供临床医生参考!

地址: 大同市魏都大道 79 号。若有疑问, 请致电: 0352---2830580

Rich 大同瑞慈康复医院
超声诊断图文报告

流水号: 2307051499

超声号: 1904933

姓名: 解贵齐

年龄: 54岁

性别: 女

检查设备: Vivid E95

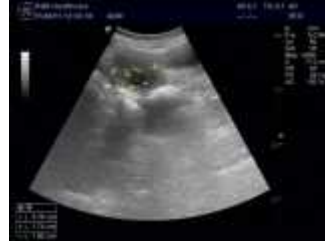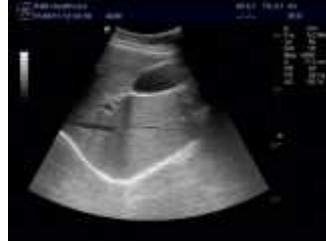体检号: 434673

申请医院: 本院

体检科室: 体检科

检查部位: 全腹彩超

经典图像:



影像所见:

肝脏大小形态正常, 包膜光滑完整, 实质回声均匀, 肝内管道系统走行清晰, 门静脉及肝内胆管不扩张。

胆囊大小形态正常, 壁不厚、光滑, 囊内透声好, 肝外胆管不扩张。

胰腺大小形态正常, 实质回声均匀, 主胰管不扩张。

脾脏大小形态正常, 实质回声均匀, 脾门静脉不宽。

双肾大小形态正常, 皮髓质分界清晰, 集合系统未见分离, 双侧输尿管未见扩张。

膀胱充盈佳, 未见明显异常。

绝经后子宫, 大小约 4.0*3.5*3.8cm, 肌壁回声不均匀, 内探及低回声结节, 大小约 1.7*1.6cm, 边界清, 形态规则, 内膜呈线状, 宫颈厚约 2.0cm, 双侧附件区未见异常。

影像诊断:

子宫肌瘤

报告医师: 李菊蓉

检查日期: 2025-08-15

审核医师: 李菊蓉

报告日期: 2025-08-15



注: 本报告仅供临床医生参考!

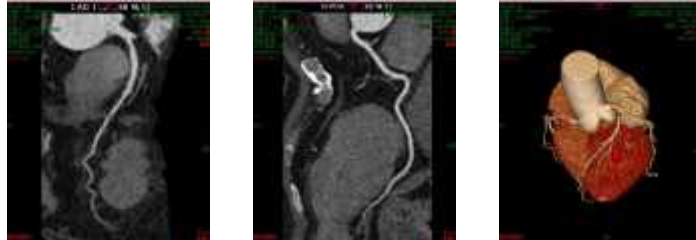地址: 大同市魏都大道 79 号。若有疑问, 请致电: 0352---2830580

ID 号: 2307051499

影像号: CT20250927122

姓名: 解贵齐 年龄: 54 岁 性别: 女 检查设备: 西门子量子双源 CT
体检号: 434673 申请医院: 本院 体检科室: 体检科 检查部位: 冠状动脉 CTA

经典图像:



影像所见:

冠状动脉起源正常, 冠状动脉发育呈右优势型。

左冠状动脉前降支近段管壁可见钙化及非钙化斑块, 管腔局限性轻度狭窄约 27%。主干、对角支及回旋支管壁光滑, 未见钙化及非钙化斑块, 管腔未见狭窄及闭塞。

右冠状动脉、后降支及左室后支管壁光滑, 未见钙化及非钙化斑块, 管腔未见狭窄及闭塞。

影像诊断:

左冠状动脉前降支近段局限性轻度狭窄约 27%

[提示] 冠状动脉狭窄程度表述: 轻度 (25-49%) 中度 (50-69%) 重度 (70-99%) 闭塞 (100%)

报告医师: 张剑峰

检查日期: 2025-09-27

审核医师: 叶道斌

报告日期: 2025-09-27

