



2307051429

# 大同瑞慈健康体检

## 报 告 册

体检编号	434609	工号	117
姓名	曹娜		
性别	女	年龄	34岁
单位	大同师范高等专科学校		
部门	大同师范高等专科学校		
联系电话	13935237928		
体检日期	2023-08-04		

尊敬的曹娜女士您好！

首先，瑞慈健康体检全体员工欢迎您的光临，并对您的信任表示衷心的感谢！

您于 2023-08-04 （体检编号：434609）完成健康检查，本机构的各科医生已根据您的体检项目及结果，汇总成此份健康体检报告，并经总检医生审核。据此提出对您健康状况的综合分析及建议。

瑞慈健康体检倡导“大健康、大康复”，提出“健康是第一财富（Rich）”的人文理念。希望您仔细阅读并妥善地保管此份健康体检报告，并认真关注报告中的提示与建议，若您对报告内容有任何疑问，可直接与瑞慈健康体检客服部联系，进一步咨询。

健康体检咨询电话：**0352-2824444**

客户服务咨询电话：**0352-2830597**  
**400-6112995**

瑞慈健康体检报告由下列内容组成：

第一部分：主检报告

第二部分：分科分项结果

第三部分：检验报告

第四部分：附表

## 主检报告

### 检查综述

- 1、【尿液分析+尿沉渣】 鳞状上皮细胞偏高(8 /HP)
- 2、【妇科内诊】 (1) 宫颈：宫颈炎 宫颈：宫颈萎缩
- 3、【心脏彩超】 二尖瓣少量返流
- 4、【甲状腺彩超】 1. 甲状腺右侧叶结节 TI-RADS III 级 定期复查 2. 甲状腺左侧叶结节 TI-RADS II 级
- 5、【颈部血管彩超】 右锁骨下动脉斑块形成
- 6、【乳腺彩超】 1. 左乳结节 BI-RADS 3 级 2. 双侧腋下淋巴结轻度增大
- 7、【全腹彩超】 肝多发囊肿
- 8、【口腔科】 (1) 左上尖牙 右上尖牙 右上第一双尖牙 右上第二双尖牙 右下第一磨牙 右下第二双尖牙 楔状缺损 (2) 牙龈萎缩 牙龈色红，探之出血 (3) 牙周：牙结石
- 9、【动脉硬化检测】 . 单纯收缩期高血压 2. 外周动脉僵硬度增高
- 10、【眼科】 (1) 镜 0.3

### 医生建议

#### 【鳞状上皮细胞偏高】：

(1)在生理情况下，机体正常的新陈代谢都会引起鳞状上皮细胞的脱离，这是一种正常的机体现象。如果长时间出现鳞状上皮细胞偏高的现象时，则有可能是尿路感染、泌尿系统结石等因素导致，应及时往泌尿外科进一步诊断治疗。

#### 【宫颈炎】：

(1)宫颈炎是生育年龄妇女特别是中年妇女的常见病，分急性与慢性，而以慢性者多见，多由急性宫颈炎转变而来。宫颈阴道部的鳞状上皮厚，对炎症的抵抗力强，而宫颈管的柱状上皮薄，抵抗力弱，易感染。

(2)宫颈炎主要表现为白带增多，呈粘稠的粘液或脓性粘液，有时可伴有血丝或夹有血丝。

(3)长期慢性机械性刺激是导致宫颈炎的主要诱因。如习惯性流产，分娩及人工流产术等可损伤宫颈，导致细菌侵袭而形成炎症，或是由于化脓菌直接感染，或是高浓度的酸性或碱性溶液冲洗阴道，或是阴道内放置或遗留异物感染所致。

(4)慢性宫颈炎多见于分娩、流产或手术损伤子宫颈后，病原体侵入而引起感染。慢性宫颈炎有多种表现。如宫颈糜烂、宫颈肥大、宫颈息肉、宫颈腺体囊肿、宫颈内膜炎等，其中以宫颈糜烂最为多见。

(5)定期妇科检查，以便及早发现宫颈炎症，进行治疗。积极彻底治疗阴道炎、子宫内膜炎等病症。以局部治疗为主，采用物理治疗、药物治疗。临床常用激光冷冻、红外线、微波等方法。

(6)注意个人卫生，勤洗内裤等。男方应养成每日清洗外阴的良好习惯，防止将病原体带入阴道而引起感染。

#### 【宫颈萎缩】：

(1)供妇科结合临床参考，必要时进一步检查；定期复查。

#### 【二尖瓣少量返流】：

(1)由于二尖瓣瓣膜轻微的改变而产生二尖瓣相对关闭不全。在很多人中，没有临床症状，只有在做心脏彩超时发现。一般不需要治疗，建议定期复查，必要时心内科结合临床考虑。

**【甲状腺左侧叶结节】：**

- (1) 甲状腺结节是一种常见的甲状腺疾病，很多甲状腺疾病可表现为结节，如可由甲状腺退行性变、炎症、自身免疫性及新生物等多种病变所致。甲状腺结节在各个年龄段的男女人群中均可见到，但中年女性中较多。
- (2) 甲状腺结节分良性和恶性两大类，良性的占绝大多数，恶性者不足 1%，判断甲状腺结节的良恶主要依靠病史、体格检查、放射性核素扫描、穿刺细胞学检查。
- (3) 建议往外科就诊，进一步检查，明确诊断，结合临床诊治并定期复查。

**【甲状腺右侧叶结节】：**

- (1) 甲状腺结节是一种常见的甲状腺疾病，很多甲状腺疾病可表现为结节，如可由甲状腺退行性变、炎症、自身免疫性及新生物等多种病变所致。甲状腺结节在各个年龄段的男女人群中均可见到，但中年女性中较多。
- (2) 甲状腺结节分良性和恶性两大类，良性的占绝大多数，恶性者不足 1%，判断甲状腺结节的良恶主要依靠病史、体格检查、放射性核素扫描、穿刺细胞学检查。
- (3) 建议往外科就诊，进一步检查，明确诊断，结合临床诊治并定期复查。

**【右锁骨下动脉斑块形成】：**

- (1) 颈动脉斑块是动脉硬化后，血管里面的垃圾沉淀在血管壁形成。斑块又分为硬斑和软斑两种。硬斑比较稳定，不容易脱落，软斑不稳定，容易破裂脱落，从而形成血管栓塞。
- (2) 建议：1. 减低胆固醇水平。2. 减低高血糖、高血压等高危因素，将血压、血糖控制在理想水平。3. 积极进行生活干预，控制饮食，改善饮食结构，适量增加运动，戒烟限酒。4. 必要时药物治疗。

**【双侧腋下淋巴结轻度增大】：**

- (1) 建议外科诊断治疗。

**【左乳结节】：**

- (1) 乳腺结节是乳腺组织导管和乳小叶在结构上的退行性变及进行性结缔组织的生长，主要以乳房周围性疼痛为特征，或在情绪变化、劳累、天气变化时加重，每月月经前疼痛加剧，行经后疼痛减退或消失。其主要原因是由于内分泌失调。
- (2) 建议少吃刺激性食物或进行药物治疗干预，必要时外科诊治。

**【肝多发囊肿】：**

- (1) 首次发现，应往肝胆外科复查就诊，待确诊后小于 5cm 者请 3 个月到半年复查；大于 5cm 者请到肝胆外科诊治。

**【楔状缺损】：**

- (1) 楔状缺损是牙齿颈部硬组织缓慢消耗而形成的缺损，呈“V”状，由于它的外形酷似木匠用的楔子，因而称之为楔状缺损。多见于前牙的唇颊面，以中老年患者居多。
- (2) 牙齿颈部硬组织牙釉质和牙骨质的交界部分，因为结构比较薄弱故易被磨损，其最常见的原因是采用不正确横向用力的刷牙方式，牙刷毛过硬所导致；此外，牙龈沟内的酸性分泌物，唾液 PH 值偏低、酸性食物、胃病反酸、接触酸的工作都可能使牙齿硬组织脱钙溶解。
- (3) 楔状缺损如早期出现，应立即改变不良的刷牙方式，病症就不会进展，即使不治疗也可以维持现状；如果缺损有一定的深度，则需进行牙体修补，应用树脂材料修复缺损部位。
- (4) 楔状缺损的预防主要是采用正确的刷牙方式，竖刷法或巴氏刷牙法，避免横向刷牙，刷牙时不要用力过大，刷牙的时间至少要三分钟，不要使用刷毛过硬的牙刷。
- (5) 在咬合时，牙颈部是应力集中的区域，负担过重的时候会出现损耗，故平时应少吃坚硬食物，比如咬坚果壳、蚕豆等。

**【牙结石】：**

(1) 牙结石又称牙石，是沉积在牙齿或修复体表面上已经钙化或正在钙化的菌斑或软垢。其开始时是软的，会因逐渐的钙化而变硬。它是由 75% 的磷酸钙，15-25% 的水、有机物、磷酸锰、矿酸钙及微量的钾、钠、铁所构成，并呈现出黄色、棕色或者黑色。

(2) 牙结石通常存在于唾液腺开口处的牙齿表面（例如：下颚前牙的舌侧表面，上颚后牙的颊侧表面）和牙齿的颈部，以及口腔粘膜运动不到的牙齿表面等处。

(3) 牙结石形成后，可伴随牙龈出血、牙龈萎缩、口臭等症状。

(4) 牙结石是牙周病的重要病因，它会不断刺激牙周组织，并且压迫牙龈，影响血液循环，造成牙周组织的细菌感染，形成牙周囊袋，此后更易使食物残渣、牙菌斑、牙结石等的堆积，最终牙周支持组织全部破坏，导致牙齿松动，以至于不得不拔除牙齿。

(5) 早晚刷牙、饭后漱口是防治牙结石形成的最重要措施。应采取正确的竖刷牙法和巴氏刷牙法，纠正横刷牙法。

(6) 多吃富有维生素的粗纤维食物，如肉、蛋、各种蔬菜和水果，充分咀嚼以利于牙面清洁。少吃甜食及黏性很强的食物，不吃零食。

(7) 建议每半年进行一次口腔健康检查，每年进行 2-3 次全口超声波洁牙术，使牙面、牙颈部经常处于洁净状态。

#### 【牙龈色红，探之出血】：

(1) 牙龈的这种情况一般是由于牙结石导致的牙龈局部发炎。

(2) 必须坚持每天认真和合理刷牙（采用竖刷牙法），彻底清除牙菌斑。要经常检查口腔，保持口腔卫生，防止牙龈出血。

(3) 正确的刷牙方法是：顺着牙齿长轴方向，上牙向下刷，下牙往上刷，每个牙面都要刷到，这样刷牙不仅能把牙刷干净而且对牙龈起到按摩作用，促进牙龈的血液循环。

(4) 建议每半年进行一次口腔健康检查，每年进行 2-3 次全口超声波洁牙术，使牙面、牙颈部经常处于洁净状态。

(5) 注意口腔清洁卫生，养成早晚刷牙，饭后漱口的良好习惯。

(6) 及时治疗牙龈炎，防止炎症侵犯深部牙周组织，形成牙周炎。

(7) 养成清晨排便习惯。进餐要规律，细嚼慢咽，多食蔬菜，如胡萝卜、菠菜、木耳。适量进食水果，如山楂、苹果。男性少抽烟少喝酒。

#### 【牙龈萎缩】：

(1) 牙龈生理性萎缩主要是龈缘部分存在异物又长期得不到清理，细菌滋生刺激长期存在所致；另外随着年龄的增长也会或多或少发生萎缩，致使牙龈暴露，这种生理性萎缩，是无需要治疗的。

(2) 炎症性的牙龈萎缩，主要表现为牙龈红肿胀痛，刷牙常见出血，对冷热温度变化及酸性食物等异常敏感，妨碍进食，尤其应该注意防治。

(3) 掌握正确竖刷牙法的刷牙方法，注意口腔清洁卫生，养成早晚刷牙，饭后漱口的良好习惯。

(4) 定期到医院检查治疗，每年进行 2-3 次全口超声波洁牙术。

(5) 补充维生素 C 等微量元素，多食水果蔬菜，戒烟限酒，避免熬夜的不良生活习惯。

#### 【单纯收缩期高血压】：

(1) 所谓单纯收缩期高血压，顾名思义是指一个人的舒张压（即低压）不高，仅仅是收缩压（即高压）超过正常范围。

(2) 单纯收缩期高血压标准为收缩压在 140mmHg 以上，舒张压为 90mmHg 以下。如果收缩压在 140-149mmHg，又称单纯收缩期临界高血压。由于单纯收缩期高血压大部分发生在 60 岁以上的老年人，故又称老年单纯收缩期高血压。

(3) 当病人患动脉硬化、甲状腺功能亢进、主动脉关闭不全、体循环动静脉瘘、动脉导管未闭及原因不明的高动力循环状态时，也常伴有收缩期高血压，但这些不包括在单纯收缩期高血压范围内。

(4) 劳逸结合，保持良好身心状态。避免各种诱因：如情绪低落、紧张等。改进生活方式，适当低盐、低脂、低胆固醇饮食，戒烟酒。必要时心血管专科诊治，定期复诊。

(5) 平时应低盐（每天 5~10g）、低脂饮食（少吃动物脂肪与内脏）；忌烟限酒。遵照医嘱坚持服药，定期测量血压，宜控制在 140/90mmHg 以下，若合并有糖尿病和肾病，要把血压控制在 130/80mmHg 以下。

(6) 血压到正常水平时，说明此时选用的降压药和治疗方案基本合适，但并不意味着高血压已被“治愈”，应坚持治疗。若盲目自行停药或间断服药，常会使血压波动很大，而加重心、脑、肾和血管的损害。

**【外周动脉僵硬度增高】：**

(1)动脉硬化是全身性粥样硬化在肢体局部表现，是全身性动脉内膜及其中膜呈退行性、增生性改变，使血管壁变硬缩小，失去弹性，从而继发血栓形成致使远端血流量进行性减少或中断。

(2)要均衡饮食，要防止其他疾病引起的动脉粥样硬化，如糖尿病、肥胖、高血压。少吃含油脂和胆固醇多的食品，减少盐的摄入，多吃富含高密度脂蛋白的鱼类、海鲜。戒烟限酒，控制体重，保持良好的心态。通过适量的运动，可以明显改善动脉粥样硬化。必要时内科咨询及诊治。

汇总医生： 樊兴国

主检日期： 2023-12-07

主检医生：

## 分科结果

### 身高、体重、血压

项目名称	检查结果	项目名称	检查结果
身高	164cm	体重	65kg
血压	134/72mmHg		

**\*小结:**

未见异常

操作员：名燕凌 检查日期:2023-08-04 检查医生：名燕凌

### 内科

项目名称	检查结果	项目名称	检查结果
心率	90次/min	心律	齐
心脏杂音	无	心界	正常
肺部	正常	呼吸音	呼吸音清
啰音	未闻及	叩诊	叩诊呈清音
腹部触诊	腹部平软	发育	正常
肝胆	肋下未触及	脾脏	肋下未触及
双肾	无叩击痛	肠鸣音	正常
营养	良好	神经系统	正常
生理反射	生理反射存在	病理反射	病理反射未引出
颅神经	正常	运动功能	正常
深浅感觉	正常	其它	无异常发现
既往史	无		

**\*小结:**

未见异常

操作员：杨淑兰 检查日期:2023-08-04 检查医生：杨淑兰

### 外科（女）

项目名称	检查结果	项目名称	检查结果
皮肤	正常	甲状腺	无肿大
浅表淋巴结	无肿大	肛门	拒检
泌尿外生殖器	正常	四肢关节	未见异常
腹股沟	未见异常	足背动脉	正常
紫绀	无	色素沉着	无
脱毛	无	脱色	无
浮肿	无	皮下结节	无
头颅	正常	颈部	正常
乳腺	正常	脊柱	正常
直肠	未检	皮肤黄疸	无
四肢	活动正常	其他	无

**\*小结:**

未见异常

操作员：魏利平

检查日期:2023-08-04

检查医生：魏利平

### 眼科

项目名称	检查结果	项目名称	检查结果
视力(左)	镜 0.3	视力(右)	镜 1.0
辨色力	正常	眼睑	正常
结膜	正常	泪器	正常
角膜	正常	虹膜	正常
瞳孔	正常	晶状体	正常
玻璃体	正常	眼底	未见异常

**\*小结:**

(1) 镜 0.3

操作员：田野青

检查日期:2023-08-04

检查医生：田野青

### 耳鼻喉科

项目名称	检查结果	项目名称	检查结果
听力(左)	正常	听力(右)	正常
外耳道	正常	鼓膜	正常
鼻窦	正常	鼻中隔	正常
鼻腔	正常	扁桃体	无肿大
嗅觉	正常	咽喉	正常

**\*小结:**

未见异常

操作员：王存宝 检查日期:2023-08-04 检查医生：王存宝

### 妇科内诊

项目名称	检查结果	项目名称	检查结果
外阴	正常	尿道口	正常
阴道	通畅	子宫	正常
附件	正常	宫颈	宫颈炎&宫颈萎缩
后穹窿	正常		

**\*小结:**

(1) 宫颈：宫颈炎 宫颈：宫颈萎缩

操作员：智美玲 检查日期:2023-08-04 检查医生：智美玲

### 口腔科

项目名称	检查结果	项目名称	检查结果
唇颊	正常	齿	左上尖牙&右上尖牙&右上第一双尖牙&右上第二双尖牙&右下第一磨牙&右下第二双尖牙

			&楔状缺损
齿龈	牙龈萎缩&牙龈色红，探之出血	牙周	牙结石Ⅰ度
舌腭	正常	腮腺	正常
颌下腺	正常	颞下颌关节	正常

**\*小结：**

(1) 左上尖牙 右上尖牙 右上第一双尖牙 右上第二双尖牙 右下第一磨牙 右下第二双尖牙  
楔状缺损

(2) 牙龈萎缩 牙龈色红，探之出血

(3) 牙周：牙结石

操作员：麻剑 检查日期:2023-08-04 检查医生：麻剑

## 检验报告

## 尿液分析+尿沉渣

项目名称	检查结果	单位	参考值	提示
白细胞尿	5	个/ul	0--13	
上皮细胞(EC)	8	/HP	0--28	
管型(CAST)	0	个/ul	0--1	
霉菌(尿)	0	/HP	0--0	
结晶	0	/HP	0--10	
透明度(CLA)	清亮			
胆红素(BIL)	-		阴性	
隐血(ERY)	-		阴性	
小圆上皮细胞(SRC)	0	个/ul	0--0	
维生素C	-		阴性	
异常红细胞	0	个/ul	0--3	
红细胞(正常)	0	个/ul	0--6	
鳞状上皮细胞	8	个/ul	0--0	↑
粘液丝	0	个/ul	0--0	
颜色(Colour)	淡黄色			
尿葡萄糖(GLU)	-		阴性	
酮体(KET)	-		阴性	
比重(SG)	1.020		1.003--1.030	
酸碱度(PH)	6.0		4.5--8.0	
尿蛋白质(PRO)	-		阴性	
尿胆原(URO)	-		阴性	
亚硝酸盐(NIT)	-		阴性	
红细胞(尿)(RBC)	0	个/ul	0--6	
尿白细胞(LEU)	-		阴性	

\*小结:

鳞状上皮细胞偏高(8 /HP)

操作员：贺琰 检查日期:2023-08-04 检查医生:陈建国

血常规（五分类）

项目名称	检查结果	单位	参考值	提示
白细胞(WBC)	5.61	10 <sup>9</sup> /L	3.5--9.5	
淋巴细胞绝对值(LY#)	1.47	10 <sup>9</sup> /L	1.1--3.2	
淋巴细胞百分比(LY%)	26.2	%	20--50	
中性粒细胞绝对值(GR#)	3.75	10 <sup>9</sup> /L	1.8--6.3	
中性粒细胞百分比(GR%)	66.9	%	40--75	
嗜碱性粒细胞绝对值(BA#)	0.03	10 <sup>9</sup> /L	0--0.06	
嗜碱性粒细胞百分比(BA%)	0.6	%	0--1.0	
嗜酸性粒细胞绝对值(EO#)	0.07	10 <sup>9</sup> /L	0.02--0.52	
嗜酸性粒细胞百分比(EO%)	1.2	%	0.4--8.0	
血小板(PLT)	237	10 <sup>9</sup> /L	125--350	
血小板分布宽度(PDW)	16.1	%	15--17	
平均血小板体积(MPV)	11.0	fl	6.0--14.0	
血小板压积(PCT)	0.261	%	0.11--0.28	
红细胞(RBC)	4.95	10 <sup>12</sup> /L	3.8--5.1	
血红蛋白	139	g/L	115--150	
红细胞压积(HCT)	42.9	%	35--45	
红细胞平均体积(MCV)	86.6	fl	82--100	
平均血红蛋白含量(MCH)	28.2	pg	27--34	
平均血红蛋白浓度(MCHC)	325	g/L	316--354	
单核细胞绝对值(MO#)	0.29	10 <sup>9</sup> /L	0.1--0.60	
单核细胞百分比(MO%)	5.1	%	3--10	
红细胞分布宽度标准差	42.6	fl	35--56	

(RDW-SD)				
红细胞分布宽度变异系数 (RDW-CV)	13.4	%	10.6--16.6	
大血小板比率	32.2	%	11--45	
大血小板数目	76	10 <sup>9</sup> /L	30--90	
未成熟粒细胞数目	0.01	10 <sup>9</sup> /L	0--999	
未成熟粒细胞百分比	0.1	%	0--100	
有核红细胞数目	0.000	10 <sup>9</sup> /L	0--9999	
有核红细胞百分比	0.00	/100WBC	0--9999	

**\*小结:**

未见异常

操作员：祁佳佳 检查日期:2023-08-04 检查医生:陈建国

**血 HP 检测**

项目名称	检查结果	单位	参考值	提示
幽门螺旋杆菌抗体检测	阴性 (-)		阴性 (-)	

**\*小结:**

未见异常

操作员：乔叶 检查日期:2023-08-04 检查医生:陈建国

**肾功三项**

项目名称	检查结果	单位	参考值	提示
肌酐(CREA)	58.00	umol/L	41--73	
尿酸(UA)	322.00	umol/L	140--340	
尿素测定 (Urea)	4.90	mmol/L	2.6--7.5	

**\*小结:**

未见异常

操作员：刘慧芳 检查日期:2023-08-04 检查医生:陈建国

### 空腹血糖

项目名称	检查结果	单位	参考值	提示
葡萄糖(GLU)	4.67	mmol/L	3.89--6.1	

**\*小结:**

未见异常

操作员：刘慧芳 检查日期:2023-08-04 检查医生:陈建国

### 血脂四项

项目名称	检查结果	单位	参考值	提示
动脉硬化指数	1.38		1.31--3.19	
总胆固醇(CHOL)	4.02	mmol/L	2.59--5.2	
甘油三脂(TG)	0.96	mmol/L	0.7--1.7	
低密度脂蛋白(LDL)	2.02	mmol/L	0--4.13	
高密度脂蛋白(HDL)	1.46	mmol/L	0.77--1.55	

**\*小结:**

未见异常

操作员：刘慧芳 检查日期:2023-08-04 检查医生:陈建国

### 肝功能五项

项目名称	检查结果	单位	参考值	提示
总胆红素(TBIL)	17.80	umol/L	0--21	
直接胆红素(DBIL)	3.6	umol/L	0--8.0	
间接胆红素(IBIL)	14.20	umol/L	0--17.39	
丙氨酸氨基转移酶(ALT)	30.00	U/L	7--40	
门冬氨酸氨基转移酶(AST)	24.00	U/L	13--35	

**\*小结:**

未见异常

操作员：刘慧芳 检查日期:2023-08-04 检查医生:陈建国



# 大同现代医学检验实验室

## 液基薄层细胞学图文报告

ID: 2023085562

病理号: 083228

姓名: 曹娜

性别: 女

年龄: 58岁

送检科室: 体检科

电话号码: 13935237928

床号:

病历号:

体检号: 2307051429

送检医院: 大同瑞慈康复体检 送检日期: 2023-08-04

末次月经:

送检医生:

采样日期:

报告日期: 2023-08-04

标本满意度: 满意

细胞量: >40%

红细胞:

经期样本:

颈管细胞:

化生细胞:

鳞状细胞:

宫颈柱状细胞:

未见上皮内病变/恶性细胞:

正常范围内:

良性反应性改变:

- 炎性: 
  - 轻度:
  - 中度:
  - 重度:
- 放疗:
- 妊娠:
- 萎缩性:
- 宫内避孕器:
- 其他:

病原体: 滴虫感染:  念珠菌感染:  细菌感染:

提示 HPV 感染:  疱疹病毒感染:

鳞状上皮细胞分析:

非典型鳞状细胞:

- 倾向上皮内瘤变:
- 倾向良性反应性改变:
- 不能明确意义(ASC-US):
- 不排除高度病变(ASC-H):

上皮内低度病变:  鳞癌:

上皮内高度病变:

- CIN2:
- CIN3:

腺上皮细胞分析:

非典型腺细胞:

- 宫内膜:
- 来源不明:

非典型腺细胞(宫颈管):

- 倾向原位腺癌:
- 不能明确意义:
- 倾向良性反应性改变:

腺癌:

- 宫颈管:
- 宫内膜:
- 其它:

炎细胞:

- 轻度:
- 中度:
- 重度:

可疑腺癌:

诊断意见: 未见上皮内病变或恶性细胞 (NILM)。

建议:

报告医师: 张荣生

地址: 大同市魏都大道 79 号, 本报告医师签字后有效  
咨询: 0352-2830587 4006-122-995

妇科细胞学是筛查项目, 出于技术原因, 可能会有假阴性结果, 本检测仅对来样负责, 如果对结果有疑义, 请在收到报告 7 天内与我们联系。

# 大同瑞慈康复医院 12导联心电图报告

曹娜

女

58岁

ID:2307051429

申请科室:瑞慈体检科

体检号:434609

病床号:

HR : 71bpm

P : 108ms

PR : 146ms

QRS : 91ms

QT/QTc : 406/442ms

P/QRS/T : 66/53/40deg.

RV5/SV1 : 1.696/0.437mV

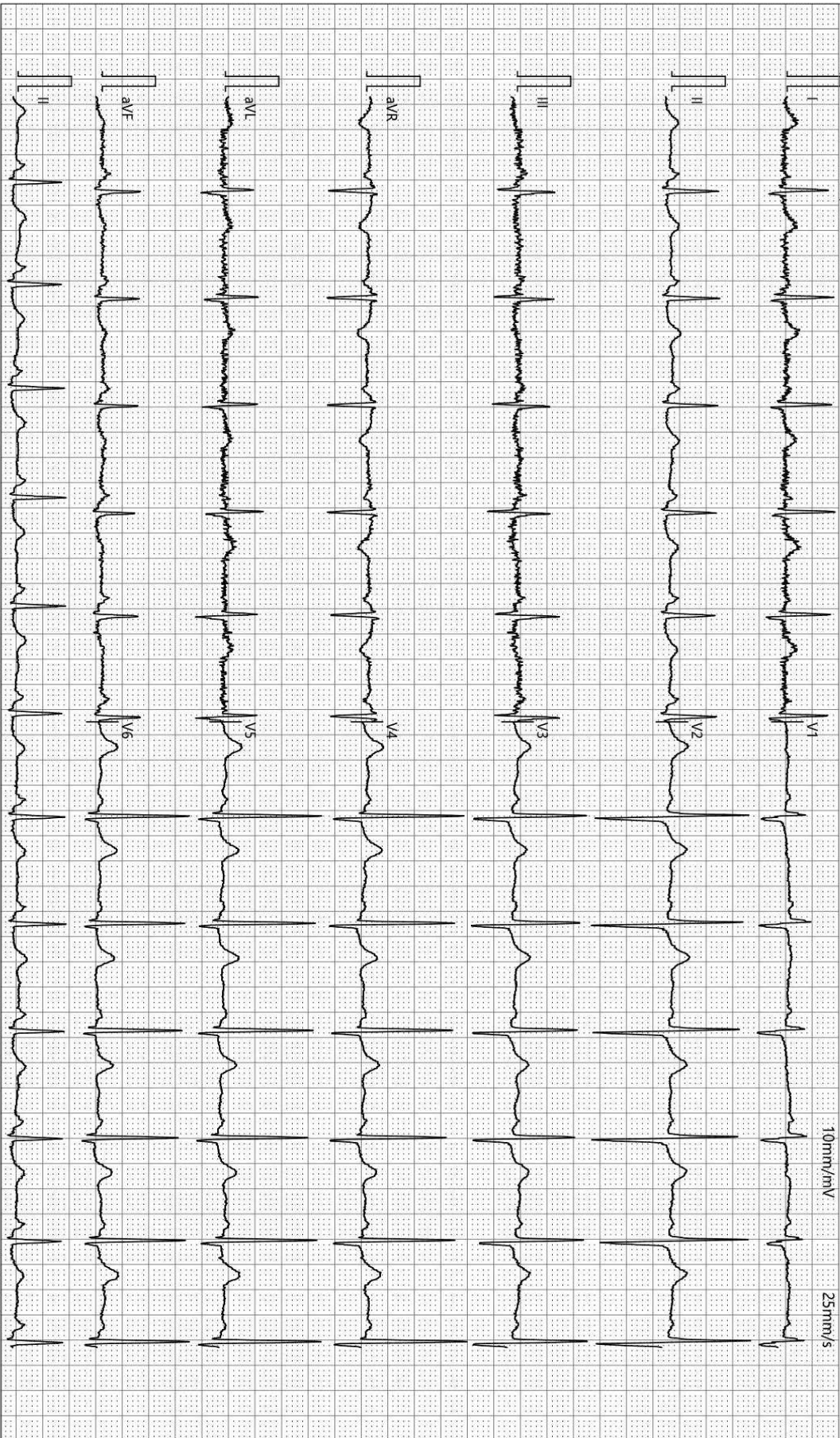
诊断结果:

1.窦性心律

2.大致正常心电图

诊断医生:

曹娜



-35Hz AC50

检查时间:2023-08-04 08:40:55

诊断时间:2023-08-04 09:24:56

SEMIP V1.90

仅供临床参考

Text




# 大同瑞慈健康体检

## 颅内多普勒血流图 (TCD) 检查报告单


姓名: 曹娜      性别: 女      年龄: 58 岁      检查号: 2307051429  
 申请科室: 体检科      申请医师: 李菊蓉      检查类型: 颅内血管      床号:

LVA 60mm(深度) PW 2MHz



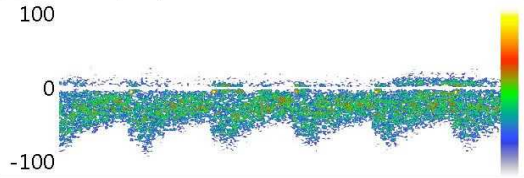
Vs: 78.7      Vd: 45.1      Vm: 56.3  
 PI: 0.60      RI: 0.43      S/D: 1.74

RVA 67mm(深度) PW 2MHz



Vs: 87.0      Vd: 46.8      Vm: 60.2  
 PI: 0.67      RI: 0.46      S/D: 1.86

BA 67mm(深度) PW 2MHz



Vs: 88.2      Vd: 47.6      Vm: 61.1  
 PI: 0.66      RI: 0.46      S/D: 1.85

Vs:      Vd:      Vm:  
 PI:      RI:      S/D:

Vs:      Vd:      Vm:  
 PI:      RI:      S/D:

Vs:      Vd:      Vm:  
 PI:      RI:      S/D:

### 医生意见

结论: 椎-基底动脉脑血管超声未见异常

李菊蓉

检查日期: 2023-08-04

本报告单仅提供临床参考

# 大同瑞慈健康体检

## 骨密度检测报告

### 受检者信息

受检者ID: 2307051429

姓名: 曹娜

出生年月日: 1965/5/16

年龄: 58

性别: 女

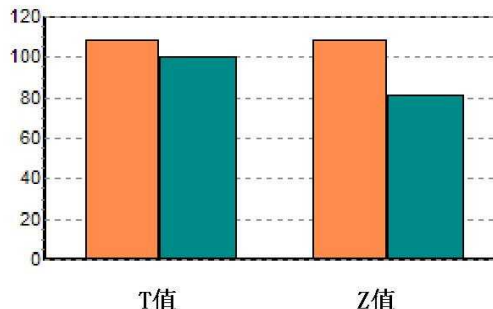
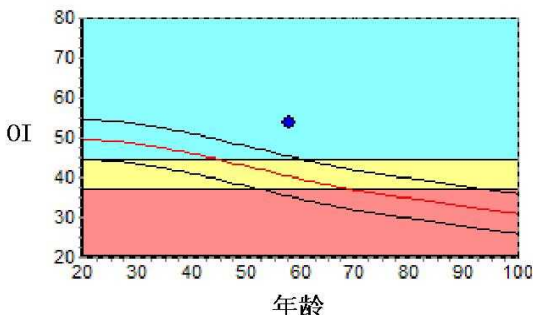
测定部位(右/左): 右

### 测定结果

测定日期: 2023/8/4 9:00:27

测试编号: 1/1

受测者 平均值



数据库: Asia

OI: 53.8

SOS: 1350.8 m/s, BUA: 48.2

T值: 0.83

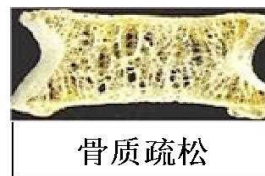
Z值: 2.71

成人比: 108.4 %

同龄比: 133.5 %

OPR: N/A %

### 结果分析



### 注解

以上结论仅供参考

科室:

医生签名:

医院地址 大同瑞慈健康体检

地址 大同市平城区魏都大道79号

联系电话 0352-2824444

操作者 名燕凌

# 大同瑞慈健康体检

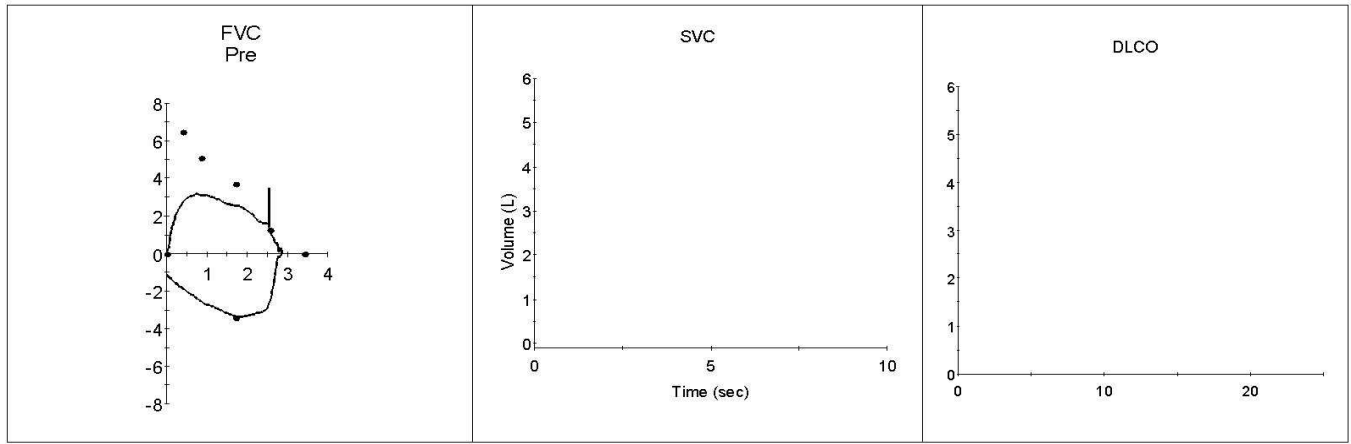
## 肺功能检验报告

姓名: 曹娜-替	ID: 2307051429	BSA: 1.71	日期: 2023/08/04
医师:	身高: 164.00	年龄: 58	病房:
医生:	体重: 65.00	性别: Female	种族: <Unspecified

Pre Test Comments:

Post Test Comments: 肺通气功能: 正常

	Pre-Bronch			Post-Bronch		
	Actual	Pred	%Pred	Actual	%Pred	%Chng
----用力肺活量 ----						
FVC (L)	2.86	3.42	83			
FEV1 (L)	2.54	2.66	95			
FEV1/FVC (%)	89	78	113			
FEF 25% (L/sec)	3.13	5.08	61			
FEF 75% (L/sec)	2.07	1.25	165			
FEF 25-75% (L/sec)	2.66	2.46	108			
FEF Max (L/sec)	3.14	6.47	48			
FIVC (L)	3.65					
FIF Max (L/sec)	3.37					





## DR 诊断图文报告

流水号: 2307051429

影像号: DX20230803148

姓名: 曹娜

年龄: 34 岁

性别: 女

检查设备: 西门子数字 X 线摄影

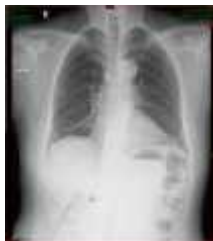体检号: 434609

申请医院: 本院

体检科室: 体检科

检查部位: 胸部正位片

经典图像:



影像所见:

胸廓对称。气管居中，纵隔无移位。双肺野清晰。肺门影未见增大。心脏大小、形态正常。双膈面光滑，肋膈角锐利。

影像诊断:

胸部平片未见异常。

报告医师: 李贵

检查日期: 2023-08-04

审核医师: 李贵

报告日期: 2023-08-04

## 双源 CT 诊断图文报告

流水号: 2307051429

影像号: CT20230803157

姓名: 曹娜

年龄: 34 岁

性别: 女

检查设备: 西门子量子双源 CT

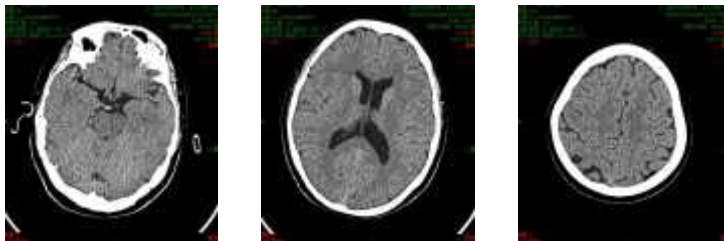体检号: 434609

申请医院: 本院

体检科室: 体检科

检查部位: CT 检查二

经典图像:



影像所见:

颅脑结构双侧对称, 脑实质内未见异常密度。中线结构居中。脑沟、裂、池及脑室系统等未见异常。

影像诊断:

颅脑未见明显异常

报告医师: 剧艳军

检查日期: 2023-08-04

审核医师: 剧艳军

报告日期: 2023-08-04

## 超声诊断图文报告

流水号: 2307051429

影像号: 1349346

姓名: 曹娜

年龄: 34 岁

性别: 女

检查设备: Vivid E95

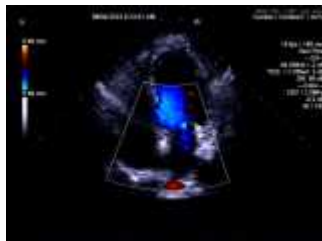
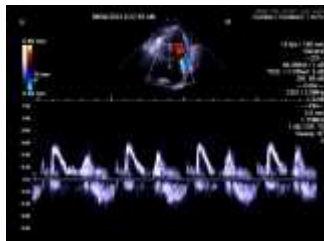
体检号: 434609

申请医院: 本院

体检科室: 体检科

检查部位: 心脏彩超

### 经典图像:



### 影像所见:

超声测量 (单位: mm)

升主动脉内径 27 (32±3mm)

左房内径 32 (35mm)

室间隔 10 (8-11mm)

左室内径 44 (47±4mm)

左室后壁 10 (8-11mm)

EF63% (50-80%)

右室内径 25 (36±4mm)

右房内径 30 (36±4mm)

FS33% (28-41%)

主肺动脉内径 20 (23±3mm)

升主动脉内径正常, 心脏各腔室大小正常, 室间隔厚度正常, 左室壁未见明显节段性运动异常, 二尖瓣回声正常, 收缩期房侧可见少量返流信号, 余瓣膜及启闭功能未见明显异常, 舒张期二尖瓣口血流频谱 E/A>1, 心包腔未见积液。

### 影像诊断:

二尖瓣少量返流

报告医师: 李菊蓉

检查日期: 2023-08-04

审核医师: 李菊蓉

报告日期: 2023-08-04



大同市医学影像研究中心

注: 本报告仅供临床医生参考!

地址: 大同市魏都大道 79 号。若有疑问, 请致电: 0352-2830580

## 超声诊断图文报告

流水号: 2307051429

影像号: 1349348

姓名: 曹娜

年龄: 34 岁

性别: 女

检查设备: Vivid E95

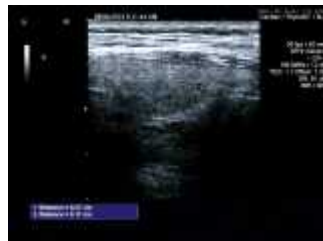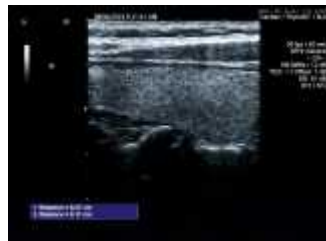体检号: 434609

申请医院: 本院

体检科室: 体检科

检查部位: 甲状腺彩超

经典图像:



影像所见:

甲状腺双侧叶形态正常, 包膜完整, 于右侧叶中上极探及大小约 0.3\*0.2cm 低回声结节, 形态规则, 边界清; 左侧叶探及数个囊性结节, 大者约 0.3\*0.2cm, 边界清, CDFI: 未见异常血流信号。

双侧颈部未见明显肿大淋巴结。

影像诊断:

1. 甲状腺右侧叶结节 TI-RADS III 级 定期复查
2. 甲状腺左侧叶结节 TI-RADS II 级

报告医师: 李菊蓉

检查日期: 2023-08-04

审核医师: 李菊蓉

报告日期: 2023-08-04

## 超声诊断图文报告

流水号: 2307051429

影像号: 1349350

姓名: 曹娜

年龄: 34 岁

性别: 女

检查设备: Vivid E95

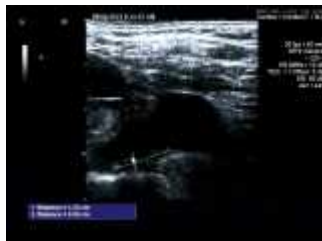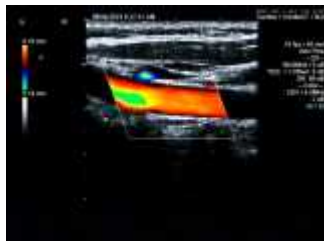
体检号: 434609

申请医院: 本院

体检科室: 体检科

检查部位: 颈部血管彩超

经典图像:



影像所见:

右锁骨下动脉起始处探及混合回声斑, 大小约 12.3\*3.0mm; 双侧颈总动脉、颈内、颈外动脉起始段内中膜不增厚, 内壁欠光滑, 管壁未见明确强回声斑。CDFI: 血流充盈好。PW: 频谱形态正常。

双侧椎动脉走行正常, 椎动脉内径正常, 管壁不厚, 管腔内为无回声, CDFI: 血流充盈好。PW: 频谱正常。

影像诊断:

右锁骨下动脉斑块形成

报告医师: 李菊蓉

检查日期: 2023-08-04

审核医师: 李菊蓉

报告日期: 2023-08-04

## 超声诊断图文报告

流水号: 2307051429

影像号: 1349352

姓名: 曹娜

年龄: 34 岁

性别: 女

检查设备: Vivid E95

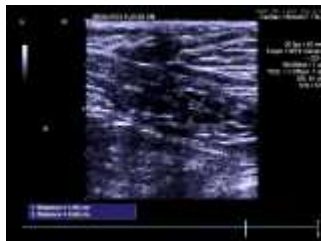
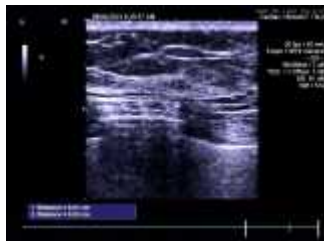
体检号: 434609

申请医院: 本院

体检科室: 体检科

检查部位: 乳腺彩超

经典图像:



影像所见:

双侧乳腺腺体层次清晰, 右乳腺体厚 0.6cm, 左乳腺体厚 0.4cm, 乳导管未见扩张, 左乳 10 点位探及低回声结节, 大小约 0.4\*0.2cm, 边界清, CDFI: 未见异常血流信号。

双侧腋下探及低回声结节, 左侧大小约 1.0\*0.5cm, 右侧大小约 1.1\*0.6cm, 边界清, 皮髓质分界清。

影像诊断:

1. 左乳结节 BI-RADS 3 级
2. 双侧腋下淋巴结轻度增大

报告医师: 李菊蓉

检查日期: 2023-08-04

审核医师: 李菊蓉

报告日期: 2023-08-04

## 超声诊断图文报告

流水号: 2307051429

影像号: 1349354

姓名: 曹娜

年龄: 34 岁

性别: 女

检查设备: Vivid E95

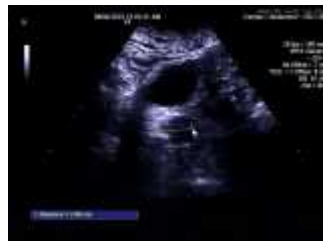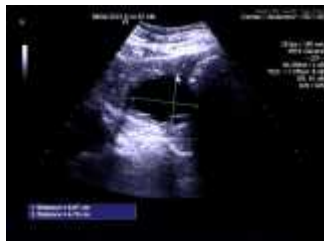体检号: 434609

申请医院: 本院

体检科室: 体检科

检查部位: 全腹彩超

经典图像:



影像所见:

肝脏大小形态正常,包膜光滑完整,肝内探及数个囊性回声,大者位于肝左叶,大小约 6.0\*4.7cm,边界清,余实质回声均匀,肝内管道系统走行清晰,门静脉及肝内胆管不扩张。

胆囊大小形态正常,壁不厚、光滑,囊内透声好,肝外胆管不扩张。

胰腺大小形态正常,实质回声均匀,主胰管不扩张。

脾脏大小形态正常,实质回声均匀,脾门静脉不宽。

双肾大小形态正常,皮髓质分界清晰,集合系统未见分离,双侧输尿管未见扩张。

膀胱充盈佳,未见明显异常。

绝经后子宫,大小正常,肌壁回声均匀,内膜线清晰,厚 0.3cm,宫颈厚约 1.8cm,双侧附件区未见异常。

影像诊断:

肝多发囊肿

报告医师: 李菊蓉

检查日期: 2023-08-04

审核医师: 李菊蓉

报告日期: 2023-08-04