



2307051365

大同瑞慈健康体检

报 告 册

体检编号	434551	工号	53
姓名	李志宇		
性别	女	年龄	31岁
单位	大同师范高等专科学校		
部门	大同师范高等专科学校		
联系电话	13593058604		
体检日期	2023-08-24		

尊敬的 李志宇女士 您好！

首先，瑞慈健康体检全体员工欢迎您的光临，并对您的信任表示衷心的感谢！

您于 2023-08-24 （体检编号：434551）完成健康检查，本机构的各科医生已根据您的体检项目及结果，汇总成此份健康体检报告，并经总检医生审核。据此提出对您健康状况的综合分析及建议。

瑞慈健康体检倡导“大健康、大康复”，提出“健康是第一财富（Rich）”的人文理念。希望您仔细阅读并妥善地保管此份健康体检报告，并认真关注报告中的提示与建议，若您对报告内容有任何疑问，可直接与瑞慈健康体检客服部联系，进一步咨询。

健康体检咨询电话：**0352-2824444**

客户服务咨询电话：**0352-2830597**
400-6112995

瑞慈健康体检报告由下列内容组成：

第一部分：主检报告

第二部分：分科分项结果

第三部分：检验报告

第四部分：附表

主检报告

检查综述

- 1、【外科（女）】（1）皮肤：左下肢静脉曲张（轻度）（2）甲状腺：结节
- 2、【CT检查二】1、颈2-3、颈3-4、颈4-5、颈5-6椎间盘膨出；2、甲状腺右叶结节，建议超声观察+实验室检查。
- 3、【心脏彩超】左室舒张功能轻度减低
- 4、【甲状腺彩超】甲状腺右侧叶结节 TI-RADS 3级 建议复查
- 5、【全腹彩超】1.轻度脂肪肝 2.胆囊附壁结晶 3.胆囊息肉 4.子宫肌瘤 5.宫颈肥大
- 6、【肺功能测定】限制性通气功能障碍
- 7、【口腔科】（1）左下第三磨牙 右下第三磨牙 阻生齿 左下第一双尖牙 楔状缺损 右下第一双尖牙 楔状缺损 牙齿充填（2）牙龈萎缩 牙龈色红，探之出血（3）牙周：牙结石
- 8、【动脉硬化检测】1.外周动脉僵硬度增高

医生建议

【甲状腺结节】：

- (1)甲状腺结节是一种常见的甲状腺疾病，很多甲状腺疾病可表现为结节，如可由甲状腺退行性变、炎症、自身免疫性及新生物等多种病变所致。甲状腺结节在各个年龄段的男女人群中均可见到，但中年女性中较多。
- (2)甲状腺结节分良性和恶性两大类，良性的占绝大多数，恶性者不足1%，判断甲状腺结节的良恶主要依靠病史、体格检查、放射性核素扫描、穿刺细胞学检查。
- (3)建议往普外科就诊，进一步检查，明确诊断，结合临床诊治并定期复查。

【左下肢静脉曲张】：

- (1)静脉曲张是由于静脉瓣膜功能不全，血液回流不畅，静脉管壁薄弱等因素发生代偿性的静脉迂曲扩张。建议外科结合临床诊治。

【椎间盘膨出】：

- (1)椎间盘膨出指的是由于退行性变或者外伤导致间盘中央的髓核细胞组织突破内层纤维环，而未突破外层纤维环的状态。属于椎间盘突出症当中较轻的一种，临床症状较轻，可采取保守治疗，并可取得良好的疗效。建议骨科咨询及诊治。

【甲状腺右叶结节】：

- (1)甲状腺结节是一种常见的甲状腺疾病，很多甲状腺疾病可表现为结节，如可由甲状腺退行性变、炎症、自身免疫性及新生物等多种病变所致。甲状腺结节在各个年龄段的男女人群中均可见到，但中年女性中较多。
- (2)甲状腺结节分良性和恶性两大类，良性的占绝大多数，恶性者不足1%，判断甲状腺结节的良恶主要依靠病史、体格检查、放射性核素扫描、穿刺细胞学检查。建议往普外科就诊，进一步检查，明确诊断，结合临床诊治并定期复查。

【左室舒张功能轻度减低】：

(1)左心室舒张功能是指心肌弹性减低，心脏泵血功能减退。其引起原因，一是随着年龄的增长，心肌组织退行性变。其二是由于冠心病、高血压等慢性心肌病变。一般来说没有原发病变及年龄偏大的人员又无症状，不需要特殊处理，建议心内科结合临床考虑。

【甲状腺右侧叶结节】：

- (1)甲状腺结节是一种常见的甲状腺疾病，很多甲状腺疾病可表现为结节，如可由甲状腺退行性变、炎症、自身免疫性及新生物等多种病变所致。甲状腺结节在各个年龄段的男女人群中均可见到，但中年女性中较多。
- (2)甲状腺结节分良性和恶性两大类，良性的占绝大多数，恶性者不足1%，判断甲状腺结节的良恶主要依靠病史、体格检查、放射性核素扫描、穿刺细胞学检查。
- (3)建议往外科就诊，进一步检查，明确诊断，结合临床诊治并定期复查。

【轻度脂肪肝】：

- (1)脂肪肝是指肝脏被脂肪浸润，为一种多病因引起的获得性疾病。
- (2)脂肪肝是以肝细胞脂肪变性和脂肪蓄积为病理特征，最常见易患因素有超重或肥胖、进食油腻食物、高脂血症（尤其甘油三酯升高）、营养失调（营养过量或不足）、饮酒、高脂血症、少运动、糖耐量异常、减肥造成体重急剧下降、营养不良、中毒和药物等。
- (3)当肝内脂类（主要为甘油三酯）含量超过肝重的5%时为脂肪肝。脂肪肝是一个常见的临床现象，不是一个独立性的疾病。
- (4)值得注意的是，过多的脂肪在肝组织、肝细胞内浸润，引起肝细胞肿大，严重可致肝硬化。脂肪肝是可逆性的，合理饮食、运动及治疗后可恢复。
- (5)合理控制饮食，控制总摄入量，低盐、低脂和低糖类饮食，少吃动物内脏，多吃蔬菜水果；
- (6)控制危险因素，如控制体重、改善胰岛素抵抗、调整血脂紊乱，戒酒、戒烟，坚持长期有氧运动，加强体育锻炼；
- (7)定期复查腹部彩超、血脂、肝功能。

【宫颈肥大】：

- (1)宫颈肥大引起的原因一是慢性炎症长期刺激，使宫颈充血、水肿，宫颈腺体和间质发生增生而导致宫颈不同程度的肥大、硬度增加。
- (2)二是在宫颈腺体的深部可能出现粘液潴留，形成大小不等的囊肿，使宫颈变得肥大。
- (3)宫颈肥大有时可比正常宫颈增大2~4倍，宫颈表面可以是光滑的，也可有糜烂。宫颈质地一般较硬，这是纤维结缔组织增生所致的。
- (4)如果是单纯性的宫颈肥大，一般不需特殊处理，妇科定期复查即可。

【子宫肌瘤】：

- (1)子宫肌瘤又称子宫平滑肌瘤，是女性生殖器最常见的一种良性肿瘤，多见于30—50岁妇女，以40—50岁最为多见。
- (2)子宫肌瘤根据肌瘤与子宫壁的关系分3类：肌壁间肌瘤、浆膜下肌瘤和粘膜下肌瘤。
- (3)子宫肌瘤多无症状，少数表现为阴道出血，腹部触及肿物以及压迫症状等。如发生蒂扭转或其他情况时可引起疼痛。以多发性子宫肌瘤为常见。
- (4)治疗必须根据患者年龄、生育要求、症状、肌瘤大小等情况全面考虑，肌瘤小且无症状，尤其近绝经年龄者，雌激素水平低落，肌瘤可自然萎缩或消失，通常不需治疗，每3—6个月随访一次；若肌瘤较大或症状明显继发贫血者，常需手术切除。

【胆囊息肉】：

- (1)胆囊息肉又称胆囊隆起样病变，其临床症状无特异性，大部分患者为查体时所发现。主要症状为中上腹部隐痛。发病年龄多在30~50岁，以中青年为主。
- (2)一般认为，胆囊息肉是胆囊癌的诱发因素，如胆囊息肉大于1cm时，最好先行手术治疗，以杜绝胆囊癌的发生。
- (3)胆囊息肉临床特点有，一是发病率逐渐增高。高胆固醇饮食、长期酗酒、过多进食刺激性饮食、饮食规律紊乱如：不吃早餐、晚餐过盛、过多等不良饮食习惯多可造成胆囊息肉的形成；

- (4)二是隐蔽攻击性强。胆囊息肉多无症状，85%以上的患者都是在例行体检中发现。3-4mm 以下的息肉在 CT 和核磁共振中难以发现或常常漏诊；
- (5)禁酒及含酒精类饮料，因酒精在体内主要通过肝脏分解、解毒，所以，酒精可直接损伤肝功能，引起肝胆功能失调，使胆汁的分泌、排出过程紊乱，从而刺激胆囊息肉增长。
- (6)饮食规律、吃好早餐对胆囊息肉患者很重要。肝脏主要分泌胆汁，分泌的胆汁存储入胆囊内，而胆汁的功能主要是消化油性食物。如果不吃早餐，胆汁在胆囊内滞留时间长，可刺激胆囊形成胆囊息肉或使原来的息肉增大或发生变化。所以，要调配营养丰富的早餐和养成吃早餐的生活习惯。
- (7)低胆固醇饮食，胆固醇摄入过多，可加重肝胆的代谢负担，并引起多余的胆固醇在胆囊壁结晶、积聚和沉淀，从而形成息肉，所以，胆囊息肉患者应降低胆固醇摄入量，尤其是晚上，应避免进食高胆固醇类食品，如鸡蛋（尤其是蛋黄）、肥肉、海鲜、无鳞鱼类、动物内脏等食品。
- (8)宜多食各种新鲜水果、蔬菜，进低脂肪、低胆固醇食品，如香菇、木耳、芹菜、豆芽、海带、藕、鱼肉、兔肉、鸡肉、鲜豆类等；宜多食干豆类及其制品；宜选用植物油，不用动物油；
- (9)少吃辣椒、生蒜等刺激性食物或辛辣食品；不用油煎、炸、烤、熏的烹调方法；饮水时，用少量山楂、银杏、绞股蓝草放入水杯中饮用。

【胆囊附壁结晶】：

- (1)胆囊壁胆固醇结晶是指胆固醇沉积于胆囊壁粘膜下形成的一种病变，很容易引起胆结石，多与高脂肪、高胆固醇的食物、工作紧张、饮食不规律等因素有关。建议平时注意饮食宜清淡有营养，多喝水，多食新鲜蔬菜水果，必要时中西医结合治疗。

【限制性通气功能障碍】：

- (1)建议往呼吸内科进一步诊断治疗。

【牙齿充填】：

- (1)牙齿充填术是修复受损或龋坏的牙齿，让其恢复正常的咬合功能及外观形态的一种修复方法。
- (2)充填时，需要先去除坏死的牙体组织，清洁受损部位，再选择合适的充填材料进行修复。
- (3)充填材料主要有银汞合金、复合树脂、玻璃离子等，应根据牙齿缺损或龋坏的不同部位来选择不同的材料修复。
- (4)牙齿充填术后应注意避免食用坚硬的或是黏性太强的食物，日常生活中注意口腔卫生，早晚刷牙，饭后漱口。

【楔状缺损】：

- (1)楔状缺损是牙齿颈部硬组织缓慢消耗而形成的缺损，呈“V”状，由于它的外形酷似木匠用的楔子，因而称之为楔状缺损。多见于前牙的唇颊面，以中老年患者居多。
- (2)牙齿颈部硬组织牙釉质和牙骨质的交界部分，因为结构比较薄弱故易被磨损，其最常见的原因是采用不正确横向用力的刷牙方式，牙刷毛过硬所导致；此外，牙龈沟内的酸性分泌物，唾液 PH 值偏低、酸性食物、胃病反酸、接触酸的工作都可能使牙齿硬组织脱钙溶解。
- (3)楔状缺损如早期出现，应立即改变不良的刷牙方式，病症就不会进展，即使不治疗也可以维持现状；如果缺损有一定的深度，则需进行牙体修补，应用树脂材料修复缺损部位。
- (4)楔状缺损的预防主要是采用正确的刷牙方式，竖刷牙或巴氏刷牙法，避免横向刷牙，刷牙时不要用力过大，刷牙的时间至少要三分钟，不要使用刷毛过硬的牙刷。
- (5)在咬合时，牙颈部是应力集中的区域，负担过重的时候会出现损耗，故平时应少吃坚硬食物，比如咬坚果壳、蚕豆等。

【牙结石】：

- (1)牙结石又称牙石，是沉积在牙齿或修复体表面上已经钙化或正在钙化的菌斑或软垢。其开始时是软的，会因逐渐的钙化而变硬。它是由 75%的磷酸钙，15-25%的水、有机物、磷酸锰、矿酸钙及微量的钾、钠、铁所构成，并呈现出黄色、棕色或者黑色。
- (2)牙结石通常存在于唾液腺开口处的牙齿表面（例如：下颚前牙的舌侧表面，上颚后牙的颊侧表面）和牙齿的颈部，以及口腔粘膜运动不到的牙齿表面等处。
- (3)牙结石形成后，可伴随牙龈出血、牙龈萎缩、口臭等症状。

(4) 牙结石是牙周病的重要病因，它会不断刺激牙周组织，并且压迫牙龈，影响血液循环，造成牙周组织的细菌感染，形成牙周囊袋，此后更易使食物残渣、牙菌斑、牙结石等的堆积，最终牙周支持组织全部破坏，导致牙齿松动，以至于不得不拔除牙齿。

(5) 早晚刷牙、饭后漱口是防治牙结石形成的最重要措施。应采取正确的竖刷牙法和巴氏刷牙法，纠正横刷牙法。

(6) 多吃富有维生素的粗纤维食物，如肉、蛋、各种蔬菜和水果，充分咀嚼以利于牙面清洁。少吃甜食及黏性很强的食物，不吃零食。

(7) 建议每半年进行一次口腔健康检查，每年进行 2-3 次全口超声波洁牙术，使牙面、牙颈部经常处于洁净状态。

【牙龈色红，探之出血】：

(1) 牙龈的这种情况一般是由于牙结石导致的牙龈局部发炎。

(2) 必须坚持每天认真和合理刷牙（采用竖刷法），彻底清除牙菌斑。要经常检查口腔，保持口腔卫生，防止牙龈出血。

(3) 正确的刷牙方法是：顺着牙齿长轴方向，上牙向下刷，下牙往上刷，每个牙面都要刷到，这样刷牙不仅能把牙刷干净而且对牙龈起到按摩作用，促进牙龈的血液循环。

(4) 建议每半年进行一次口腔健康检查，每年进行 2-3 次全口超声波洁牙术，使牙面、牙颈部经常处于洁净状态。

(5) 注意口腔清洁卫生，养成早晚刷牙，饭后漱口的良好习惯。

(6) 及时治疗牙龈炎，防止炎症侵犯深部牙周组织，形成牙周炎。

(7) 养成清晨排便习惯。进餐要规律，细嚼慢咽，多食蔬菜，如胡萝卜、菠菜、木耳。适量进食水果，如山楂、苹果。男性少抽烟少喝酒。

【阻生齿】：

(1) 牙齿在颌骨内由于位置不当，不能萌出到正常咬合位置，这样的牙齿称为阻生齿。最常见的阻生齿是下颌第三磨牙，其次是上颌第三磨牙和上颌尖牙等。

(2) 阻生齿和覆盖在其上的牙龈之间，很容易藏污纳垢，滋生细菌，引起口臭、牙齿龋坏等，当身体抵抗力下降时，常常会导致牙冠周围的牙龈发生炎症，严重时脸颊可致肿胀，张口困难，甚至会引起全身发烧，颌下淋巴结肿大。

(3) 阻生齿常常还会引起邻牙龋坏、松动、牙槽骨吸收等症状，所以能引起这些病变的阻生牙应该拔除。

(4) 由于阻生齿位置不正，被邻牙阻挡，有些还可能完全被骨组织包埋，因此阻生齿的拔除比拔除其他牙齿要困难，被牙龈覆盖的要切开牙龈，被骨包埋的要把骨去除，被邻牙挡住的要把牙冠劈开，分片拔除。

(5) 拔阻生齿费时较长，术中术后可能发生的并发症也较多，如：出血、断根、邻牙损伤等。

(6) 建议如果阻生齿位置不当，引起智齿冠周炎、邻牙的龋坏、松动等病变时，可往口腔科行拔除术。

【牙龈萎缩】：

(1) 牙龈生理性萎缩主要是龈缘部分存在异物又长期得不到清理，细菌滋生刺激长期存在所致；另外随着年龄的增长也会或多或少发生萎缩，致使牙龈暴露，这种生理性萎缩，是无需要治疗的。

(2) 炎症性的牙龈萎缩，主要表现为牙龈红肿胀痛，刷牙常见出血，对冷热温度变化及酸性食物等异常敏感，妨碍进食，尤其应该注意防治。

(3) 掌握正确竖刷法的刷牙方法，注意口腔清洁卫生，养成早晚刷牙，饭后漱口的良好习惯。

(4) 定期到医院检查治疗，每年进行 2-3 次全口超声波洁牙术。

(5) 补充维生素 C 等微量元素，多食水果蔬菜，戒烟限酒，避免熬夜的不良生活习惯。

【外周动脉僵硬度增高】：

(1) 动脉硬化是全身性粥样硬化在肢体局部表现，是全身性动脉内膜及其中膜呈退行性、增生性改变，使血管壁变硬缩小，失去弹性，从而继发血栓形成致使远端血流量进行性减少或中断。

(2) 要均衡饮食，要防止其他疾病引起的动脉粥样硬化，如糖尿病、肥胖、高血压。少吃含油脂和胆固醇多的食品，减少盐的摄入，多吃富含高密度脂蛋白的鱼类、海鲜。戒烟限酒，控制体重，保持良好的心态。通过适量的运动，可以明显改善动脉粥样硬化。必要时内科咨询及诊治。

汇总医生： 樊兴国

主检日期： 2023-12-07

主检医生：

分科结果

身高、体重、血压

项目名称	检查结果	项目名称	检查结果
身高	169cm	体重	60kg
血压	126/82mmHg		

***小结：**

未见异常

操作员：杨柳庆

检查日期：2023-08-24

检查医生：名燕凌

内科

项目名称	检查结果	项目名称	检查结果
心率	78次/min	心律	齐
心脏杂音	无	心界	正常
肺部	正常	呼吸音	呼吸音清
啰音	未闻及	叩诊	叩诊呈清音
腹部触诊	腹部平软	发育	正常
肝胆	肋下未触及	脾脏	肋下未触及
双肾	无叩击痛	肠鸣音	正常
营养	良好	神经系统	正常
生理反射	生理反射存在	病理反射	病理反射未引出
颅神经	正常	运动功能	正常
深浅感觉	正常	其它	无异常发现
既往史	无		

***小结：**

未见异常

操作员：杨淑兰

检查日期：2023-08-24

检查医生：杨淑兰

外科（女）

项目名称	检查结果	项目名称	检查结果
皮肤	左下肢静脉曲张（轻度）	甲状腺	结节
浅表淋巴结	无肿大	肛门	拒检
泌尿外生殖器	正常	四肢关节	未见异常
腹股沟	未见异常	足背动脉	正常
紫绀	无	色素沉着	无
脱毛	无	脱色	无
浮肿	无	皮下结节	无
头颅	正常	颈部	正常
乳腺	正常	脊柱	正常
直肠	未检	皮肤黄疸	无
四肢	活动正常	其他	无

*小结：

(1) 皮肤：左下肢静脉曲张（轻度）

(2) 甲状腺：结节

操作员：魏利平

检查日期：2023-08-24

检查医生：魏利平

眼科

项目名称	检查结果	项目名称	检查结果
视力(左)	1.0	视力(右)	1.0
辨色力	正常	眼睑	正常
泪器	正常	结膜	正常
角膜	正常	虹膜	正常
瞳孔	正常	晶状体	正常
玻璃体	正常	眼底	未见异常

*小结：

未见异常

操作员：田野青 检查日期：2023-08-24 检查医生：田野青

耳鼻喉科

项目名称	检查结果	项目名称	检查结果
听力(左)	正常	听力(右)	正常
外耳道	正常	鼓膜	正常
鼻窦	正常	鼻中隔	正常
鼻腔	正常	扁桃体	无肿大
嗅觉	正常	咽喉	正常

***小结：**

未见异常

操作员：王存宝 检查日期：2023-08-24 检查医生：王存宝

妇科内诊

项目名称	检查结果	项目名称	检查结果
外阴	正常	尿道口	正常
阴道	通畅	子宫	正常
附件	正常	宫颈	光滑
后穹窿	正常		

***小结：**

操作员：薛荣丽 检查日期：2023-08-24 检查医生：薛荣丽

口腔科

项目名称	检查结果	项目名称	检查结果
唇颊	正常	齿	左下第三磨牙&右下第三磨牙&阻生齿&左下第一双尖牙&楔状缺损

			&右下第一双尖牙&楔状缺损&牙齿充填
牙龈	牙龈萎缩&牙龈色红，探之出血	牙周	牙结石Ⅰ度
舌腭	正常	腮腺	正常
颌下腺	正常	颞下颌关节	正常

***小结：**

(1) 左下第三磨牙 右下第三磨牙 阻生齿 左下第一双尖牙 楔状缺损 右下第一双尖牙 楔状缺损 牙齿充填

(2) 牙龈萎缩 牙龈色红，探之出血

(3) 牙周：牙结石

操作员：麻剑 检查日期:2023-08-24 检查医生：麻剑

检验报告

尿液分析+尿沉渣

项目名称	检查结果	单位	参考值	提示
白细胞尿	3	个/ul	0--13	
上皮细胞(EC)	0	/HP	0--28	
管型(CAST)	0	个/ul	0--1	
霉菌(尿)	0	/HP	0--0	
结晶	0	/HP	0--10	
透明度(CLA)	清亮			
胆红素(BIL)	-		阴性	
隐血(ERY)	-		阴性	
小圆上皮细胞(SRC)	0	个/ul	0--0	
维生素C	-		阴性	
异常红细胞	0	个/ul	0--3	
红细胞(正常)	0	个/ul	0--6	
鳞状上皮细胞	0	个/ul	0--0	
粘液丝	0	个/ul	0--0	
颜色(Colour)	淡黄色			
尿葡萄糖(GLU)	-		阴性	
酮体(KET)	-		阴性	
比重(SG)	1.015		1.003--1.030	
酸碱度(PH)	6.5		4.5--8.0	
尿蛋白质(PRO)	-		阴性	
尿胆原(URO)	-		阴性	
亚硝酸盐(NIT)	-		阴性	
红细胞(尿)(RBC)	0	个/ul	0--6	
尿白细胞(LEU)	-		阴性	

*小结:

未见异常

操作员：祁佳佳 检查日期：2023-08-24 检查医生：陈建国

血常规（五分类）

项目名称	检查结果	单位	参考值	提示
白细胞(WBC)	5.60	10 ⁹ /L	3.5--9.5	
淋巴细胞绝对值(LY#)	1.96	10 ⁹ /L	1.1--3.2	
淋巴细胞百分比(LY%)	35.0	%	20--50	
中性粒细胞绝对值(GR#)	3.19	10 ⁹ /L	1.8--6.3	
中性粒细胞百分比(GR%)	56.8	%	40--75	
嗜碱性粒细胞绝对值(BA#)	0.03	10 ⁹ /L	0--0.06	
嗜碱性粒细胞百分比(BA%)	0.6	%	0--1.0	
嗜酸性粒细胞绝对值(EO#)	0.08	10 ⁹ /L	0.02--0.52	
嗜酸性粒细胞百分比(EO%)	1.5	%	0.4--8.0	
血小板(PLT)	228	10 ⁹ /L	125--350	
血小板分布宽度(PDW)	16.1	%	15--17	
平均血小板体积(MPV)	11.2	fl	6.0--14.0	
血小板压积(PCT)	0.256	%	0.11--0.28	
红细胞(RBC)	4.39	10 ¹² /L	3.8--5.1	
血红蛋白	135	g/L	115--150	
红细胞压积(HCT)	40.0	%	35--45	
红细胞平均体积(MCV)	91.0	fl	82--100	
平均血红蛋白含量(MCH)	30.8	pg	27--34	
平均血红蛋白浓度(MCHC)	338	g/L	316--354	
单核细胞绝对值(MO#)	0.34	10 ⁹ /L	0.1--0.60	
单核细胞百分比(MO%)	6.1	%	3--10	
红细胞分布宽度标准差	44.8	fl	35--56	

(RDW-SD)				
红细胞分布宽度变异系数 (RDW-CV)	13.4	%	10.6--16.6	
大血小板比率	33.4	%	11--45	
大血小板数目	76	10 ⁹ /L	30--90	
未成熟粒细胞数目	0.01	10 ⁹ /L	0--999	
未成熟粒细胞百分比	0.1	%	0--100	
有核红细胞数目	0.000	10 ⁹ /L	0--9999	
有核红细胞百分比	0.00	/100WBC	0--9999	

***小结:**

未见异常

操作员：贺琰 检查日期:2023-08-24 检查医生:陈建国

血 HP 检测

项目名称	检查结果	单位	参考值	提示
幽门螺旋杆菌抗体检测	阴性 (-)		阴性 (-)	

***小结:**

未见异常

操作员：乔叶 检查日期:2023-08-24 检查医生:陈建国

肾功三项

项目名称	检查结果	单位	参考值	提示
肌酐(CREA)	57.00	umol/L	41--73	
尿酸(UA)	324.00	umol/L	140--340	
尿素测定 (Urea)	6.40	mmol/L	2.6--7.5	

***小结:**

未见异常

操作员：李丹 检查日期:2023-08-24 检查医生:陈建国

空腹血糖

项目名称	检查结果	单位	参考值	提示
葡萄糖(GLU)	5.08	mmol/L	3.89--6.1	

***小结:**

未见异常

操作员：李丹

检查日期:2023-08-24

检查医生:陈建国

血脂四项

项目名称	检查结果	单位	参考值	提示
动脉硬化指数	3.13		1.31--3.19	
总胆固醇(CHOL)	3.75	mmol/L	2.59--5.2	
甘油三脂(TG)	1.59	mmol/L	0.7--1.7	
低密度脂蛋白(LDL)	2.75	mmol/L	0--4.13	
高密度脂蛋白(HDL)	0.88	mmol/L	0.77--1.55	

***小结:**

未见异常

操作员：李丹

检查日期:2023-08-24

检查医生:陈建国

肝功能五项

项目名称	检查结果	单位	参考值	提示
总胆红素(TBIL)	16.20	umol/L	0--21	
直接胆红素(DBIL)	4.4	umol/L	0--8.0	
间接胆红素(IBIL)	11.80	umol/L	0--17.39	
丙氨酸氨基转移酶(ALT)	18.00	U/L	7--40	
门冬氨酸氨基转移酶(AST)	20.00	U/L	13--35	

***小结:**

未见异常

操作员：李丹

检查日期:2023-08-24

检查医生:陈建国

大同现代医学检验实验室

液基薄层细胞学图文报告

ID: 2023086888

病理号: 083926

姓名: 李志宇

性别: 女

年龄: 50岁

送检科室:

电话号码: 13593058604

床号:

病历号:

体检号: 2307051365

送检医院: 大同瑞慈康复体检

送检日期: 2023-08-24

末次月经:

送检医生:

采样日期:

报告日期: 2023-08-24

标本满意度: 满意

细胞量: >45%

红细胞:

经期样本:

颈管细胞:

化生细胞:

鳞状细胞:

宫颈柱状细胞:

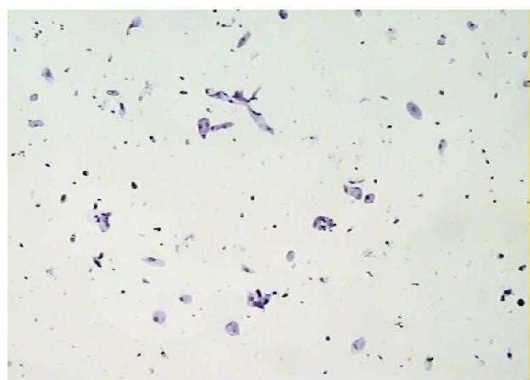未见上皮内病变/恶性细胞:

正常范围内:

良性反应性改变:

- 炎症:
- 放疗:
- 妊娠:
- 萎缩性:
- 宫内避孕器:
- 其他:

- 轻度:
- 中度:
- 重度:



病原体: 滴虫感染: 念珠菌感染: 细菌感染:

提示 HPV 感染: 疱疹病毒感染:

鳞状上皮细胞分析:

- 非典型鳞状细胞:
- 倾向上皮内瘤变:
 - 倾向良性反应性改变:
 - 不能明确意义(ASC-US):
 - 不排除高度病变(ASC-H):

- 上皮内低度病变: 鳞癌:
- 上皮内高度病变:
- CIN2:
 - CIN3:

腺上皮细胞分析:

非典型腺细胞:

- 宫内膜:
- 来源不明:

非典型腺细胞(宫颈管):

- 倾向原位腺癌:
- 不能明确意义:
- 倾向良性反应性改变:

腺癌:

- 宫颈管:
- 宫内膜:
- 其它:

炎细胞:

- 轻度:
- 中度:
- 重度:

可疑腺癌:

诊断意见: 未见上皮内病变或恶性细胞 (NILM)。

建议:

报告医师: 张荣生

地址: 大同市魏都大道 79 号, 本报告医师签字后有效
咨询: 0352-2830587 4006-122-995

妇科细胞学是筛查项目, 出于技术原因, 可能会有假阴性结果, 本检测仅对来样负责, 如果对结果有疑义, 请在收到报告 7 天内与我们联系。

大同瑞慈康复医院 12导联心电图报告

李志宇 女 50岁

ID:2307051365

申请科室:瑞慈体检科

体检号:434551

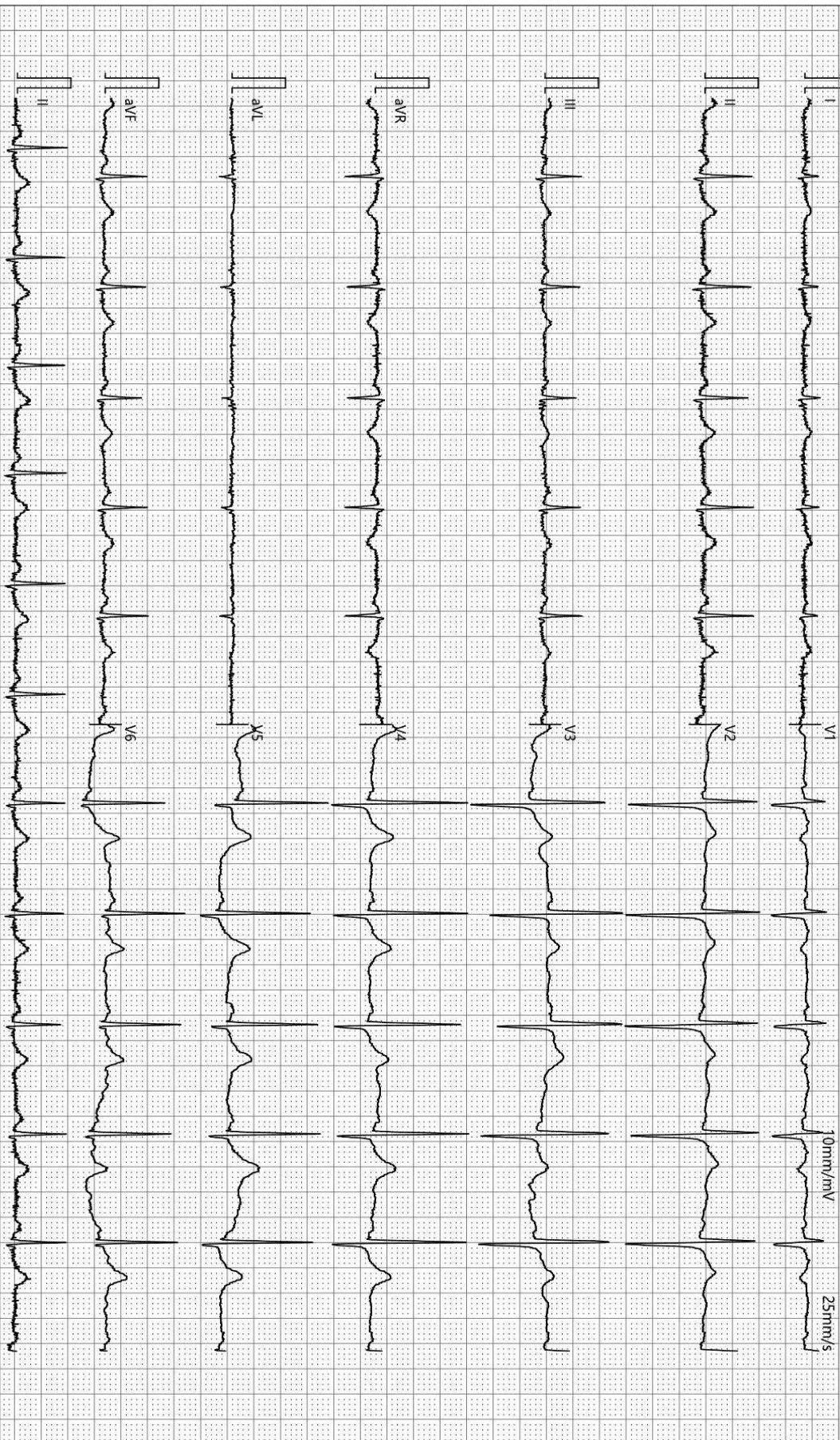
病床号:

HR : 68bpm
P : 110ms
PR : 150ms
QRS : 90ms
QT/QTc : 410/439ms
P/QRS/T : 72/75/60deg.
RV5/SV1 : 1.588/0.568mV

诊断结果:
1.窦性心律
2.正常心电图

诊断医生:

张斌
周方超



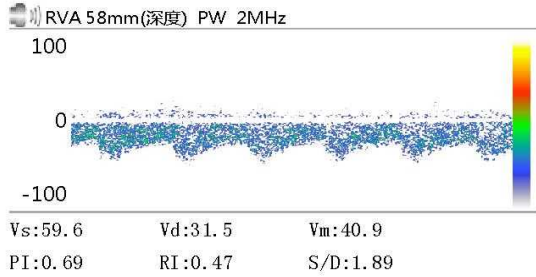
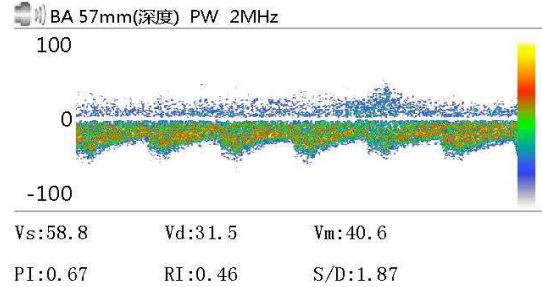
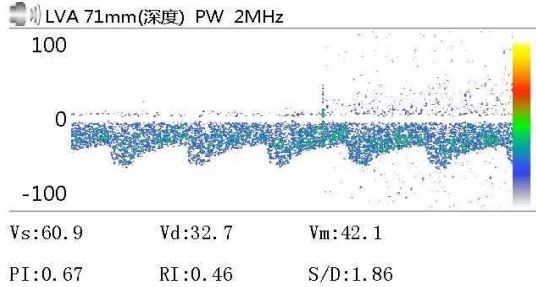
Text



大同瑞慈健康体检

颅内多普勒血流图 (TCD) 检查报告单

姓名: 李志宇 性别: 女 年龄: 50 岁 检查号: 2307051365
 申请科室: 体检科 申请医师: 李菊蓉 检查类型: 颅内血管 床号:



Vs: Vd: Vm:
 PI: RI: S/D:

Vs: Vd: Vm:
 PI: RI: S/D:

Vs: Vd: Vm:
 PI: RI: S/D:

医生意见

结论: 椎-基底动脉脑血管超声未见异常。

李菊蓉

检查日期: 2023-08-24

本报告单仅提供临床参考

大同瑞慈健康体检

骨密度检测报告

受检者信息

受检者ID: 2307051365

姓名: 李志宇

出生年月日: 1971/6/26

年龄: 52

性别: 女

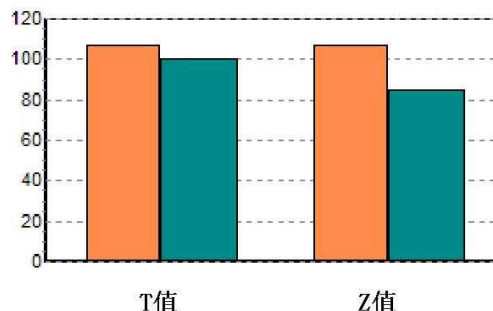
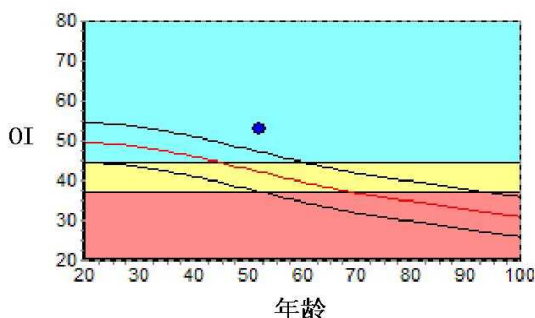
测定部位(右/左): 右

测定结果

测定日期: 2023/8/24 8:15:06

测试编号: 1/1

受测者 平均值



数据库: Asia

OI: 53.1

SOS: 1359.8 m/s, BUA: 42.3

T值: 0.69

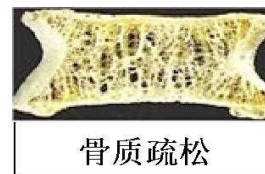
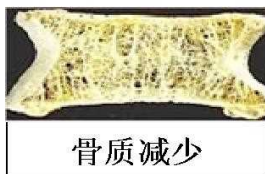Z值: 2.18

成人比: 106.9 %

同龄比: 125.7 %

OPR: N/A %

结果分析



注解

以上结论仅供参考

科室:

医生签名:

医院地址 大同瑞慈健康体检

地址 大同市平城区魏都大道79号

联系电话 0352-2824444

操作者 名燕凌

大同瑞慈健康体检

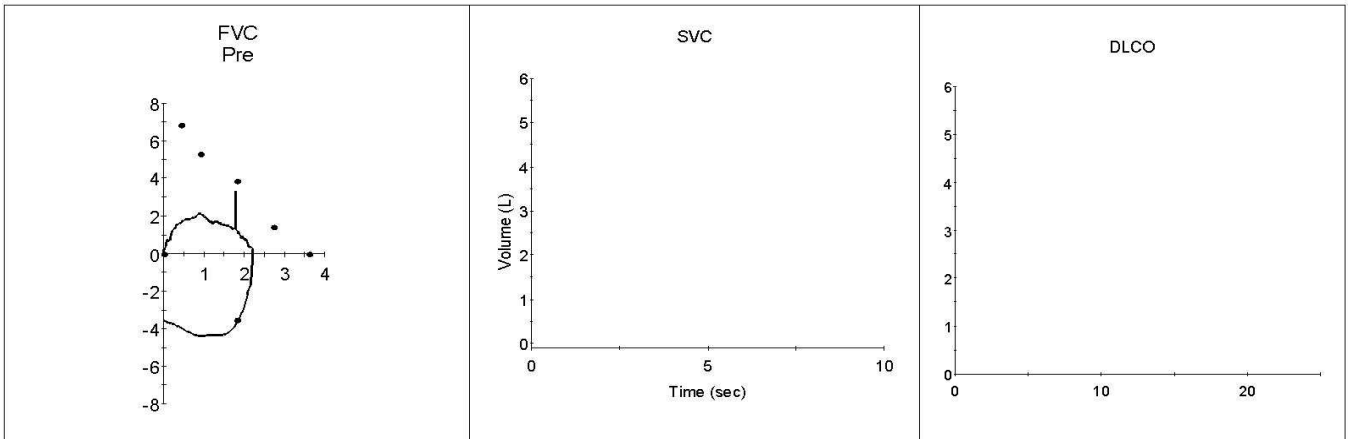
肺功能检验报告

姓名: 李志宇-替	ID: 2307051365	BSA: 1.66	日期: 2023/08/24
医师:	身高: 165.00	年龄: 52	病房:
医生:	体重: 60.00	性别: Female	种族: <Unspecified>

Pre Test Comments:

Post Test Comments: 限制性通气功能障碍

	Pre-Bronch			Post-Bronch		
	<u>Actual</u>	<u>Pred</u>	<u>%Pred</u>	<u>Actual</u>	<u>%Pred</u>	<u>%Chng</u>
----用力肺活量 ----						
FVC (L)	2.22	3.61	61			
FEV1 (L)	1.80	2.85	63			
FEV1/FVC (%)	81	80	101			
FEF 25% (L/sec)	1.82	5.27	34			
FEF 75% (L/sec)	1.40	1.39	100			
FEF 25-75% (L/sec)	1.73	2.73	63			
FEF Max (L/sec)	2.12	6.81	31			
FIVC (L)	3.96					
FIF Max (L/sec)	4.39					



DR 诊断图文报告

流水号: 2307051365

影像号: DX20230824016

姓名: 李志宇

年龄: 31 岁

性别: 女

检查设备: 西门子数字 X 线摄影

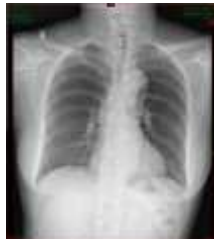体检号: 434551

申请医院: 本院

体检科室: 体检科

检查部位: 胸部正位片

经典图像:



影像所见:

胸廓对称。气管居中，纵隔无移位。双肺野清晰。肺门影未见增大。心脏大小、形态正常。双膈面光滑，肋膈角锐利。

影像诊断:

胸部平片未见异常。

报告医师: 李贵

检查日期: 2023-08-24

审核医师: 李贵

报告日期: 2023-08-24

双源 CT 诊断图文报告

流水号: 2307051365

影像号: CT20230824014

姓名: 李志宇

年龄: 31 岁

性别: 女

检查设备: 西门子量子双源 CT

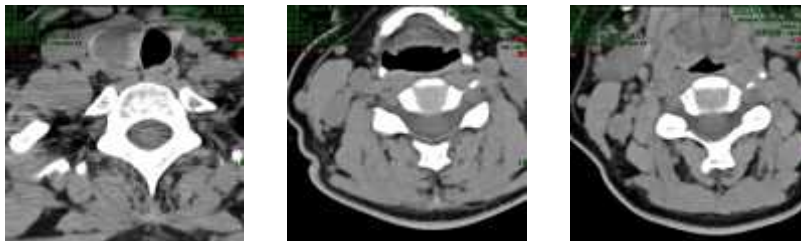
体检号: 434551

申请医院: 本院

体检科室: 体检科

检查部位: CT 检查二

经典图像:



影像所见:

颈椎生理曲度变直, 序列整齐。各椎体缘光整。颈 2-3、颈 3-4、颈 4-5、颈 5-6 椎间盘膨出, 硬膜囊轻度受压, 双侧椎间孔及椎管未见狭窄。硬膜囊内未见异常密度影。黄韧带未见肥厚。椎旁软组织未见异常。甲状腺右叶饱满, 内见大结节状低密度影, 边缘尚光整, 直径约 2.0cm, CT 值与 33HU。

影像诊断:

- 1、颈 2-3、颈 3-4、颈 4-5、颈 5-6 椎间盘膨出;
- 2、甲状腺右叶结节, 建议超声观察+实验室检查。

报告医师: 剧艳军

检查日期: 2023-08-25

审核医师: 剧艳军

报告日期: 2023-08-25

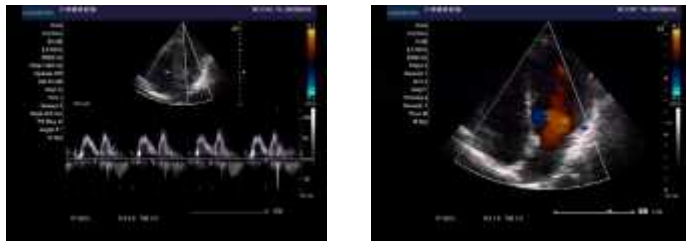
超声诊断图文报告

流水号: 2307051365

影像号: 1369481

姓名: 李志宇 年龄: 31岁 性别: 女 检查设备: Vivid E95
体检号: 434551 申请医院: 本院 体检科室: 体检科 检查部位: 心脏彩超

经典图像:



影像所见:

超声测量 (单位: mm)

升主动脉内径 30 (32±3mm) 左房内径 31 (35mm) 室间隔 8.0 (8-11mm)
左室内径 49 (47±4mm) 左室后壁 8.6 (8-11mm) EF67% (50-80%)
右室内径 30 (36±4mm) 右房内径 32 (36±4mm) FS33% (28-41%)
主肺动脉内径 20 (23±3mm)

升主动脉内径正常, 心脏各腔室大小正常, 室间隔厚度正常, 左室壁未见明显节段性运动异常, 各瓣膜及启闭功能未见明显异常, 舒张期二尖瓣口血流频谱 E/A<1, 心包腔未见积液。

影像诊断:

左室舒张功能轻度减低

报告医师: 李菊蓉

检查日期: 2023-08-24

审核医师: 李菊蓉

报告日期: 2023-08-24

超声诊断图文报告

流水号: 2307051365

影像号: 1369484

姓名: 李志宇

年龄: 31 岁

性别: 女

检查设备: Vivid E95

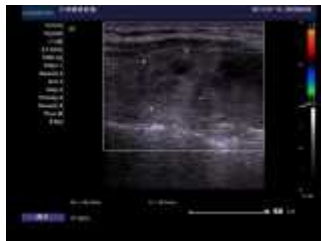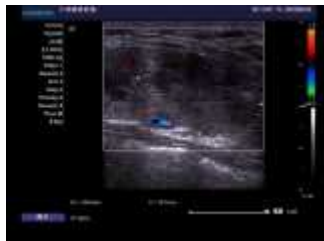体检号: 434551

申请医院: 本院

体检科室: 体检科

检查部位: 甲状腺彩超

经典图像:



影像所见:

甲状腺双侧叶形态正常, 包膜完整, 于右侧叶探及两个囊实混合性结节, 大小分别约 3.0*1.9cm、1.6*1.6cm, 均边界清, 形态规则, 几乎占满整个腺体, CDFI: 结节周边可见血流信号环绕。余实质回声均匀。

双侧颈部未见明显肿大淋巴结。

影像诊断:

甲状腺右侧叶结节 TI-RADS 3 级 建议复查

报告医师: 李菊蓉

检查日期: 2023-08-24

审核医师: 李菊蓉

报告日期: 2023-08-24

超声诊断图文报告

流水号: 2307051365

影像号: 1369488

姓名: 李志宇

年龄: 31 岁

性别: 女

检查设备: Vivid E95

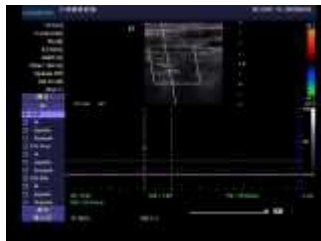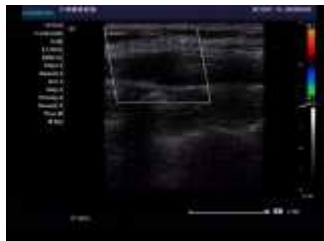体检号: 434551

申请医院: 本院

体检科室: 体检科

检查部位: 颈部血管彩超

经典图像:



影像所见:

右锁骨下动脉起始处、双侧颈总动脉、颈内、颈外动脉起始段内中膜不增厚, 内壁欠光滑, 管壁未见明确强回声斑。CDFI: 血流充盈好。PW: 频谱形态正常。

双侧椎动脉走行正常, 椎动脉内径正常, 管壁不厚, 管腔内为无回声, CDFI: 血流充盈好。PW: 频谱正常。

	内径 mm	流速 cm/s	RI
左侧椎动脉	3.5	45.2	0.52
右侧椎动脉	3.6	39.9	0.47

影像诊断:

双侧颈动脉、椎动脉未见明显异常

报告医师: 李菊蓉

检查日期: 2023-08-24

审核医师: 李菊蓉

报告日期: 2023-08-24

超声诊断图文报告

流水号: 2307051365

影像号: 1369494

姓名: 李志宇

年龄: 31 岁

性别: 女

检查设备: Vivid E95

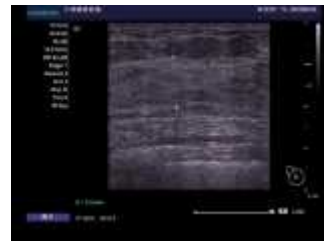
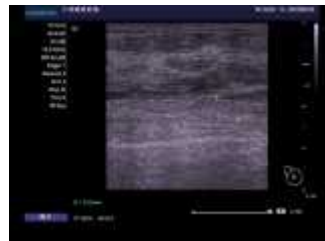
体检号: 434551

申请医院: 本院

体检科室: 体检科

检查部位: 乳腺彩超

经典图像:



影像所见:

双侧乳腺腺体层次清晰, 右乳腺体厚 1.2cm, 左乳腺体厚 1.2cm, 乳导管未见扩张, 未见明显占位性病变, CDFI: 未见异常血流信号。

双侧腋下未见明显肿大淋巴结。

影像诊断:

双侧乳腺未见明显异常

报告医师: 李菊蓉

检查日期: 2023-08-24

审核医师: 李菊蓉

报告日期: 2023-08-24

超声诊断图文报告

流水号: 2307051365

影像号: 1369498

姓名: 李志宇

年龄: 31 岁

性别: 女

检查设备: Vivid E95

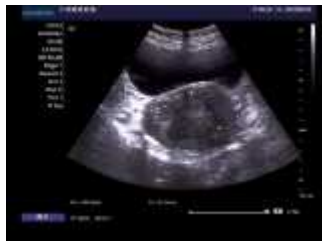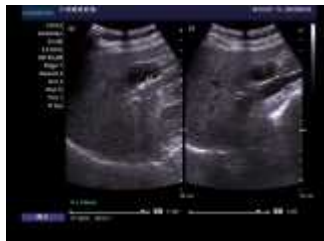体检号: 434551

申请医院: 本院

体检科室: 体检科

检查部位: 全腹彩超

经典图像:



影像所见:

肝脏大小形态正常,包膜光滑完整,实质回声细腻、增强,肝内管道系统走行欠清晰,门静脉及肝内胆管不扩张。胆囊大小形态正常,壁不厚、欠光滑,壁上探及强回声斑,后伴彗尾,另探及高回声凸起,直径约 0.4cm,囊内透声好,肝外胆管不扩张。
胰腺大小形态正常,实质回声均匀,主胰管不扩张。
脾脏大小形态正常,实质回声均匀,脾门静脉不宽。
双肾大小形态正常,皮髓质分界清晰,集合系统未见分离,双侧输尿管未见扩张。
膀胱充盈佳,未见明显异常。
前位子宫,大小约 8.6*7.7*5.8cm,肌壁回声欠均匀,于右侧壁探及低回声结节,大小约 6.9*5.7cm,边界清,后伴衰减,内膜线清晰,厚 0.4cm,宫颈厚约 4.2cm,双侧附件区未见异常。

影像诊断:

1. 轻度脂肪肝
2. 胆囊附壁结晶
3. 胆囊息肉
4. 子宫肌瘤
5. 宫颈肥大

报告医师: 侯爱兰

检查日期: 2023-08-30

审核医师: 李菊蓉

报告日期: 2023-08-30