



2307050628

# 大同瑞慈健康体检

## 报 告 册

体检编号	433733	工号	69
姓名	张世和		
性别	男	年龄	53岁
单位	中国北方发动机研究所		
部门	中国北方发动机研究所		
联系电话	18903527009		
体检日期	2023-10-31		

尊敬的张世和先生您好！

首先，瑞慈健康体检全体员工欢迎您的光临，并对您的信任表示衷心的感谢！

您于 2023-10-31 （体检编号：433733）完成健康检查，本机构的各科医生已根据您的体检项目及结果，汇总成此份健康体检报告，并经总检医生审核。据此提出对您健康状况的综合分析及建议。

瑞慈健康体检倡导“大健康、大康复”，提出“健康是第一财富（Rich）”的人文理念。希望您仔细阅读并妥善地保管此份健康体检报告，并认真关注报告中的提示与建议，若您对报告内容有任何疑问，可直接与瑞慈健康体检客服部联系，进一步咨询。

健康体检咨询电话：**0352-2824444**

客户服务咨询电话：**0352-2830597**  
**400-6112995**

瑞慈健康体检报告由下列内容组成：

第一部分：主检报告

第二部分：分科分项结果

第三部分：检验报告

第四部分：附表

## 主检报告

### 检查综述

- 1、【血常规（五分类）】 红细胞压积(HCT)偏高(50.8 %)
- 2、【血脂四项】 甘油三脂(TG)偏低(0.64 mmol/L)
- 3、【前列腺肿瘤标志物五项】 前列腺特异性抗原(PSA)偏高(6.11 ng/ml) 游离前列腺特异抗原(FPSA)偏高(0.99 ug/l)
- 4、【尿液分析+尿沉渣】 鳞状上皮细胞偏高(1 /HP) 粘液丝偏高(1 /HP)
- 5、【胸部正位片】 肺间质纤维化，慢阻肺，肺大泡不排除，请结合临床。 建议 CT 进一步检查。
- 6、【心电图】 1. 窦性心律 2. 顺时针转位

### 医生建议

#### 【红细胞压积(HCT)偏高】：

- (1) 供内科结合临床参考。
- (2) 如果明显升高，复查血常规。

#### 【甘油三脂(TG)偏低】：

- (1) 可适当增加脂类食品的摄入。
- (2) 也可见于甲亢、肾上腺皮质功能低下、肝功能障碍者，往内科咨询，进一步诊治。
- (3) 高蛋白，高维生素饮食，适当增加奶、豆类制品、鱼类、新鲜水果和蔬菜。
- (4) 适当增加户外活动和日光照射，避免过度劳累，保持良好睡眠。
- (5) 定期复查，如检验结果异常，应在医师指导下治疗。

#### 【游离前列腺特异抗原(FPSA)偏高】：

- (1) 建议往泌尿外科就诊。

#### 【前列腺特异性抗原(PSA)偏高】：

- (1) (1) 有可能是由急性前列腺炎、前列腺肥大、前列腺癌、良性前列腺瘤以及泌尿系统炎症等引起；
- (2) 建议往泌尿外科就诊，动态观察 PSA 的演变，若 PSA 持续明显地升高，应警惕前列腺癌。

#### 【鳞状上皮细胞偏高】：

- (1) 在生理情况下，机体正常的新陈代谢都会引起鳞状上皮细胞的脱离，这是一种正常的机体现象。如果长时间出现鳞状上皮细胞偏高的现象时，则有可能是尿路感染、泌尿系统结石等因素导致，应及时往泌尿外科进一步诊断治疗。

#### 【粘液丝偏高】：

- (1) 尿常规中粘液丝是由尿路中细胞分泌出来的，在有尿路感染时分泌会明显增多，且伴有炎症细胞的出现。
- (2) 粘液丝偏高，可分为生理性偏高和病理性偏高两种，生理性偏高一般是由于喝水较少导致的尿液浓缩，一般在喝水后就能达到稀释的效果。

(3)病理性的粘液丝偏高是由于泌尿系炎症或者是前列腺炎导致的，需要注意观察，多喝水，同时有白细胞等炎症细胞增多时，应及时服用抗感染药物治疗。如果仅有粘液丝的增多而没有白细胞等炎症细胞增多时，尿路有炎症的可能性不大。

(4)建议平时饮食注意清淡，多喝水，少吃油腻和辛辣的食物，要注意个人清洁卫生，勤洗阴部，注意休息。

**【肺大泡】：**

(1)肺大泡是指由于各种原因导致肺泡腔内压力增高，肺泡壁破裂，互相融合，在肺组织形成含气囊腔。

(2)其有先天性和后天性两种，先天性多见于小儿，后天性多见于成人、老年患者。较小的，数目少的单纯肺大泡可无任何症状，体积大的或多发性的肺大泡可有胸闷、气短等症状。建议呼吸科结合临床诊治。

**【慢阻肺】：**

(1)建议呼吸内科诊断治疗。

**【肺间质纤维化】：**

(1)肺纤维化、纤维化灶是一种常见的身体器官疾病，常为肺部组织感染后，机体修复的过程中，病变组织自然愈合后遗留下来的纤维化病灶，也可能是既往感染治疗不彻底，导致炎症反复发作，局部组织纤维化增生的表现。建议定期复查。

**【顺钟向转位】：**

(1)建议心血管内科复查。

汇总医生： 樊兴国

主检日期： 2023-11-03

主检医生：

## 分科结果

## 身高、体重、血压

项目名称	检查结果	项目名称	检查结果
身高	166cm	体重	63kg
血压	128/80mmHg		

**\*小结：**

未见异常

操作员：闫辛儿

检查日期：2023-10-31

检查医生：名燕凌

## 内科

项目名称	检查结果	项目名称	检查结果
心率	72 次/min	心律	齐
心脏杂音	无	心界	正常
肺部	正常	呼吸音	呼吸音清
啰音	未闻及	叩诊	叩诊呈清音
腹部触诊	腹部平软	发育	正常
肝胆	肋下未触及	脾脏	肋下未触及
双肾	无叩击痛	肠鸣音	正常
营养	良好	神经系统	正常
生理反射	生理反射存在	病理反射	病理反射未引出
颅神经	正常	运动功能	正常
深浅感觉	正常	其它	无异常发现
既往史	无		

**\*小结：**

未见异常

操作员：杨淑兰

检查日期：2023-10-31

检查医生：杨淑兰

## 检验报告

## 尿液分析+尿沉渣

项目名称	检查结果	单位	参考值	提示
白细胞尿	3	个/ul	0--13	
上皮细胞(EC)	1	/HP	0--28	
管型(CAST)	0	个/ul	0--1	
霉菌(尿)	0	/HP	0--0	
结晶	0	/HP	0--10	
透明度(CLA)	清亮			
胆红素(BIL)	-		阴性	
隐血(ERY)	-		阴性	
小圆上皮细胞(SRC)	0	个/ul	0--0	
维生素C	-		阴性	
异常红细胞	0	个/ul	0--3	
红细胞(正常)	0	个/ul	0--6	
鳞状上皮细胞	1	个/ul	0--0	↑
粘液丝	1	个/ul	0--0	↑
颜色(Colour)	淡黄色			
尿葡萄糖(GLU)	-		阴性	
酮体(KET)	-		阴性	
比重(SG)	1.025		1.003--1.030	
酸碱度(PH)	6.5		4.5--8.0	
尿蛋白质(PRO)	-		阴性	
尿胆原(URO)	-		阴性	
亚硝酸盐(NIT)	-		阴性	
红细胞(尿)(RBC)	0	个/ul	0--6	
尿白细胞(LEU)	-		阴性	

\*小结:

鳞状上皮细胞偏高(1 /HP) 粘液丝偏高(1 /HP)

操作员：李佳敏 检查日期：2023-10-31 检查医生：陈建国

血常规（五分类）

项目名称	检查结果	单位	参考值	提示
白细胞(WBC)	6.10	10 <sup>9</sup> /L	3.5--9.5	
淋巴细胞绝对值(LY#)	1.69	10 <sup>9</sup> /L	1.1--3.2	
淋巴细胞百分比(LY%)	27.7	%	20--50	
中性粒细胞绝对值(GR#)	3.90	10 <sup>9</sup> /L	1.8--6.3	
中性粒细胞百分比(GR%)	64.0	%	40--75	
嗜碱性粒细胞绝对值(BA#)	0.01	10 <sup>9</sup> /L	0--0.06	
嗜碱性粒细胞百分比(BA%)	0.2	%	0--1.0	
嗜酸性粒细胞绝对值(EO#)	0.09	10 <sup>9</sup> /L	0.02--0.52	
嗜酸性粒细胞百分比(EO%)	1.4	%	0.4--8.0	
血小板(PLT)	293	10 <sup>9</sup> /L	125--350	
血小板分布宽度(PDW)	15.9	%	15--17	
平均血小板体积(MPV)	8.6	fl	6.0--14.0	
血小板压积(PCT)	0.251	%	0.11--0.28	
红细胞(RBC)	5.47	10 <sup>12</sup> /L	4.3--5.8	
血红蛋白	171	g/L	130--175	
红细胞压积(HCT)	50.8	%	40--50	↑
红细胞平均体积(MCV)	92.8	fl	82--100	
平均血红蛋白含量(MCH)	31.2	pg	27--34	
平均血红蛋白浓度(MCHC)	336	g/L	316--354	
单核细胞绝对值(MO#)	0.41	10 <sup>9</sup> /L	0.1--0.60	
单核细胞百分比(MO%)	6.7	%	3--10	
红细胞分布宽度标准差	43.7	fl	35--56	

(RDW-SD)				
红细胞分布宽度变异系数 (RDW-CV)	12.4	%	10.6--16.6	
大血小板比率	15.7	%	11--45	
大血小板数目	46	10 <sup>9</sup> /L	30--90	
未成熟粒细胞数目	0.02	10 <sup>9</sup> /L	0--999	
未成熟粒细胞百分比	0.3	%	0--100	
有核红细胞数目	0.000	10 <sup>9</sup> /L	0--9999	
有核红细胞百分比	0.00	/100WBC	0--9999	

**\*小结:**

红细胞压积(HCT)偏高(50.8 %)

操作员：祁佳佳 检查日期:2023-10-31 检查医生:陈建国

**肾功三项**

项目名称	检查结果	单位	参考值	提示
肌酐(CREA)	84.00	umol/L	57--97	
尿酸(UA)	414.00	umol/L	200--420	
尿素测定 (Urea)	6.00	mmol/L	3.1--8.0	

**\*小结:**

未见异常

操作员：李丹 检查日期:2023-10-31 检查医生:陈建国

**空腹血糖**

项目名称	检查结果	单位	参考值	提示
葡萄糖(GLU)	4.15	mmol/L	3.89--6.1	

**\*小结:**

未见异常

操作员：李丹 检查日期:2023-10-31 检查医生:陈建国

## 血脂四项

项目名称	检查结果	单位	参考值	提示
动脉硬化指数	2.09		1.31--3.19	
总胆固醇(CHOL)	4.61	mmol/L	2.59--5.2	
甘油三脂(TG)	0.64	mmol/L	0.7--1.7	↓
低密度脂蛋白(LDL)	3.01	mmol/L	0--4.13	
高密度脂蛋白(HDL)	1.44	mmol/L	0.77--1.55	

## \*小结:

甘油三脂(TG)偏低(0.64 mmol/L)

操作员：李丹 检查日期:2023-10-31

检查医生:陈建国

## 肝功能两项

项目名称	检查结果	单位	参考值	提示
丙氨酸氨基转移酶(ALT)	21.00	U/L	9--50	
门冬氨酸氨基转移酶(AST)	19.00	U/L	15--40	

## \*小结:

未见异常

操作员：李丹 检查日期:2023-10-31

检查医生:陈建国

## 前列腺肿瘤标志物五项

项目名称	检查结果	单位	参考值	提示
恶性肿瘤特异性生长因子	44.79	U/ml	0--64	
前列腺特异性抗原(PSA)	6.11	ng/ml	0--3.1	↑
癌胚抗原(CEA)	2.49	ng/ml	0--5	
甲胎蛋白(AFP)	4.5	ng/ml	0--7	
游离前列腺特异抗原(FPSA)	0.99	ng/ml	0--0.93	↑

## \*小结:

姓名：张世和 性别：男 年龄：53 登记流水：2307050628 体检日期：2023-10-31

---

前列腺特异性抗原(PSA)偏高(6.11 ng/ml) 游离前列腺特异抗原(FPSA)偏高(0.99 ug/l)

操作员：李丹 检查日期:2023-11-02 检查医生:陈建国

---

大同瑞慈康复医院 12导联心电图报告

张世和 男 53岁

体检号:433733

病床号:

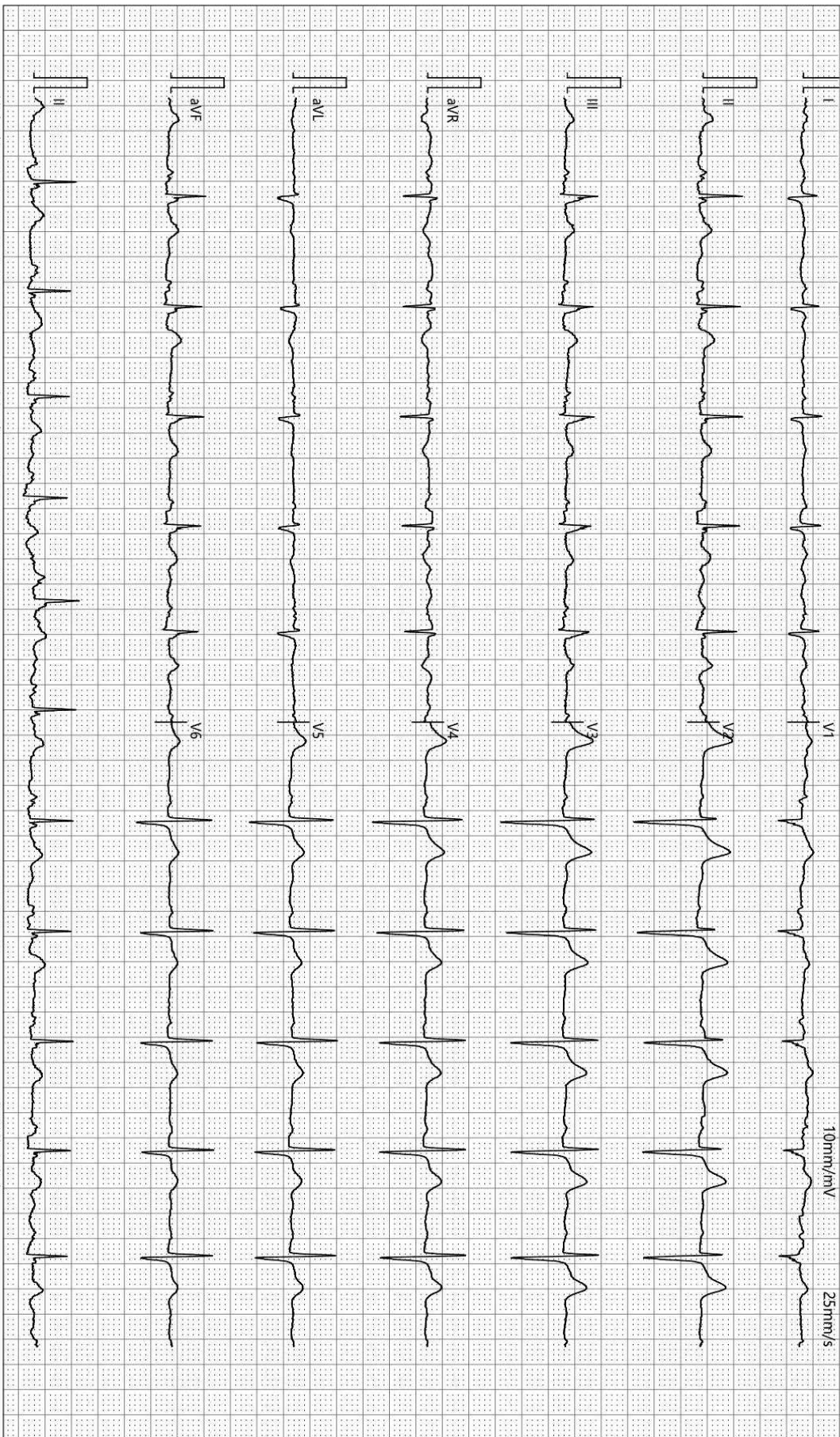
诊断结果:

- 1.窦性心律
- 2.顺时针转位

诊断医生:

张世和 陶志娟

HR : 69bpm [60~100bpm]  
 P : 118 f ms [0~110ms]  
 PR : 191ms [120~200ms]  
 QRS : 94ms [60~100ms]  
 QT/QTc : 383/412ms [320~440/0~450ms]  
 P/QRS/T : 60/79/73deg [0~75/-30~90/0~75deg]  
 RV5/FSV1 : 0.831/0.396mV [0.0~2.5/0.0~2.0mV]



检查时间:2023-10-31 07:48:10

诊断时间:2023-10-31 08:19:03

SEMIP V1 90

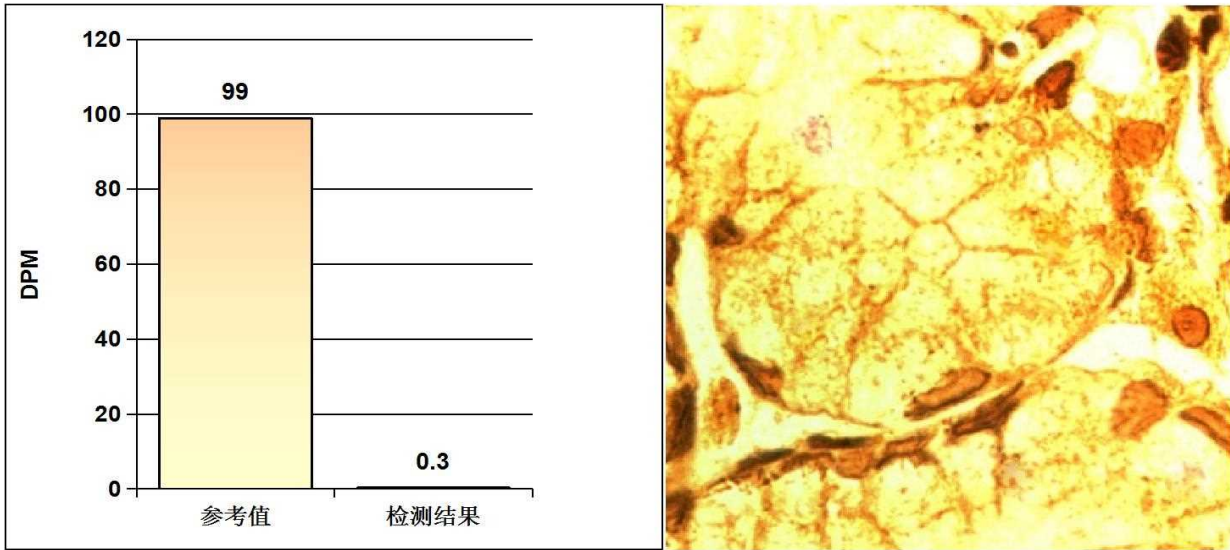
仅供临床参考

# 大同瑞慈康复医院

## <sup>14</sup>C呼气试验检验报告

姓名	张世和	年龄	53	性别	男
住院号	0	日期	2023/10/31 11:31:58	电话	0
送检医生	曹居杰	样品编号	7570	编号	2307050628

### <sup>14</sup>C呼气试验



#### 阳性参考值 (Disintegrations Per Minute(DPM)):

DPM值:	dpm > 2499	阳性++++
	1499 < dpm ≤ 2499	阳性+++
	499 < dpm ≤ 1499	阳性++
	149 < dpm ≤ 499	阳性+
	dpm ≤ 99	阴性
	99 < dpm ≤ 149	不确定

**检测结果:** **dpm= 0** **阴性**

医生建议: 注意保持健康及规律饮食

温馨提示: 您本次检测的结果为阴性

检测医生: 曹居杰

## DR 诊断图文报告

流水号: 2307050628

影像号: DX20231030048

姓名: 张世和

年龄: 53 岁

性别: 男

检查设备: 西门子数字 X 线摄影

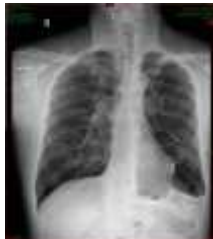体检号: 433733

申请医院: 本院

体检科室: 体检科

检查部位: 胸部正位片

经典图像:



影像所见:

胸廓对称。气管居中, 纵隔无移位。两肺野纹理增多, 增粗, 呈网状。可见弥漫性点状小阴影。肺门影未见增大。左下肺野见透光区。心脏大小、形态正常。左膈面平直, 肋膈角变钝。

影像诊断:

肺间质纤维化, 慢阻肺, 肺大泡不除外, 请结合临床。  
建议 CT 进一步检查。

报告医师: 李贵

检查日期: 2023-10-31

审核医师: 李贵

报告日期: 2023-10-31

## 双源 CT 诊断图文报告

流水号: 2307050628

影像号: CT20231030148

姓名: 张世和

年龄: 53 岁

性别: 男

检查设备: 西门子量子双源 CT

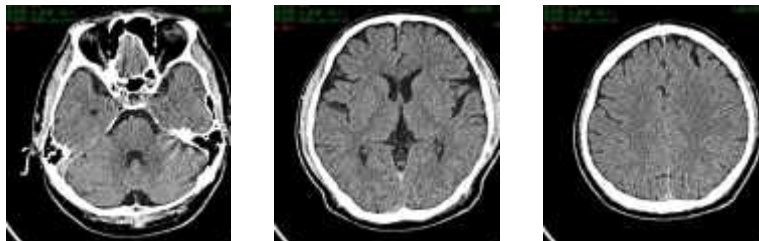体检号: 433733

申请医院: 本院

体检科室: 体检科

检查部位: CT 检查

经典图像:



影像所见:

颅脑结构双侧对称, 脑实质内未见异常密度。中线结构居中。脑沟、裂、池及脑室系统等未见异常。

影像诊断:

颅脑未见明显异常

报告医师: 剧艳军

检查日期: 2023-10-31

审核医师: 剧艳军

报告日期: 2023-10-31

## 超声诊断图文报告

流水号: 2307050628

影像号: 1434843

姓名: 张世和

年龄: 53 岁

性别: 男

检查设备: Vivid E95

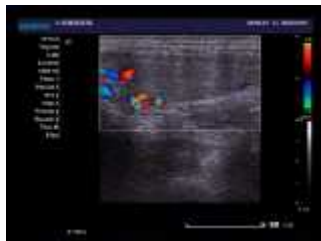
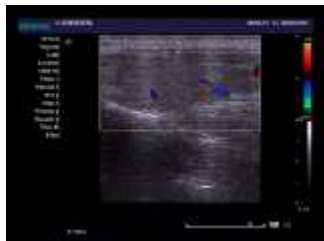
体检号: 433733

申请医院: 本院

体检科室: 体检科

检查部位: 甲状腺彩超

经典图像:



影像所见:

甲状腺双侧叶形态正常, 包膜完整, 实质回声均匀, CDFI: 未见异常血流信号。  
双侧颈部未见明显肿大淋巴结。

影像诊断:

甲状腺双侧叶未见异常

报告医师: 李菊蓉

检查日期: 2023-10-31

审核医师: 李菊蓉

报告日期: 2023-10-31

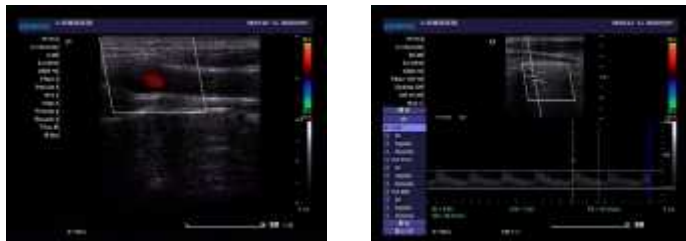
### 超声诊断图文报告

流水号: 2307050628

影像号: 1434847

姓名: 张世和      年龄: 53 岁      性别: 男      检查设备: Vivid E95  
体检号: 433733      申请医院: 本院      体检科室: 体检科      检查部位: 颈部血管彩超

经典图像:



#### 影像所见:

右锁骨下动脉起始处、双侧颈总动脉、颈内、颈外动脉起始段内中膜不增厚，内壁欠光滑，管壁未见明确强回声斑。CDFI: 血流充盈好。PW: 频谱形态正常。

双侧椎动脉走行正常，椎动脉内径正常，管壁不厚，管腔内为无回声，CDFI: 血流充盈好。PW: 频谱正常。

	内径 mm	流速 cm/s	RI
左侧椎动脉	3.5	45.8	0.55
右侧椎动脉	3.6	42.7	0.39

#### 影像诊断:

双侧颈动脉、椎动脉未见明显异常

报告医师: 李菊蓉

检查日期: 2023-10-31

审核医师: 李菊蓉

报告日期: 2023-10-31

## 超声诊断图文报告

流水号: 2307050628

影像号: 1434849

姓名: 张世和

年龄: 53 岁

性别: 男

检查设备: Vivid E95

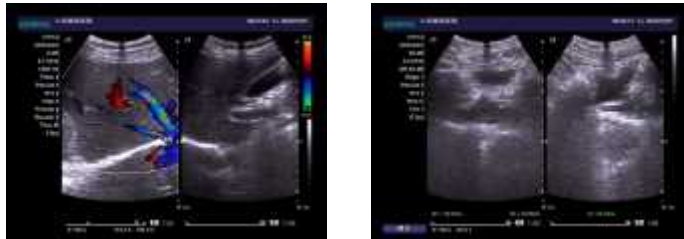体检号: 433733

申请医院: 本院

体检科室: 体检科

检查部位: 全腹彩超

经典图像:



影像所见:

肝脏大小形态正常, 包膜光滑完整, 实质回声均匀, 肝内管道系统走行清晰, 门静脉及肝内胆管不扩张。

胆囊大小形态正常, 壁不厚、光滑, 囊内透声好, 肝外胆管不扩张。

胰腺大小形态正常, 实质回声均匀, 主胰管不扩张。

脾脏大小形态正常, 实质回声均匀, 脾门静脉不宽。

双肾大小形态正常, 皮髓质分界清晰, 集合系统未见分离, 双侧输尿管未见扩张。

膀胱充盈欠佳。

前列腺形态正常, 大小约 3.3\*2.5\*2.2cm, 实质回声欠均匀。

影像诊断:

肝、胆、脾、胰、双肾、前列腺未见明显异常

报告医师: 李菊蓉

检查日期: 2023-10-31

审核医师: 李菊蓉

报告日期: 2023-10-31