



2307050564

大同瑞慈健康体检

报 告 册

体检编号	433670	工号	6
姓名	张勇生		
性别	男	年龄	65岁
单位	中国北方发动机研究所		
部门	中国北方发动机研究所		
联系电话	18102080100		
体检日期	2023-11-17		

尊敬的张勇生先生您好！

首先，瑞慈健康体检全体员工欢迎您的光临，并对您的信任表示衷心的感谢！

您于 2023-11-17 （体检编号：433670）完成健康检查，本机构的各科医生已根据您的体检项目及结果，汇总成此份健康体检报告，并经总检医生审核。据此提出对您健康状况的综合分析及建议。

瑞慈健康体检倡导“大健康、大康复”，提出“健康是第一财富（Rich）”的人文理念。希望您仔细阅读并妥善地保管此份健康体检报告，并认真关注报告中的提示与建议，若您对报告内容有任何疑问，可直接与瑞慈健康体检客服部联系，进一步咨询。

健康体检咨询电话：**0352-2824444**

客户服务咨询电话：**0352-2830597**
400-6112995

瑞慈健康体检报告由下列内容组成：

第一部分：主检报告

第二部分：分科分项结果

第三部分：检验报告

第四部分：附表

主检报告

检查综述

- 1、【身高、体重、血压】（1）体重指数 25.56：超重（2）血压 166/70：本次测量收缩期血压偏高
- 2、【内科】（1）心律：不齐，频发早搏（2）心脏杂音：收缩期杂音
- 3、【血常规（五分类）】血小板(PLT)偏低($68 \times 10^9/L$) 血小板分布宽度(PDW)偏高(17.3 f1) 血小板压积(PCT)偏低(0.079 %) 大血小板数目偏低($26 \times 10^9/L$)
- 4、【尿常规】鳞状上皮细胞偏高(1 /HP) 尿蛋白质(PRO)1+
- 5、【MR 检查】1、颈 3-4、4-5、5-6 椎间盘突出(中央型) 2、颈 4-颈 7 椎体骨质增生
- 6、【心电图】1. 窦性心律 2. 不完全性右束支传导阻滞
- 7、【C14 检测幽门螺杆菌】阳性+
- 8、【心脏彩超】1. 二尖瓣、三尖瓣轻度返流 2. 左室舒张功能减低
- 9、【颈部血管彩超】1. 右锁骨下动脉起始处、右侧颈内动脉起始处、左侧颈总动脉窦部斑块形成 2. 双侧椎动脉阻力指数增高
- 10、【全腹彩超】1. 双肾钙化斑 2. 前列腺钙化斑
- 11、【眼科】（1）镜 0.25

医生建议

【超重】：

- (1) 体重指数是判断体重超标或偏低的主要指标。体重是反映和衡量一个人健康状况的重要标志之一，过胖和过瘦都不利于健康，身高体重不协调也不会给人以美感。体重的变化，还会直接反映身体长期的热量平衡状态。
- (2) 当需要比较及分析一个人的体重对于不同身高的人所带来的健康影响时，体重指数是一个中立而可靠的指标。其主要适用于需要体重测试、体型肥胖和全身检查的人群。
- (3) 体重指数(BMI)是世界卫生组织推荐的国际统一使用的肥胖分型标准，也是目前国际上常用的衡量人体胖瘦程度以及是否健康的一个标准，其计算方式为： $BMI = \text{体重(千克)} / \text{身高(米} \times \text{米)}$ 。成人的标准值是 BMI18.5-23.9 之间。低于 18.5 为体重指数偏低；高于 23.9 则为体重指数偏高。
- (4) 一般表现为体重超重或肥胖，超重及肥胖会出现一系列代谢性疾病，如高血压、高血糖、高血脂、高尿酸血症等，所以体重指数偏高者一定要注意控制体重。
- (5) 合理控制饮食，食品多样化，食物纤维可适量增加，饮食规律，避免暴饮暴食，低盐、低脂饮食为主，减少高热量食物的摄入。
- (6) 加强体育锻炼，每天最少保持 30 分钟的中等强度运动。鼓励每天至少快步走 6000 步比较健康。肥胖患者不适合较剧烈的运动，会加重膝关节的负担，可以选择游泳、划船等对膝关节负荷较小的运动。
- (7) 定期检查血糖、血脂、肝功、肝脏 B 超等，积极治疗基础性疾病。
- (8) 减少热量摄取及增加热量消耗。强调以健康行为、饮食、运动为主的综合治疗。

【本次测量收缩期血压偏高】：

- (1) 所谓单纯收缩期高血压，顾名思义是指一个人的舒张压(即低压)不高，仅仅是收缩压(即高压)超过正常范围。
- (2) 单纯收缩期高血压标准为收缩压在 140mmHg 以上，舒张压为 90mmHg 以下。如果收缩压在 140-149mmHg，又称单纯收缩期临界高血压。由于单纯收缩期高血压大部分发生在 60 岁以上的老年人，故又称老年单纯收缩期高血压。

(3)当病人患动脉硬化、甲状腺功能亢进、主动脉关闭不全、体循环动静脉瘘、动脉导管未闭及原因不明的高动力循环状态时，也常伴有收缩期高血压，但这些不包括在单纯收缩期高血压范围内。

(4)劳逸结合，保持良好身心状态。避免各种诱因：如情绪低落、紧张等。改进生活方式，适当低盐、低脂、低胆固醇饮食，戒烟酒。必要时心血管专科诊治，定期复诊。

(5)平时应低盐（每天5~10g）、低脂饮食（少吃动物脂肪与内脏）；忌烟限酒。遵照医嘱坚持服药，定期测量血压，宜控制在140/90mmHg以下，若合并有糖尿病和肾病，要把血压控制在130/80mmHg以下。

(6)血压到正常水平时，说明此时选用的降压药和治疗方案基本合适，但并不意味着高血压已被“治愈”，应坚持治疗。若盲目自行停药或间断服药，常会使血压波动很大，而加重心、脑、肾和血管的损害。

【收缩期杂音】：

(1)心脏杂音是有别于平常所能听到的正常心音之外，在收缩期或者是舒张期形成的能听到的心脏声音就叫心脏杂音。

(2)心脏杂音从出现的时间大致分为两种，一是出现在心脏收缩期间，以吹风样声音为特征，称为收缩期杂音；二是出现在心脏舒张期间，以隆隆样声音为特征，称为舒张期杂音。

(3)心脏杂音在进行心脏听诊检查时可以听到。声音的强度可分为6级。1-2级杂音大部分属于生理性杂音，临床上没有实际意义，本身没有器质性心脏结构改变，完善心脏超声检查后无阳性结果，可无需治疗。

(4)3级以上杂音一般都是病理性杂音，很多都是因为患有器质性心脏疾病所致，如风湿性心脏病、高心病等都有可能引起这种表现。

(5)多数心脏杂音多伴随心脏器质性结构的改变，如先天性心脏病的房间隔缺损、室间隔缺损、动脉导管未闭、狭窄瓣膜疾病的二尖瓣狭窄、二尖瓣关闭不全等疾病，这些疾病多数情况下是需要治疗的。

【大血小板数目偏低】：

(1)供内科结合临床参考。

【血小板分布宽度(PDW)偏高】：

(1)供内科结合临床参考。

【血小板(PLT)偏低】：

(1)血小板偏低常见于再生障碍性贫血，血小板减少性紫癜，脾功能亢进等。若凝血功能正常，脾脏也不大，需要结合病史或进一步检查才能判断引起血小板减少的原因，但如有任何不适要立即到血液专科就诊。

【血小板压积(PCT)偏低】：

(1)供内科结合临床参考。

【尿蛋白质(PRO)1+】：

(1)建议定期复查。

【鳞状上皮细胞偏高】：

(1)在生理情况下，机体正常的新陈代谢都会引起鳞状上皮细胞的脱离，这是一种正常的机体现象。如果长时间出现鳞状上皮细胞偏高的现象时，则有可能是尿路感染、泌尿系统结石等因素导致，应及时往泌尿外科进一步诊断治疗。

【椎间盘突出（中央型）】：

(1)椎间盘突出症指椎间盘的纤维环破裂，髓核组织从破裂处突出（脱出）于后方或者椎管内，导致相邻脊神经根遭受刺激，从而产生颈部、腰部疼痛或下肢麻木疼痛一系列症状。临床上可分为膨隆型、突出型、脱垂游离型等。建议骨科诊治。

【椎体骨质增生】：

(1) 椎体骨质增生是老年人常见的骨关节病变，注意病变部位的骨关节适度运动，必要时请到骨科门诊进一步诊治咨询。

【不完全性右束支传导阻滞】：

(1) 可见于正常人或器质性心脏病，如不伴有其它心脏病，常无重要临床意义。没有症状者，暂时不用治疗，请定期复查心电图。如果出现心悸、心跳、胸闷等临床症状，建议往心血管内科进一步检查治疗。

【二尖瓣、三尖瓣轻度返流】：

(1) 由于二尖瓣瓣膜轻微的改变而产生二尖瓣相对关闭不全。在很多人中，没有临床症状，只有在做心脏彩超时发现。一般不需要治疗，建议定期复查，必要时心内科结合临床考虑。

(2) 由于三尖瓣瓣膜轻微的改变而产生三尖瓣相对关闭不全。在很多人中，没有临床症状，只有在做心脏彩超时发现。一般不需要治疗，建议定期复查，必要时心内科结合临床考虑。

【左室舒张功能减低】：

(1) 左心室舒张功能是指心肌弹性减低，心脏泵血功能减退。其引起原因，一是随着年龄的增长，心肌组织退行性变。其二是由于冠心病、高血压等慢性心肌病变。一般来说没有原发病变及年龄偏大的人员又无症状，不需要特殊处理，建议心内科结合临床考虑。

【左侧颈总动脉窦部斑块形成】：

(1) 颈动脉斑块是动脉硬化后，血管里面的垃圾沉淀在血管壁形成。斑块又分为硬斑和软斑两种。硬斑比较稳定，不容易脱落，软斑不稳定，容易破裂脱落，从而形成血管栓塞。

(2) 建议：1. 减低胆固醇水平。2. 减低高血糖、高血压等高危因素，将血压、血糖控制在理想水平。3. 积极进行生活干预，控制饮食，改善饮食结构，适量增加运动，戒烟限酒。4. 必要时药物治疗。

【双侧椎动脉阻力指数增高】：

(1) 建议心血管内科诊断治疗。

【双肾钙化斑】：

(1) 建议泌尿外科诊断治疗。

【前列腺钙化斑】：

(1) 1、前列腺钙化斑大多数是由于前列腺炎症之后，前列腺内部组织局部出现了纤维化、钙质沉积而引起的。多数患者都是在体检时通过彩超检查时发现的，一般情况没有不适症状不需治疗。2、部分患者如有不适症状，建议前往泌尿科诊断治疗。

【呼气试验检验报告阳性】：

(1) 提示幽门螺旋杆菌（HP）感染。幽门螺旋杆菌是慢性活动性胃炎的病原菌，是消化道溃疡和胃癌等疾病的重要致病因子。

(2) 没有临床症状者（如中上腹不适、饱胀、反酸、恶心等），可暂不进行抗 HP 治疗。如果是 HP 感染的消化性溃疡、慢性胃炎、早期胃癌切除后和需要长期服用非甾体类抗炎药物（如阿司匹林）者，应在专科医生指导下进行抗 HP 治疗。

(3) 建议您先进行胃镜检查，或往消化内科咨询，再决定是否进行根除治疗。

【心律不齐.频发早搏】：

(1) 建议心内科诊断治疗

【右锁骨下动脉起始处、右侧颈内动脉起始处、左侧颈总动脉窦部斑块形成】：

(1) 建议心血管内科诊断治疗。

汇总医生： 丁昊炜

主检日期： 2023-11-18

主检医生：

分科结果

身高、体重、血压

项目名称	检查结果	项目名称	检查结果
身高	178cm	体重	81kg
血压	166/70mmHg		

***小结:**

- (1) 体重指数 25.56: 超重
- (2) 血压 166/70: 本次测量收缩期血压偏高

操作员：张悦 检查日期:2023-11-17 检查医生：卢文举

内科

项目名称	检查结果	项目名称	检查结果
心率	96 次/min	心律	不齐, 频发早搏
心脏杂音	二尖瓣区收缩期 II 级杂音	心界	正常
肺部	正常	呼吸音	呼吸音清
啰音	未闻及	叩诊	叩诊呈清音
腹部触诊	腹部平软	发育	正常
肝胆	肋下未触及	脾脏	肋下未触及
双肾	无叩击痛	肠鸣音	正常
营养	良好	神经系统	正常
生理反射	生理反射存在	病理反射	病理反射未引出
颅神经	正常	运动功能	正常
深浅感觉	正常	其它	无异常发现
既往史	无		

***小结:**

- (1) 心律：不齐，频发早搏
- (2) 心脏杂音：收缩期杂音

操作员：杨淑兰 检查日期:2023-11-17 检查医生：杨淑兰

外科（男）

项目名称	检查结果	项目名称	检查结果
皮肤	正常	甲状腺	无肿大
脊椎	无畸形	浅表淋巴结	无肿大
肛门	拒检	前列腺	未检
泌尿外生殖器	正常	四肢关节	未见异常
腹股沟	未见异常	足背动脉	正常
紫绀	无	色素沉着	无
脱毛	无	脱色	无
浮肿	无	皮下结节	无
头颅	正常	颈部	正常
乳腺	正常	脊柱	正常
直肠	未检	皮肤黄疸	无
四肢	活动正常	其他	无

***小结:**

未见异常

操作员：谷岱清 检查日期:2023-11-17 检查医生：谷岱清

眼科

项目名称	检查结果	项目名称	检查结果
视力(左)	镜 0.25	视力(右)	镜 1.0
辨色力	正常	眼睑	正常
结膜	正常	泪器	正常
角膜	正常	虹膜	正常
瞳孔	正常	晶状体	正常
玻璃体	正常	眼底	未见异常

***小结：**

(1) 镜 0.25

操作员：田野青 检查日期:2023-11-17 检查医生：田野青

耳鼻喉科

项目名称	检查结果	项目名称	检查结果
听力(左)	正常	听力(右)	正常
外耳道	正常	鼓膜	正常
鼻窦	正常	鼻中隔	正常
鼻腔	正常	扁桃体	无肿大
嗅觉	正常	咽喉	正常

***小结：**

未见异常

操作员：王存宝 检查日期:2023-11-17 检查医生：王存宝

检验报告

血流变

项目名称	检查结果	单位	参考值	提示
全血粘度高切 200/s	4.31	mpas	3.53--4.65	
全血粘度中切 100/s	4.63	mpas	3.6--4.9	
全血粘度中切 50/s	5.09	mpas	4.7--5.9	
全血还原粘度高切	6.44	mpas	3.66--8.48	
全血还原粘度低切	41.20	mpas	31.8--50.2	
血浆粘度	1.48	mpas	1.26--1.70	
血沉(ESR)	1.30	mm/h	0--15	
红细胞压积	0.44	L/L	0.40--0.50	
红细胞聚集指数	4.55		3.79--6.05	
红细胞变形指数	0.79		0.51--1.02	
红细胞刚性指数	4.35		2.15--6.73	
血沉方程 K 值	4.98	mm/h	0--77	
全血粘度 1/s	19.61	mpas	17.6--21.3	
全血高切相对指数	2.91		2.08--3.69	
全血低切相对指数	13.25		10.37--16.94	

***小结:**

未见异常

操作员：梁可欣 检查日期:2023-11-17 检查医生:陈建国

尿常规

项目名称	检查结果	单位	参考值	提示
胆红素(BIL)	-		阴性	
隐血(ERY)	-		阴性	
小圆上皮细胞(SRC)	0	个/ul	0--0	

维生素 C	-		阴性	
异常红细胞	0	个/ul	0--3	
红细胞（正常）	1	个/ul	0--6	
鳞状上皮细胞	1	个/ul	0--0	↑
粘液丝	0	个/ul	0--0	
尿葡萄糖(GLU)	-		阴性	
酮体(KET)	-		阴性	
比重(SG)	1.020		1.003--1.030	
酸碱度(PH)	6.0		4.5--8.0	
尿蛋白质(PRO)	1+		阴性	
尿胆原(URO)	-		阴性	
亚硝酸盐(NIT)	-		阴性	
尿白细胞(LEU)	-		阴性	

***小结:**

鳞状上皮细胞偏高(1 /HP) 尿蛋白质(PRO)1+

操作员：祁佳佳 检查日期:2023-11-17 检查医生:陈建国

心肌酶三项

项目名称	检查结果	单位	参考值	提示
乳酸脱氢酶(LDH)	132.00	U/L	120--250	
肌酸激酶(CK)	67.00	U/L	50--310	
肌酸激酶同工酶(CK-Mb(M))	13	U/L	0--25	

***小结:**

未见异常

操作员：王文静 检查日期:2023-11-17 检查医生:陈建国

血常规（五分类）

项目名称	检查结果	单位	参考值	提示
白细胞(WBC)	6.53	10 ⁹ /L	3.5--9.5	
淋巴细胞绝对值(LY#)	1.67	10 ⁹ /L	1.1--3.2	
淋巴细胞百分比(LY%)	25.6	%	20--50	
中性粒细胞绝对值(GR#)	4.31	10 ⁹ /L	1.8--6.3	
中性粒细胞百分比(GR%)	66.0	%	40--75	
嗜碱性粒细胞绝对值(BA#)	0.04	10 ⁹ /L	0--0.06	
嗜碱性粒细胞百分比(BA%)	0.6	%	0--1.0	
嗜酸性粒细胞绝对值(EO#)	0.13	10 ⁹ /L	0.02--0.52	
嗜酸性粒细胞百分比(EO%)	2.0	%	0.4--8.0	
血小板(PLT)	68	10 ⁹ /L	125--350	↓
血小板分布宽度(PDW)	17.3	%	15--17	↑
平均血小板体积(MPV)	11.6	fl	6.0--14.0	
血小板压积(PCT)	0.079	%	0.11--0.28	↓
红细胞(RBC)	5.44	10 ¹² /L	4.3--5.8	
血红蛋白	152	g/L	130--175	
红细胞压积(HCT)	45.1	%	40--50	
红细胞平均体积(MCV)	83.0	fl	82--100	
平均血红蛋白含量(MCH)	28.0	pg	27--34	
平均血红蛋白浓度(MCHC)	337	g/L	316--354	
单核细胞绝对值(MO#)	0.38	10 ⁹ /L	0.1--0.60	
单核细胞百分比(MO%)	5.8	%	3--10	
红细胞分布宽度标准差(RDW-SD)	41.8	fl	35--56	
红细胞分布宽度变异系数(RDW-CV)	13.2	%	10.6--16.6	
大血小板比率	39.0	%	11--45	
大血小板数目	26	10 ⁹ /L	30--90	↓

未成熟粒细胞数目	0.04	10 ⁹ /L	0--999	
未成熟粒细胞百分比	0.6	%	0--100	
有核红细胞数目	0.000	10 ⁹ /L	0--9999	
有核红细胞百分比	0.00	/100WBC	0--9999	

***小结:**

血小板(PLT)偏低(68 10⁹/L) 血小板分布宽度(PDW)偏高(17.3 fl) 血小板压积(PCT)偏低(0.079 %) 大血小板数目偏低(26 10⁹/L)

操作员：祁佳佳 检查日期:2023-11-17 检查医生:陈建国

肝功能十三项

项目名称	检查结果	单位	参考值	提示
总蛋白(T PROT)	68.4	g/L	65--85	
白蛋白(ALB)	44.50	g/L	40--55	
白蛋白/球蛋白(ALB/GLB)	1.86		1.0--2.5	
γ-谷氨酰转肽酶(GGT)	56.0	U/L	10--60	
碱性磷酸酶(ALP)	84.0	U/L	45--125	
总胆汁酸(TBA)	5.6	umol/L	0.5--10	
总胆红素(TBIL)	11.30	umol/L	0--26	
直接胆红素(DBIL)	3.4	umol/L	0--8.0	
间接胆红素(IBIL)	7.90	umol/L	0--17.39	
丙氨酸氨基转移酶(ALT)	32.00	U/L	9--50	
门冬氨酸氨基转移酶(AST)	19.00	U/L	15--40	
胆碱酯酶	7618	U/L	5100--11700	
单胺氧化酶	2.28	U/L	0--12	

***小结:**

未见异常

操作员：王文静 检查日期:2023-11-17 检查医生:陈建国

肾功三项

项目名称	检查结果	单位	参考值	提示
肌酐(CREA)	95.00	umol/L	57--111	
尿酸(UA)	333.00	umol/L	200--420	
尿素测定 (Urea)	7.30	mmol/L	3.6--9.5	

***小结:**

未见异常

操作员：王文静 检查日期:2023-11-17 检查医生:陈建国

空腹血糖

项目名称	检查结果	单位	参考值	提示
葡萄糖(GLU)	5.23	mmol/L	3.89--6.1	

***小结:**

未见异常

操作员：王文静 检查日期:2023-11-17 检查医生:陈建国

同型半胱氨酸

项目名称	检查结果	单位	参考值	提示
同型半胱氨酸	12.58	umol/L	0--20	

***小结:**

未见异常

操作员：王文静 检查日期:2023-11-17 检查医生:陈建国

尿沉渣

项目名称	检查结果	单位	参考值	提示
白细胞尿	3	个/ul	0--13	
上皮细胞(EC)	1	/HP	0--28	
管型(CAST)	0	个/ul	0--1	

霉菌(尿)	0	/HP	0--0	
结晶	0	/HP	0--10	
透明度(CLA)	清亮			
胆红素(BIL)	-		阴性	
颜色(Colour)	淡黄色			
红细胞(尿)(RBC)	1	个/ul	0--6	

***小结:**

未见异常

操作员：祁佳佳 检查日期:2023-11-17 检查医生:陈建国

血脂四项

项目名称	检查结果	单位	参考值	提示
动脉硬化指数	2.36		1.31--3.19	
总胆固醇(CHOL)	3.36	mmol/L	2.59--5.2	
甘油三脂(TG)	1.39	mmol/L	0.7--1.7	
低密度脂蛋白(LDL)	1.82	mmol/L	0--4.13	
高密度脂蛋白(HDL)	0.77	mmol/L	0.77--1.55	

***小结:**

未见异常

操作员：王文静 检查日期:2023-11-17 检查医生:陈建国

糖化血红蛋白

项目名称	检查结果	单位	参考值	提示
糖化血红蛋白	5.9		4.1--6.0	

***小结:**

未见异常

操作员：梁可欣 检查日期:2023-11-17 检查医生:陈建国

前列腺肿瘤标志物五项

项目名称	检查结果	单位	参考值	提示
恶性肿瘤特异性生长因子	57.36	U/ml	0--64	
前列腺特异性抗原(PSA)	2.43	ng/ml	0--4.1	
癌胚抗原(CEA)	1.01	ng/ml	0--5	
甲胎蛋白(AFP)	1.9	ng/ml	0--7	
游离前列腺特异抗原(FPSA)	0.64	ng/ml	0--0.93	

*小结:

未见异常

操作员：王文静 检查日期:2023-11-18 检查医生:陈建国

大同瑞慈康复医院 12导联心电图报告

张勇生 男 65岁 体检号:433670

病床号:

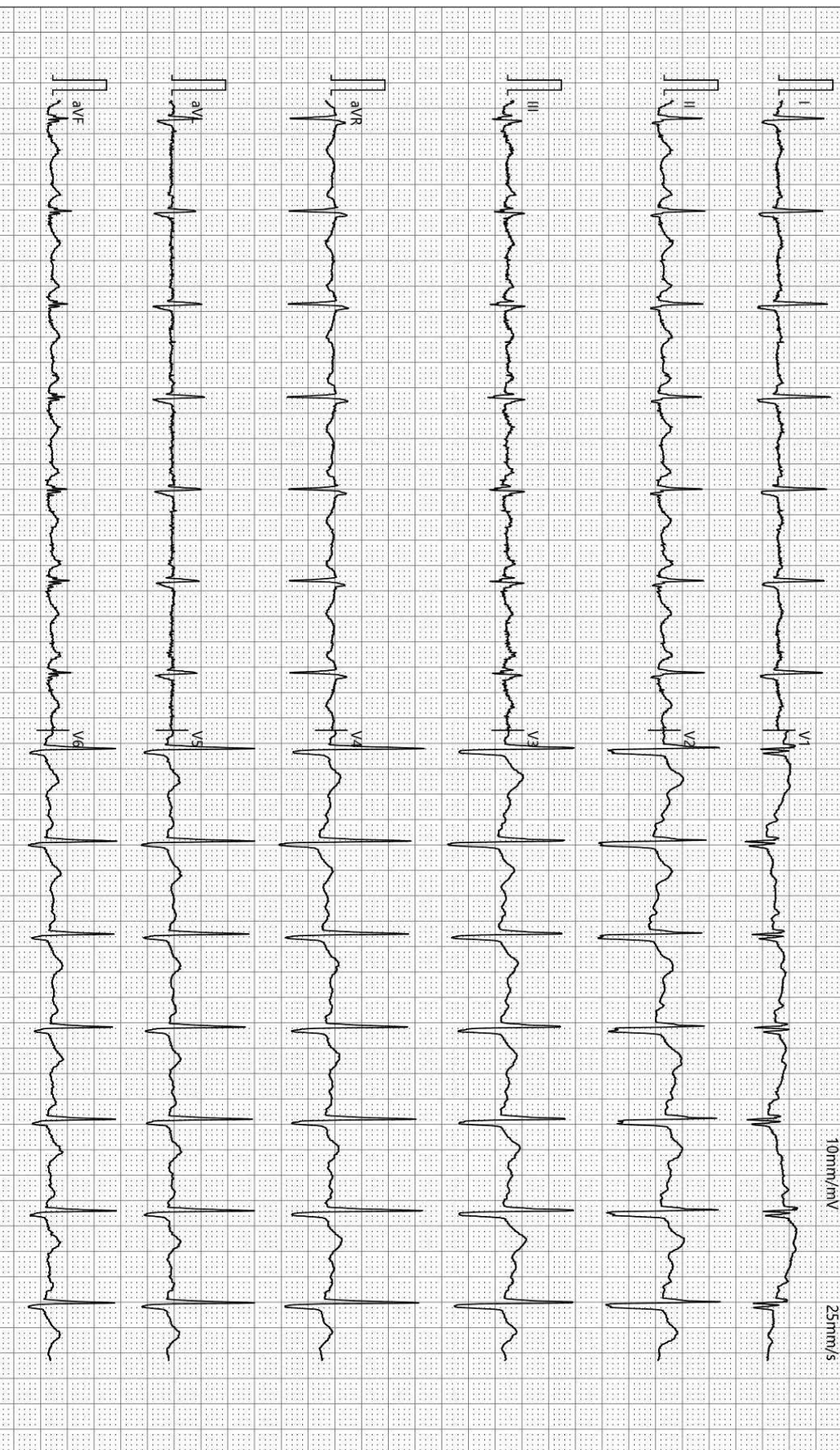
诊断结果:

- 1.窦性心律
- 2.不完全性右束支传导阻滞

诊断医生:

张勇生
陶志娟

HR	: 81bpm	[60 ~ 100bpm]
P	: 122 ↑ ms	[0 ~ 110ms]
PR	: 169ms	[120 ~ 200ms]
QRS	: 102 ↑ ms	[60 ~ 100ms]
QT/QTc	: 391/456ms	[320 ~ 440/0 ~ 450ms]
P/QRS/T	: 70/51/72deg.	[0 ~ 75/-30 ~ 90/0 ~ 75deg]
RV5/SV1	: 1.519/0.392mV	[0.0 ~ 2.5/0.0 ~ 2.0mV]



检查时间:2023-11-17 08:17:01

诊断时间:2023-11-17 08:24:26

SEMIP V1.90

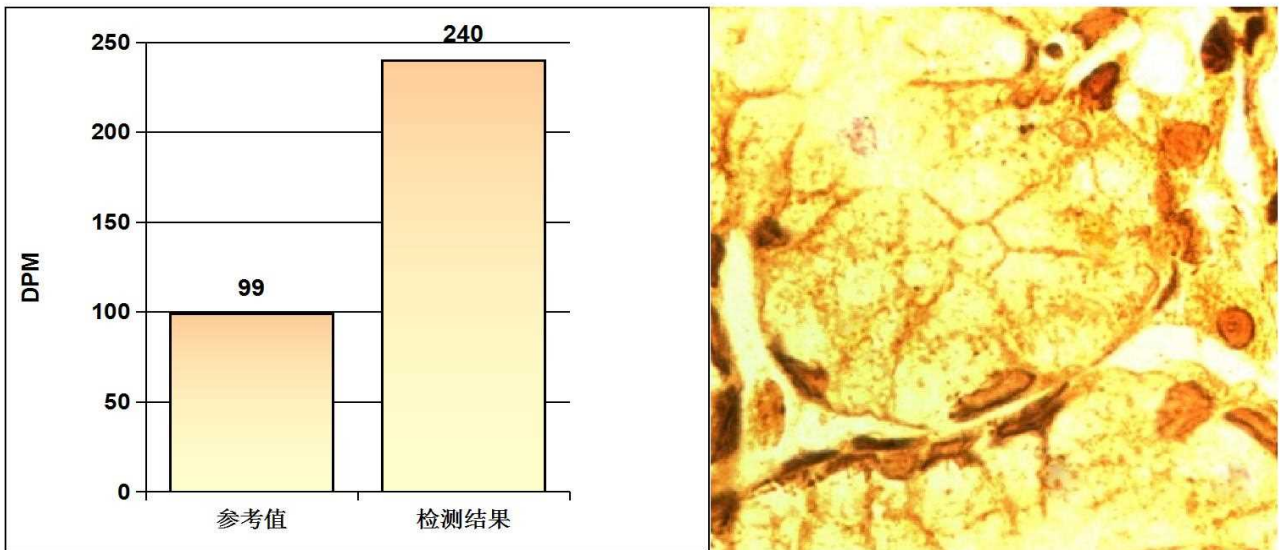
仅供临床参考

大同瑞慈康复医院

¹⁴C呼气试验检验报告

姓名	张勇生	年龄	65	性别	男
住院号	0	日期	2023/11/17 8:23:03	电话	0
送检医生	曹居杰	样品编号	7910	编号	2307050564

¹⁴C呼气试验



阳性参考值 (Disintegrations Per Minute(DPM)):

DPM值:	dpm > 2499	阳性++++
	1499 < dpm ≤ 2499	阳性+++
	499 < dpm ≤ 1499	阳性++
	149 < dpm ≤ 499	阳性+
	dpm ≤ 99	阴性
	99 < dpm ≤ 149	不确定

检测结果: **dpm= 240** **阳性+**

医生建议: 请接受正规的根除幽门螺杆菌(HP)的治疗,并在治疗结束后一个月内复查;注意保持健康及规律饮食!

温馨提示: 您本次检测的结果为阳性

检测医生: _____ 曹居杰

大同瑞慈健康体检

骨密度检测报告

受检者信息

受检者ID: 2307050564

姓名: 张勇生

出生年月日: 1958/12/17

年龄: 64

性别: 男

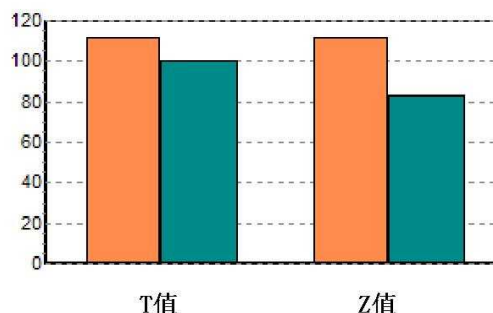
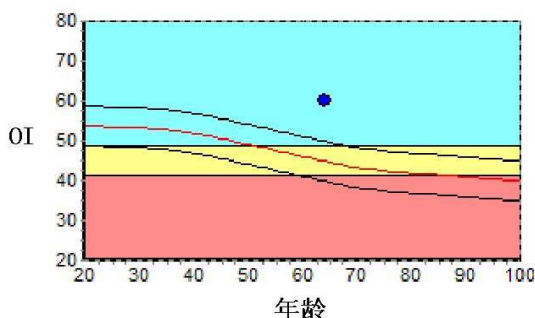
测定部位(右/左): 右

测定结果

测定日期: 2023/11/17 8:16:13

测试编号: 1/1

受测者 平均值



数据库: Asia

OI: 60.1

SOS: 1374.3 m/s, BUA: 49.1

T值: 1.26

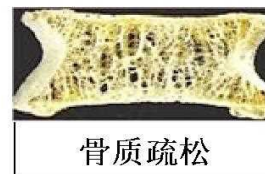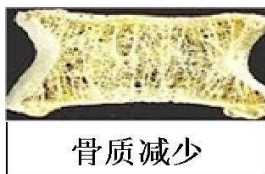Z值: 3.07

成人比: 111.7 %

同龄比: 134.2 %

OPR: N/A %

结果分析



注解

以上结论仅供参考

科室:

医生签名:

医院地址 大同瑞慈健康体检

地址 大同市平城区魏都大道79号

联系电话 0352-2824444

操作者 名燕凌

双源 CT 诊断图文报告

流水号: 2307050564

影像号: CT20231116092

姓名: 张勇生

年龄: 65 岁

性别: 男

检查设备: 西门子量子双源 CT

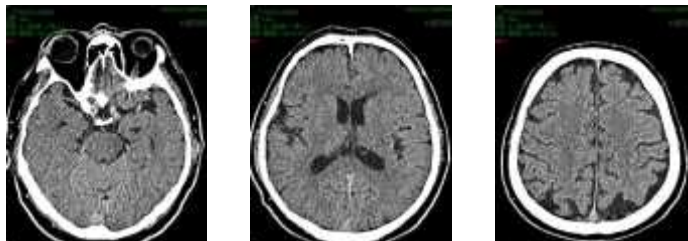体检号: 433670

申请医院: 本院

体检科室: 体检科

检查部位: 脑部双源 CT

经典图像:



影像所见:

颅脑结构双侧对称, 脑实质内未见异常密度。中线结构居中。脑沟、裂、池及脑室系统等未见异常。

影像诊断:

颅脑未见明显异常

报告医师: 剧艳军

检查日期: 2023-11-17

审核医师: 剧艳军

报告日期: 2023-11-17

双源 CT 诊断图文报告

流水号: 2307050564

影像号: CT20231116093

姓名: 张勇生

年龄: 65 岁

性别: 男

检查设备: 西门子量子双源 CT

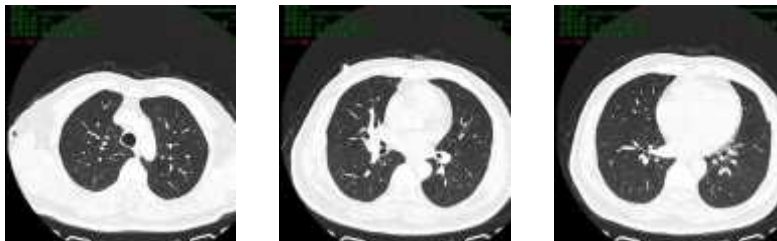体检号: 433670

申请医院: 本院

体检科室: 体检科

检查部位: CT 检查

经典图像:



影像所见:

胸廓对称, 骨性肋骨完整, 胸壁软组织结构良好, 两肺支气管血管纹理走行分布良好, 支气管束结构清晰, 双肺通气良好。肺门结构未见异常。纵隔无偏移, 段以上支气管通畅。心影及大血管形态结构正常, 纵隔内未见肿大淋巴结。胸膜未见异常。

影像诊断:

胸部未见明显异常

报告医师: 剧艳军

检查日期: 2023-11-17

审核医师: 剧艳军

报告日期: 2023-11-17

MRI 诊断图文报告

流水号: 2307050564

影像号: MR20231116055

姓名: 张勇生

年龄: 65 岁

性别: 男

检查设备: 西门子 1.5T 磁共振

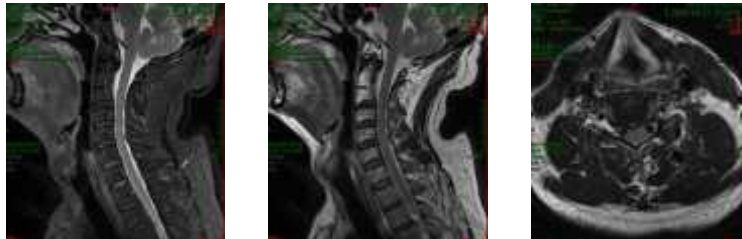体检号: 433670

申请医院: 本院

体检科室: 体检科

检查部位: MR 检查

经典图像:



影像所见:

颈椎椎体序列正常, 生理曲度存在。颈 4-颈 7 椎体边缘变尖。各椎间盘脱水变性, 于 T2WI 像信号减低, 颈 3-4、4-5、5-6 椎间盘向后突出, 双侧椎间孔无狭窄, 硬膜囊受压。脊髓内未见异常信号。

影像诊断:

- 1、颈 3-4、4-5、5-6 椎间盘突出 (中央型)
- 2、颈 4-颈 7 椎体骨质增生

报告医师: 李贵 1

检查日期: 2023-11-17

审核医师: 陈江莲

报告日期: 2023-11-17

超声诊断图文报告

流水号: 2307050564

影像号: 1451447

姓名: 张勇生

年龄: 65 岁

性别: 男

检查设备: Vivid E95

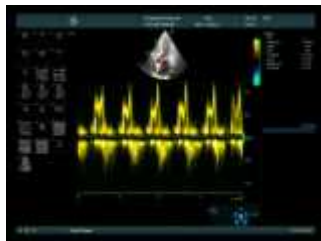
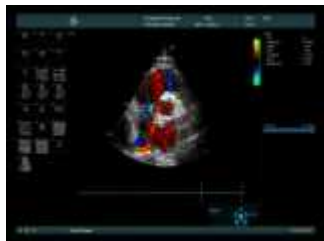
体检号: 433670

申请医院: 本院

体检科室: 体检科

检查部位: 心脏彩超

经典图像:



影像所见:

超声测量 (单位: mm)

升主动脉内径 30 (32±3mm)

左房内径 35 (35mm)

室间隔 10 (8-11mm)

左室内径 49 (47±4mm)

左室后壁 9 (8-11mm)

EF70% (50-80%)

右室内径 27 (36±4mm)

右房内径 32 (36±4mm)

FS40% (28-41%)

主肺动脉内径 21 (23±3mm)

升主动脉内径正常, 心脏各腔室大小正常, 室间隔厚度正常, 左室壁未见明显节段性运动异常, 二尖瓣回声正常, 收缩期房侧可见少量返流信号 $V=3.3\text{m/s}$, $Pg=42.0\text{mmHg}$, 三尖瓣回声正常, 收缩期房侧可见少量返流信号 $V=3.3\text{m/s}$, $Pg=42.0\text{mmHg}$, 余瓣膜及启闭功能未见明显异常, 舒张期二尖瓣口血流频谱 $E/A<1$, 心包腔未见积液。

影像诊断:

1. 二尖瓣、三尖瓣轻度返流
2. 左室舒张功能减低

报告医师: 李霞

检查日期: 2023-11-17

审核医师: 李霞

报告日期: 2023-11-17

超声诊断图文报告

流水号: 2307050564

影像号: 1451429

姓名: 张勇生

年龄: 65 岁

性别: 男

检查设备: Vivid E95

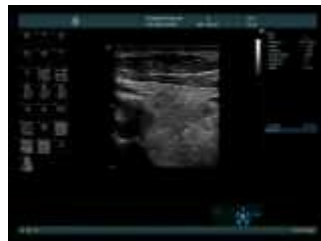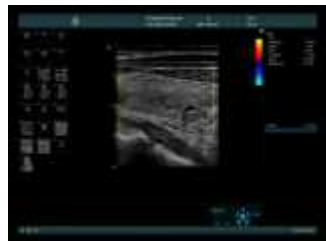
体检号: 433670

申请医院: 本院

体检科室: 体检科

检查部位: 甲状腺彩超

经典图像:



影像所见:

甲状腺双侧叶形态正常, 包膜完整, 实质回声均匀, CDFI: 未见异常血流信号。
双侧颈部未见明显肿大淋巴结。

影像诊断:

甲状腺双侧叶未见异常

报告医师: 李霞

检查日期: 2023-11-17

审核医师: 李霞

报告日期: 2023-11-17

超声诊断图文报告

流水号: 2307050564

影像号: 1451441

姓名: 张勇生

年龄: 65 岁

性别: 男

检查设备: Vivid E95

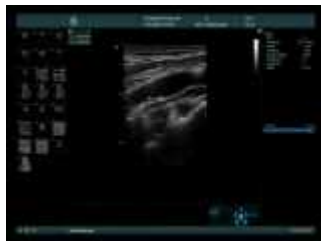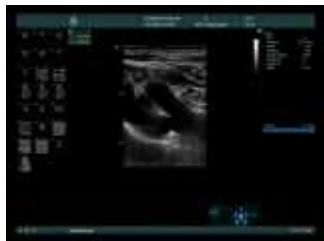体检号: 433670

申请医院: 本院

体检科室: 体检科

检查部位: 颈部血管彩超

经典图像:



影像所见:

右锁骨下动脉起始处探及大小约 7.8*2.9mm 强回声斑, 右侧颈内动脉起始处探及大小约 9.8*1.9mm 混合回声斑, 左侧颈总动脉窦部前后壁均探及强回声斑, 大小分别约 2.9*1.8mm、2.7*1.5mm, 左侧颈内、右侧颈总动脉、双侧颈外动脉起始段内中膜不增厚, 内壁欠光滑, 管壁未见明确强回声斑。CDFI: 血流充盈好。PW: 频谱形态正常。双侧椎动脉走行正常, 管壁不厚, 管腔内为无回声, CDFI: 血流充盈好。PW: 频谱正常。

	内径 mm	流速 cm/s	RI
左侧椎动脉	3.4	58.9	0.81
右侧椎动脉	3.7	60.5	0.75

影像诊断:

1. 右锁骨下动脉起始处、右侧颈内动脉起始处、左侧颈总动脉窦部斑块形成
2. 双侧椎动脉阻力指数增高

报告医师: 李霞

检查日期: 2023-11-17

审核医师: 李霞

报告日期: 2023-11-17

超声诊断图文报告

流水号: 2307050564

影像号: 1451451

姓名: 张勇生

年龄: 65 岁

性别: 男

检查设备: Vivid E95

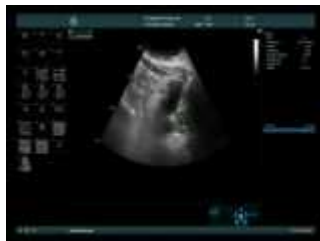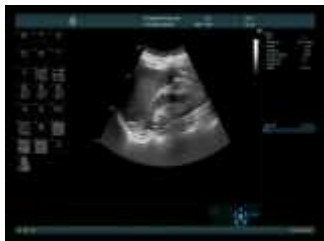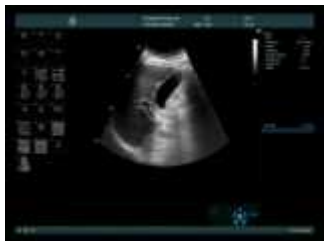体检号: 433670

申请医院: 本院

体检科室: 体检科

检查部位: 全腹彩超

经典图像:



影像所见:

肝脏大小形态正常, 包膜光滑完整, 实质回声均匀, 肝内管道系统走行清晰, 门静脉及肝内胆管不扩张。

胆囊大小形态正常, 壁不厚、光滑, 囊内透声好, 肝外胆管不扩张。

胰腺大小形态正常, 实质回声均匀, 主胰管不扩张。

脾脏大小形态正常, 实质回声均匀, 脾门静脉不宽。

双肾大小形态正常, 皮髓质分界清晰, 双肾实质内均探及数个点状强回声, 右侧大者直径约 0.4cm, 左侧大者直径约 0.3cm, 集合系统未见分离, 双侧输尿管未见扩张。

膀胱充盈欠佳。

前列腺形态正常, 大小约 4.1*3.1*3.2cm, 实质回声欠均匀, 内探及直径约 0.6cm 强回声斑。

影像诊断:

1. 双肾钙化斑
2. 前列腺钙化斑

报告医师: 李霞

检查日期: 2023-11-17

审核医师: 李霞

报告日期: 2023-11-17