



2307050530

大同瑞慈健康体检

报 告 册

体检编号	434424	工号	18
姓名	姚进财		
性别	男	年龄	68岁
单位	大同经济技术开发区社会事		
部门	大同经济技术开发区社会事务管		
联系电话	13593019006		
体检日期	2023-12-13		

尊敬的 姚进财先生 您好！

首先，瑞慈健康体检全体员工欢迎您的光临，并对您的信任表示衷心的感谢！

您于 2023-12-13 （体检编号：434424）完成健康检查，本机构的各科医生已根据您的体检项目及结果，汇总成此份健康体检报告，并经总检医生审核。据此提出对您健康状况的综合分析及建议。

瑞慈健康体检倡导“大健康、大康复”，提出“健康是第一财富（Rich）”的人文理念。希望您仔细阅读并妥善地保管此份健康体检报告，并认真关注报告中的提示与建议，若您对报告内容有任何疑问，可直接与瑞慈健康体检客服部联系，进一步咨询。

健康体检咨询电话：**0352-2824444**

客户服务咨询电话：**0352-2830597**

400-6112995

瑞慈健康体检报告由下列内容组成：

第一部分：主检报告

第二部分：分科分项结果

第三部分：检验报告

第四部分：附表

主检报告

检查综述

- 1、【身高、体重、血压】（1）体重指数 27.44：超重
- 2、【尿液分析+尿沉渣】粘液丝偏高(15 /HP)
- 3、【CT 检查】右肺下叶间质纤维粘连
- 4、【心电图】1. 窦性心律 2. 心电图轴左偏
- 5、【全腹彩超】1. 肝囊肿 多发 2. 前列腺增大伴多发钙化斑

医生建议

【超重】：

(1) 体重指数是判断体重超标或偏低的主要指标。体重是反映和衡量一个人健康状况的重要标志之一，过胖和过瘦都不利于健康，身高体重不协调也不会给人以美感。体重的变化，还会直接反映身体长期的热量平衡状态。

(2) 当需要比较及分析一个人的体重对于不同身高的人所带来的健康影响时，体重指数是一个中立而可靠的指标。其主要适用于需要体重测试、体型肥胖和全身检查的人群。

(3) 体重指数（BMI）是世界卫生组织推荐的国际统一使用的肥胖分型标准，也是目前国际上常用的衡量人体胖瘦程度以及是否健康的一个标准，其计算方式为： $BMI = \text{体重（千克）} / \text{身高（米} \times \text{米）}$ 。成人的标准值是 BMI18.5-23.9 之间。低于 18.5 为体重指数偏低；高于 23.9 则为体重指数偏高。

(4) 一般表现为体重超重或肥胖，超重及肥胖会出现一系列代谢性疾病，如高血压、高血糖、高血脂、高尿酸血症等，所以体重指数偏高者一定要注意控制体重。

(5) 合理控制饮食，食品多样化，食物纤维可适量增加，饮食规律，避免暴饮暴食，低盐、低脂饮食为主，减少高热量食物的摄入。

(6) 加强体育锻炼，每天最少保持 30 分钟的中等强度运动。鼓励每天至少快步走 6000 步比较健康。肥胖患者不适合较剧烈的运动，会加重膝关节的负担，可以选择游泳、划船等对膝关节负荷较小的运动。

(7) 定期检查血糖、血脂、肝功、肝脏 B 超等，积极治疗基础性疾病。

(8) 减少热量摄取及增加热量消耗。强调以健康行为、饮食、运动为主的综合治疗。

【粘液丝偏高】：

(1) 尿常规中粘液丝是由尿路中细胞分泌出来的，在有尿路感染时分泌会明显增多，且伴有炎症细胞的出现。

(2) 粘液丝偏高，可分为生理性偏高和病理性偏高两种，生理性偏高一般是由于喝水较少导致的尿液浓缩，一般在喝水后就能达到稀释的效果。

(3) 病理性的粘液丝偏高是由于泌尿系炎症或者是前列腺炎导致的，需要注意观察，多喝水，同时有白细胞等炎症细胞增多时，应及时服用抗感染药物治疗。如果仅有粘液丝的增多而没有白细胞等炎症细胞增多时，尿路有炎症的可能性不大。

(4) 建议平时饮食注意清淡，多喝水，少吃油腻和辛辣的食物，要注意个人清洁卫生，勤洗阴部，注意休息。

【右肺下叶间质纤维粘连】：

(1) 建议呼吸内科诊断治疗。

【心电图轴左偏】：

(1)生理情况下可见于肥胖、妊娠。病理情况下可见于左心室肥厚、完全性左束支传导阻滞、左前分支阻滞、下壁心梗。

(2)无症状者无需特殊治疗，定期复查心电图。有症状（心悸、心慌、胸闷）请往心内科治疗，并请治疗引起电轴左偏的相关疾病。定期复查心电图。

【前列腺增大伴多发钙化】：

(1)前列腺增生又称前列腺肥大，增生的腺体位于膀胱颈部，会使尿路梗阻，引起尿频和排尿困难，严重影响患者的生活质量，是中老年男性的常见疾病。建议往泌尿科咨询，结合临床诊治。

(2)前列腺钙化斑大多数是由于前列腺炎症之后，前列腺内部组织局部出现了纤维化、钙质沉积而引起的。多数患者都是在体检时通过彩超检查时发现的，一般情况没有不适症状不需治疗。部分患者如有不适症状，建议前往泌尿科诊断治疗。

【肝囊肿】：

(1)肝囊肿，通俗说就是肝脏中的水泡。绝大多数的肝囊肿都是先天性的，即因先天发育的某些异常导致了肝囊肿形成。

(2)肝囊肿病因大多数系肝内小胆管发育障碍所致,单发性肝囊肿的发生是由于异位胆管造成。肝囊肿生长缓慢,所以可能长期或终生无症状，其临床表现也随囊肿位置、大小、数目以及有无压迫邻近器官和有无并发症而异。

(3)肝囊肿是一种较常见的肝脏良性疾病，一般没有什么症状，也不会影响肝功。5CM以下的肝囊肿一般不需要特殊治疗。当囊肿长大到一定程度，可能会压迫胃肠道而引起症状，如上腹不适饱胀；也有因囊肿继发细菌感染而有腹痛、发热的。

(4)肝囊肿首次发现，建议作MRI或CT检查，除外肝内其它占位性病变。

(5)过大的肝囊肿，对肝脏本身或周围的器官有压迫症状的，或有炎症的，往外科治疗。

(6)已确诊为肝囊肿，动态观察，定期B超检查进行对照，监测囊肿大小。

(7)解除顾虑和紧张情绪，保持良好心态，切忌大怒。

(8)多食新鲜蔬菜和水果，保持大便通畅，防止便秘；保证营养，宜食清淡富含蛋白质的食物为主；限制饮酒。

(9)不宜剧烈运动，防止过度用力，以免增加腹腔压力。

(10)如有症状请及时就诊。

汇总医生： 丁昊炜

主检日期： 2023-12-14

主检医生：

分科结果

身高、体重、血压

项目名称	检查结果	项目名称	检查结果
身高	176cm	体重	85kg
血压	129/80mmHg		

***小结：**

(1) 体重指数 27.44：超重

操作员：张悦 检查日期:2023-12-13 检查医生：张彬艳

检验报告

尿液分析+尿沉渣

项目名称	检查结果	单位	参考值	提示
白细胞尿	0	个/ul	0--13	
上皮细胞(EC)	0	/HP	0--28	
管型(CAST)	0	个/ul	0--1	
霉菌(尿)	0	/HP	0--0	
结晶	0	/HP	0--10	
透明度(CLA)	清亮			
胆红素(BIL)	-		阴性	
隐血(ERY)	-		阴性	
小圆上皮细胞(SRC)	0	个/ul	0--0	
维生素C	-		阴性	
异常红细胞	0	个/ul	0--3	
红细胞(正常)	0	个/ul	0--6	
鳞状上皮细胞	0	个/ul	0--0	
粘液丝	15	个/ul	0--0	↑
颜色(Colour)	淡黄色			
尿葡萄糖(GLU)	-		阴性	
酮体(KET)	-		阴性	
比重(SG)	1.020		1.003--1.030	
酸碱度(PH)	6.0		4.5--8.0	
尿蛋白质(PRO)	-		阴性	
尿胆原(URO)	-		阴性	
亚硝酸盐(NIT)	-		阴性	
红细胞(尿)(RBC)	0	个/ul	0--6	
尿白细胞(LEU)	-		阴性	

*小结:

粘液丝偏高(15 /HP)

操作员：李佳敏 检查日期:2023-12-13 检查医生:陈建国

血常规（五分类）

项目名称	检查结果	单位	参考值	提示
白细胞(WBC)	5.28	10 ⁹ /L	3.5--9.5	
淋巴细胞绝对值(LY#)	1.82	10 ⁹ /L	1.1--3.2	
淋巴细胞百分比(LY%)	34.6	%	20--50	
中性粒细胞绝对值(GR#)	3.04	10 ⁹ /L	1.8--6.3	
中性粒细胞百分比(GR%)	57.5	%	40--75	
嗜碱性粒细胞绝对值(BA#)	0.03	10 ⁹ /L	0--0.06	
嗜碱性粒细胞百分比(BA%)	0.5	%	0--1.0	
嗜酸性粒细胞绝对值(EO#)	0.12	10 ⁹ /L	0.02--0.52	
嗜酸性粒细胞百分比(EO%)	2.2	%	0.4--8.0	
血小板(PLT)	178	10 ⁹ /L	125--350	
血小板分布宽度(PDW)	16.2	%	15--17	
平均血小板体积(MPV)	11.1	fl	6.0--14.0	
血小板压积(PCT)	0.197	%	0.11--0.28	
红细胞(RBC)	5.18	10 ¹² /L	4.3--5.8	
血红蛋白	165	g/L	130--175	
红细胞压积(HCT)	49.1	%	40--50	
红细胞平均体积(MCV)	94.8	fl	82--100	
平均血红蛋白含量(MCH)	31.8	pg	27--34	
平均血红蛋白浓度(MCHC)	335	g/L	316--354	
单核细胞绝对值(MO#)	0.27	10 ⁹ /L	0.1--0.60	
单核细胞百分比(MO%)	5.2	%	3--10	
红细胞分布宽度标准差	47.3	fl	35--56	

(RDW-SD)				
红细胞分布宽度变异系数 (RDW-CV)	13.1	%	10.6--16.6	
大血小板比率	33.4	%	11--45	
大血小板数目	59	10 ⁹ /L	30--90	
未成熟粒细胞数目	0.01	10 ⁹ /L	0--999	
未成熟粒细胞百分比	0.2	%	0--100	
有核红细胞数目	0.000	10 ⁹ /L	0--9999	
有核红细胞百分比	0.00	/100WBC	0--9999	

***小结:**

未见异常

操作员：赵伟 检查日期:2023-12-13 检查医生:陈建国

肾功三项

项目名称	检查结果	单位	参考值	提示
肌酐(CREA)	69.00	umol/L	57--111	
尿酸(UA)	246.00	umol/L	200--420	
尿素测定 (Urea)	7.20	mmol/L	3.6--9.5	

***小结:**

未见异常

操作员：王小雪 检查日期:2023-12-13 检查医生:陈建国

空腹血糖

项目名称	检查结果	单位	参考值	提示
葡萄糖(GLU)	5.76	mmol/L	3.89--6.1	

***小结:**

未见异常

操作员：王小雪 检查日期:2023-12-13 检查医生:陈建国

同型半胱氨酸

项目名称	检查结果	单位	参考值	提示
同型半胱氨酸	12.57	umol/L	0--20	

***小结：**

未见异常

操作员：王小雪 检查日期：2023-12-13 检查医生：陈建国

血脂四项

项目名称	检查结果	单位	参考值	提示
动脉硬化指数	2.80		1.31--3.19	
总胆固醇(CHOL)	5.17	mmol/L	2.59--5.2	
甘油三脂(TG)	1.25	mmol/L	0.7--1.7	
低密度脂蛋白(LDL)	3.45	mmol/L	0--4.13	
高密度脂蛋白(HDL)	1.23	mmol/L	0.77--1.55	

***小结：**

未见异常

操作员：王小雪 检查日期：2023-12-13 检查医生：陈建国

糖化血红蛋白

项目名称	检查结果	单位	参考值	提示
糖化血红蛋白	5.5		4.1--6.0	

***小结：**

未见异常

操作员：赵伟 检查日期：2023-12-13 检查医生：陈建国

肝功能三项

项目名称	检查结果	单位	参考值	提示
------	------	----	-----	----

γ-谷氨酰转肽酶(GGT)	38.0	U/L	10--60	
丙氨酸氨基转移酶(ALT)	30.00	U/L	9--50	
门冬氨酸氨基转移酶(AST)	29.00	U/L	15--40	
谷草比谷丙	0.97		0.4--2.5	

***小结:**

未见异常

操作员：王小雪 检查日期:2023-12-13 检查医生:陈建国

大同瑞慈康复医院 12导联心电图报告

姚进财 男 68岁 体检号:434424

病床号:

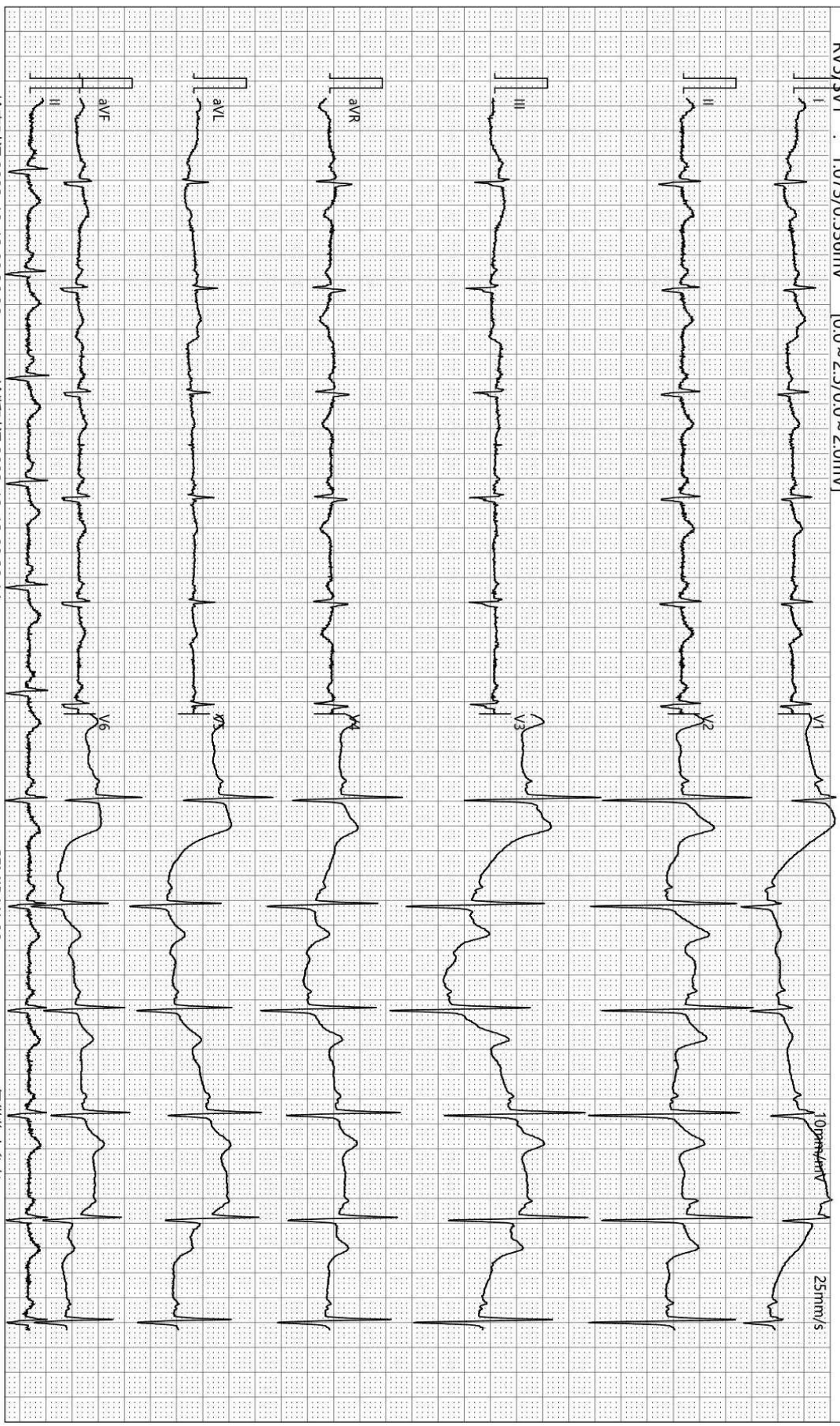
诊断结果:

- 1.窦性心律
- 2.心电图左偏

诊断医生:

张生 陶志辉

HR	: 70bpm	[60 ~ 100bpm]
P	: 116 f ms	[0 ~ 110ms]
PR	: 148ms	[120 ~ 200ms]
QRS	: 93ms	[60 ~ 100ms]
QT/QTc	: 396/430ms	[320 ~ 440/0 ~ 450ms]
P/QRS/T	: 63/-57 / 46deg.	[0 ~ 75/-30 ~ 90/0 ~ 75deg]
RV5/RSV1	: 1.073/0.536mV	[0.0 ~ 2.5/0.0 ~ 2.0mV]



检查时间:2023-12-13 09:36:06

诊断时间:2023-12-13 09:39:14

SEMIP V1.90

仅供临床参考

双源 CT 诊断图文报告

流水号: 2307050530

影像号: CT20231213085

姓名: 姚进财

年龄: 68 岁

性别: 男

检查设备: 西门子量子双源 CT

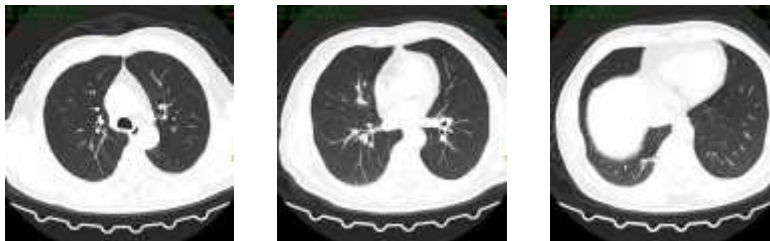体检号: 434424

申请医院: 本院

体检科室: 体检科

检查部位: CT 检查

经典图像:



影像所见:

胸廓对称, 骨性肋骨完整, 胸壁软组织结构良好, 两肺支气管血管纹理走行分布良好, 支气管束结构清晰, 右肺下叶间质纤维粘连。双肺通气良好。肺门结构未见异常。纵隔无偏移, 段以上支气管通畅。心影及大血管形态结构正常, 纵隔内未见肿大淋巴结。胸膜未见异常。

影像诊断:

右肺下叶间质纤维粘连

报告医师: 剧艳军

检查日期: 2023-12-13

审核医师: 剧艳军

报告日期: 2023-12-13

超声诊断图文报告

流水号: 2307050530

影像号: 1486256

姓名: 姚进财

年龄: 68 岁

性别: 男

检查设备: Vivid E95

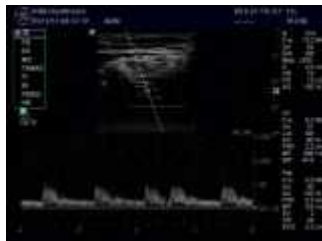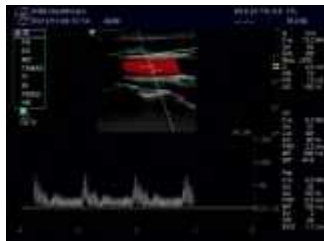
体检号: 434424

申请医院: 本院

体检科室: 体检科

检查部位: 颈部血管彩超

经典图像:



影像所见:

右锁骨下动脉起始处、双侧颈总动脉、颈内、颈外动脉起始段内中膜不增厚, 内壁欠光滑, 管壁未见明确强回声斑。CDFI: 血流充盈好。PW: 频谱形态正常。

双侧椎动脉走行正常, 椎动脉内径正常, 管壁不厚, 管腔内为无回声, CDFI: 血流充盈好。PW: 频谱正常。

影像诊断:

双侧颈动脉、椎动脉未见明显异常

报告医师: 李菊蓉

检查日期: 2023-12-13

审核医师: 李菊蓉

报告日期: 2023-12-13

超声诊断图文报告

流水号: 2307050530

影像号: 1486258

姓名: 姚进财

年龄: 68 岁

性别: 男

检查设备: Vivid E95

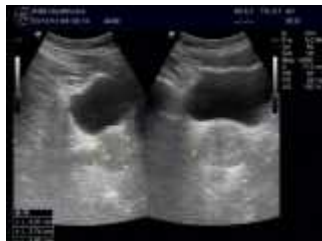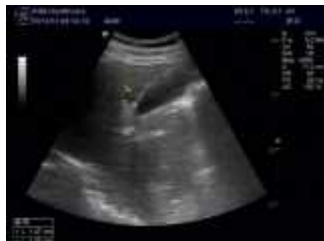体检号: 434424

申请医院: 本院

体检科室: 体检科

检查部位: 全腹彩超

经典图像:



影像所见:

肝脏大小形态正常,包膜光滑完整,肝内探及数个囊性结构,较大的约 1.5*1.2cm,边界清,余实质回声均匀,肝内管道系统走行清晰,门静脉及肝内胆管不扩张。

胆囊大小形态正常,壁不厚、光滑,囊内透声好,肝外胆管不扩张。

胰腺大小形态正常,实质回声均匀,主胰管不扩张。

脾脏大小形态正常,实质回声均匀,脾门静脉不宽。

双肾大小形态正常,皮髓质分界清晰,集合系统未见分离,双侧输尿管未见扩张。

膀胱充盈尚可,壁光滑,内清晰。

前列腺形态饱满,大小约 4.9*3.7*3.3cm,实质回声欠均匀,内探及数个强回声斑,较大的约 0.6cm。

影像诊断:

1. 肝囊肿 多发
2. 前列腺增大伴多发钙化斑

报告医师: 李菊蓉

检查日期: 2023-12-13

审核医师: 李菊蓉

报告日期: 2023-12-13